This is a digital copy of a book that was preserved for generations on library shelves before it was carefully scanned by Google as part of a project to make the world's books discoverable online.

It has survived long enough for the copyright to expire and the book to enter the public domain. A public domain book is one that was never subject to copyright or whose legal copyright term has expired. Whether a book is in the public domain may vary country to country. Public domain books are our gateways to the past, representing a wealth of history, culture and knowledge that's often difficult to discover.

Marks, notations and other marginalia present in the original volume will appear in this file - a reminder of this book's long journey from the publisher to a library and finally to you.

Usage guidelines

Google is proud to partner with libraries to digitize public domain materials and make them widely accessible. Public domain books belong to the public and we are merely their custodians. Nevertheless, this work is expensive, so in order to keep providing this resource, we have taken steps to prevent abuse by commercial parties, including placing technical restrictions on automated querying.

We also ask that you:

+ *Make non-commercial use of the files* We designed Google Book Search for use by individuals, and we request that you use these files for personal, non-commercial purposes.
+ *Refrain from automated querying* Do not send automated queries of any sort to Google's system: If you are conducting research on machine translation, optical character recognition or other areas where access to a large amount of text is helpful, please contact us. We encourage the use of public domain materials for these purposes and may be able to help.
+ *Maintain attribution* The Google "watermark" you see on each file is essential for informing people about this project and helping them find additional materials through Google Book Search. Please do not remove it.
+ *Keep it legal* Whatever your use, remember that you are responsible for ensuring that what you are doing is legal. Do not assume that just because we believe a book is in the public domain for users in the United States, that the work is also in the public domain for users in other countries. Whether a book is still in copyright varies from country to country, and we can't offer guidance on whether any specific use of any specific book is allowed. Please do not assume that a book's appearance in Google Book Search means it can be used in any manner anywhere in the world. Copyright infringement liability can be quite severe.

About Google Book Search

Google's mission is to organize the world's information and to make it universally accessible and useful. Google Book Search helps readers discover the world's books while helping authors and publishers reach new audiences. You can search through the full text of this book on the web at `http://books.google.com/`

LANE MEDICAL LIBRARY STANFORD
2 45 0163 5489

P. TILLAUX

TRAITÉ

DE

CHIRURGIE CLINIQUE

I

TROISIÈME ÉDITION

PARIS
ASSELIN ET HOUZEAU
ÉDITEURS

48E

LANE

MEDICAL LIBRARY

LEVI COOPER LANE FUND

ORK

TRAITÉ

DE

CHIRURGIE CLINIQUE

6311-93. Corbeil. Imprimerie Ed. Crété.

TRAITÉ

DE

CHIRURGIE CLINIQUE

PAR

P. TILLAUX
PROFESSEUR DE CLINIQUE CHIRURGICALE A LA FACULTÉ DE MÉDECINE DE PARIS
MEMBRE DE L'ACADÉMIE DE MÉDECINE
CHIRURGIEN DE L'HOPITAL DE LA CHARITÉ

—

TROISIÈME ÉDITION

TOME PREMIER

Avec 94 figures dans le texte

LANE MEDICAL LIBRARY
17054
SAN FRANCISCO

PARIS
ASSELIN ET HOUZEAU
LIBRAIRES DE LA FACULTÉ DE MÉDECINE
et de la Société centrale de médecine vétérinaire
PLACE DE L'ÉCOLE-DE-MÉDECINE

—

1894

M51
T56
t.1
1894

PRÉFACE

Chacun apporte au mouvement scientifique de son époque une part qui varie selon ses goûts, ses aptitudes, la période de la vie où il se trouve et le but qu'il poursuit.

L'un se plaît à élucider quelque point obscur ou inexploré, à étudier et à poursuivre un sujet jusqu'à ses dernières limites : il fait des monographies.

L'autre rassemble les divers matériaux épars, les groupe, les condense dans un cadre plus ou moins étendu, et en fait un tableau qui représente l'état actuel de la science : c'est le livre classique proprement dit.

Un troisième, attiré vers les recherches bibliographiques, s'attache de préférence au côté historique des questions. C'est en général l'œuvre des jeunes n'ayant encore qu'une pratique restreinte.

D'autres, enfin, publient, sous forme de leçons, les sujets qui les ont particulièrement occupés et intéressés; c'est surtout un travail de l'âge mûr, le fruit d'une longue expérience.

Notre littérature médicale se compose donc de monographies, isolées ou réunies en faisceau sous forme de dictionnaires, et le plus souvent accompagnées d'une bibliographie étendue; de quelques ouvrages classiques qui deviennent de plus en plus difficiles à édifier à mesure que s'étend le champ de nos connaisances, et de leçons de clinique dont le type est représenté par celles de mon éminent maître, le professeur Gosselin.

Un autre livre était à faire; depuis longtemps j'en avais conçu le projet et préparé l'exécution.

Quelle est, en effet, la conduite du praticien, du chirurgien d'hôpital par exemple, lorsqu'il se trouve en présence d'un malade?

Mettant à profit les notions qu'il a acquises dans les diverses branches de la médecine, il établit le diagnostic, formule les indications thérapeutiques et procède ensuite au traitement : il fait, en un mot, de la clinique.

Or, il n'existe pas d'ouvrage conçu dans cet esprit, et c'est cette lacune que je me propose de combler en publiant un *Traité de chirurgie clinique*.

En outre, il m'a semblé utile qu'un homme arrivé déjà à une période assez avancée de la vie, ayant passé de nombreuses années dans les grands hôpitaux, donnât son opinion sur le meilleur mode d'examen des malades, et sur le traitement le mieux approprié à chaque circonstance. Il m'a semblé que c'était presque un devoir.

C'est dire que cette œuvre est exclusivement personnelle.

En exposant au lecteur la manière dont je l'ai composée, il en comprendra mieux le but.

Pour écrire chacun des chapitres, je me suis toujours supposé en présence d'un malade et me suis demandé : Étant donné ce cas, par quelle voie le praticien arrivera-t-il le plus sûrement au diagnostic? Quel traitement convient-il d'instituer?

Il était donc nécessaire de rester constamment sur le terrain de la pratique, et s'il m'est arrivé parfois de faire intervenir les causes, la pathogénie ou l'anatomie pathologique, c'est que les renseignements qu'elles fournissent étaient

immédiatement utiles pour atteindre le but : le diagnostic et le traitement.

Je n'ai pas cru devoir indiquer les nombreuses variétés de traitement souvent proposées pour une même affection; c'eût été faire double emploi; on en trouvera la description dans les traités spéciaux de médecine opératoire. Je me suis contenté de décrire la méthode de choix, celle que j'emploie dans ma pratique.

Certaines affections sont très rares, d'autres se rencontrent fréquemment; si j'ai signalé les premières, afin d'être complet, ce sont les secondes qui m'ont principalement occupé, tout en m'imposant l'obligation d'apporter le plus de concision possible dans mes descriptions.

J'ai pensé qu'il serait bon, avant d'entrer en matière, de passer sommairement en revue quelques points de chirurgie clinique générale, tels que : l'examen des malades, le traitement des plaies, des hémorrhagies, etc., ce que j'ai résumé sous forme d'*introduction*.

Les figures forment le complément indispensable d'un ouvrage scientifique, surtout les figures schématiques. J'ai mis à profit ce genre de démonstration, lorsqu'il ajoutait à la clarté du texte. Il était superflu de reproduire celles qui se trouvent dans d'autres ouvrages : tous mes dessins sont donc originaux et ont été exécutés d'après mes indications.

M. C. Perier, chirurgien de l'hôpital Lariboisière, a pris la peine de revoir les épreuves de ce livre, et j'ai plusieurs fois profité des réflexions de cet esprit si judicieux. Qu'il reçoive mes remerciements pour ce nouveau témoignage de notre vieille amitié.

Je ne me suis pas dissimulé la difficulté de mener à bien cette entreprise, et n'ai pas la prétention de livrer au public une œuvre irréprochable. J'espère cependant que mon temps et ma peine ne seront pas entièrement perdus; j'espère avoir, dans la mesure de mes forces, rendu service à la science, à mes confrères et à mon pays; c'est ma seule ambition.

TILLAUX.

Paris, juillet 1886.

La deuxième édition de la *Chirurgie clinique* contient quelques modifications nécessitées par la marche incessante de la science, sans changements notables dans l'ensemble de l'ouvrage.

Je dois faire remarquer toutefois qu'un certain nombre de figures qui m'avaient paru insuffisantes ont été remplacées par des figures nouvelles.

TILLAUX.

Paris, le 28 octobre 1890.

AVERTISSEMENT

POUR LA TROISIÈME ÉDITION

La troisième édition de cet ouvrage renferme les nombreux changements introduits depuis quatre années dans la chirurgie; j'entends ceux dont la pratique m'a démontré l'utilité.

TILLAUX.

Paris, le 11 juin 1894.

TRAITÉ

DE

CHIRURGIE CLINIQUE

INTRODUCTION

Lorsque le praticien se trouve en présence d'un malade, s'il ne veut pas s'exposer à négliger un certain nombre de renseignements, signes ou symptômes, qui doivent le conduire au diagnostic et au traitement des affections chirurgicales, il lui est indispensable de suivre une certaine méthode d'examen, d'adopter pour leur recherche un ordre déterminé à l'avance. Voici celui que je considère comme le meilleur d'une manière générale, bien qu'on puisse dans quelques cas y apporter des modifications.

Le plus ordinairement, avant d'explorer la partie malade, il sera nécessaire de procéder à un interrogatoire.

Il faudra s'enquérir d'abord de l'*âge* du malade.

Il existe des affections, l'épithéliome, par exemple, qui ne se rencontrent pas dans la jeunesse ; d'autres, telles que le polype fibreux naso-pharyngien, ne se voient jamais dans la vieillesse ; de telle sorte que la considération de l'âge peut être à elle seule un motif d'exclusion pour telle ou telle maladie.

La *profession* peut aussi fournir des renseignements précieux : un malade atteint d'une tumeur gazeuse de la parotide était souffleur de verre ; on rencontre bon nombre d'affections professionnelles : chez les peintres, les mégissiers, etc., etc.

Passez en revue l'*état de santé antérieur* du malade, et pour cela examinez-le complètement : telle cicatrice cutanée sera un indice précieux pour apprécier la nature de la lésion actuelle. La peau présente-t-elle des traces de scrofule, de syphilis, etc. ?

Recherchez ensuite les *antécédents héréditaires*.

Vous trouverez très souvent des renseignements qui vous éclaireront sur la nature probable de la lésion, surtout en ce qui concerne le carcinome. Malgré les assertions contraires produites dans ces derniers temps, je reste convaincu que le cancer. qu'il soit ou non de nature microbienne, qu'il provienne ou non d'un agent animé venu de l'extérieur, est une affection à peu près constamment transmise par l'hérédité. Repoussez la diathèse, si vous le voulez, mais vous ne pouvez refuser d'admettre une prédisposition, une aptitude spéciale à recevoir le microbe, un terrain favorable à sa culture : ce n'est donc en réalité qu'une question de mots. La pratique prouve journellement, avec la dernière évidence, la transmission par hérédité du principe cancéreux, et ce n'est pas toujours une raison pour la repousser que de constater la mort de ses parents à un âge très avancé sans apparition du néoplasme. J'ai opéré d'un épithéliome de la lèvre un vieillard de quatre-vingt-trois ans. Or cet homme avait successivement vu tous ses enfants succomber à des affections cancéreuses, alors que lui-même jouissait de la plus parfaite santé.

Attachez-vous aussi à bien déterminer la *marche de la maladie*.

Plus on avance dans la pratique, et plus on voit combien l'examen attentif de la marche des affections chirurgicales joue un rôle important dans l'établissement du diagnostic. Je dirais volontiers qu'il en est des tissus pathologiques comme des plantes : ils poussent plus ou moins vite suivant l'espèce, et ce caractère suffit souvent à lui seul pour faire rejeter d'emblée l'idée de telle ou telle affection. Par exemple : un homme est atteint d'une ulcération de la langue, et vous hésitez entre un épithéliome et un chancre, car il existe, en effet, quelques signes communs ; mais l'affection ne remonte qu'à trois semaines : affirmez dès lors que ce n'est pas un épithéliome, car jamais cette maladie ne marche aussi vite. — Un malade porte une tumeur inégale, irrégulière, bosselée, ferme au toucher, du volume d'un œuf de poule, et vous hésitez entre un sarcome et un chondrome. Or vous apprenez que le débu remonte seulement à une année : repoussez tout de suite l'idée du chondrome, car pour atteindre un pareil volume il aurait fallu cinq ou six ans. Une tumeur du testicule du volume du poing est lisse, régulière, rénitente, et vous songez à l'existence d'un sarcome ou d'une hématocèle de la tunique vaginale ; mais le début remonte seulement à six

mois : rejetez l'idée d'une hématocèle, qui exigerait plusieurs années pour acquérir un tel volume. — Un malade est atteint d'une tumeur fluctuante, et l'apparition de cette tumeur a été précédée de douleurs plus ou moins violentes considérées ordinairement comme de nature névralgique ou rhumatismale : diagnostiquez un abcès froid ossifluent, car lui seul présente cette évolution. Ces exemples que je pourrais multiplier me paraissent suffire pour faire apprécier toute l'importance de l'étude de la marche des maladies.

Votre interrogatoire achevé, procédez à l'examen direct du malade et remarquez d'abord ce qui frappe vos yeux.

Tenez compte du *siège précis de la lésion*. Une plaie est-elle en regard d'une articulation ? Siège-t-elle au niveau d'un vaisseau ou d'un viscère important ? etc. Une fistule occupe-t-elle le trajet connu d'un canal excréteur ? etc., etc.

La *conformation extérieure* de la région malade sera ensuite soigneusement étudiée en la comparant avec celle du côté sain. La déformation est, en effet, l'un des signes les plus importants des luxations et des fractures.

Certaines tumeurs donnent à la région un aspect typique : tel l'ostéo-sarcome de la tête de l'humérus, qu'un œil exercé reconnaît tout de suite. La conformation de la région lombaire fera diagnostiquer une luxation congénitale des fémurs, etc., etc.

S'il s'agit d'une tumeur, vous en noterez le volume et la forme que vous comparerez à des objets familiers. Les tumeurs n'atteignent pas toutes un égal volume : le carcinome n'arrive jamais aux dimensions de certains sarcomes.

La tumeur est-elle uniforme, régulière, ou bien sa surface est-elle inégale et mamelonnée? A chaque instant nous aurons plus tard à invoquer ces caractères pour établir le diagnostic différentiel des tumeurs.

Vous noterez ensuite la couleur de la peau, la présence des veines parfois très volumineuses qui en sillonnent la surface, par exemple, dans certains sarcomes. La peau est-elle intacte ou ulcérée ? est-elle unie ou déprimée par places? etc.

Quand vous aurez ainsi noté tous les signes fournis par la vue, passez à l'étude des *signes fournis par le toucher*. Pour ne rien omettre dans cette recherche, je conseille de procéder de dehors en dedans. On notera successivement : la consistance de la peau,

sa température, son épaisseur, la mobilité ou l'adhérence de sa face profonde. Insistons sur ce dernier caractère.

L'adhérence de la peau se produit dans deux circonstances très différentes : tantôt une fusion s'établit peu à peu entre la peau et les couches qu'elle recouvre, par suite d'un travail inflammatoire; la peau s'amincit de plus en plus et s'ulcère. C'est ce qui arrive dans l'ouverture spontanée des abcès ; on l'observe également dans le sarcome, mais ce n'est pas la véritable adhérence. Celle-ci consiste en des tractus fibreux qui rattachent solidement la peau aux parties sous-jacentes, l'empêchent de glisser à leur surface et finissent par la déprimer et l'attirer en dedans, phénomène que j'ai désigné sous le nom de *capitonnage de la peau*. C'est l'un des signes les plus importants du carcinome; on le rencontre encore dans les fistules osseuses, dans certaines fistules tuberculeuses de l'épididyme, etc.

Le capitonnage de la peau est évident, lorsqu'il s'agit par exemple d'un cancer déjà avancé du sein, mais pour constater un commencement d'adhérence il y faut regarder d'assez près et faire un pli à la peau : au lieu de se porter en dehors, la partie plissée se porte en dedans et, par le grand nombre de petites dépressions qu'elle présente, revêt souvent un aspect qui rappelle tout à fait celui d'une peau d'orange. Cette comparaison très juste fut faite pour la première fois par le Dr Mauduit, dans le service de Nélaton, qui l'accepta aussitôt avec empressement et la vulgarisa.

Il ne faudrait cependant pas répéter et croire que le signe *peau d'orange* est pathognomonique d'un carcinome du sein, car on peut l'observer dans une affection dont le diagnostic présente parfois les plus grandes difficultés : la mammite chronique.

Après la peau vient la couche sous-cutanée. Recherchez si cette couche contient du sang, de la sérosité ou de l'air. Si c'est de la sérosité, vous constaterez de l'œdème ou bien un tremblotement spécial dû à la présence du liquide dans une poche demi-pleine. La présence du sang et de l'air pourront donner naissance à une variété de crépitation sur laquelle je reviendrai plus loin. L'infiltration sanguine produira une ecchymose avec des tons divers, variant du noir foncé au jaune paille, suivant la date de l'accident. L'ecchymose présente parfois une valeur diagnostique considérable, ainsi que nous le verrons plus tard : au globe de l'œil, à la face interne du bras, etc.

Examinez ensuite l'aponévrose. Qu'il s'agisse de l'examen d'une tumeur, par exemple, il faut établir si elle siège en dehors, en dedans, ou dans l'épaisseur de l'aponévrose. Dans le premier cas la tumeur reste mobile quelle que soit l'attitude de la région, tandis que dans les deux autres elle se trouve bridée si l'on fait tendre l'aponévrose. Toutefois pour qu'une aponévrose puisse être tendue, il faut qu'elle s'attache ou adhère à un muscle ; dans le cas contraire, comme à la base de l'aisselle, il est beaucoup plus difficile de savoir si une tumeur est sus ou sous-aponévrotique ; on l'observe en particulier pour les tumeurs ganglionnaires, qui chez les sujets maigres, paraissent si superficielles qu'on est tenté de les croire sous la peau, illusion fréquente et que les notions anatomiques permettent seules d'éviter.

Procédez ensuite à l'examen des parties situées au-dessous de l'aponévrose.

S'il s'agit d'une tumeur, vous en apprécierez d'abord la consistance. C'est l'un des points difficiles de l'examen des malades ; il faut beaucoup de temps et d'exercice pour arriver à apprécier exactement la consistance des parties profondes : or cette notion constitue l'un des principaux éléments du diagnostic chirurgical.

La consistance peut être *dure*, *ferme*, *molle*, *liquide*.

La consistance est dure lorsque les parties ne cèdent aucunement à la pression du doigt. Il existe des degrés dans cette dureté : elle peut être osseuse comme dans les exostoses : on dit parfois que la consistance est celle de l'ivoire, qu'elle est éburnée. Elle peut être cartilagineuse, dans le chondrome, par exemple, et un toucher délicat permet d'apprécier nettement ces diverses nuances.

La consistance est ferme lorsque, tout en résistant à la pression du doigt, les parties se laissent déprimer pour revenir ensuite à leur place Une tumeur présentant ce caractère est dite rénitente ou élastique : c'est un signe propre aux fibromes, aux myomes, aux adénomes, aux sarcomes.

La consistance est molle lorsque les parties ne résistent pas au doigt qui les presse, lorsqu'elles se laissent facilement refouler et ne rebondissent pas en quelque sorte sous la pression : c'est un caractère propre au lipome, au myxome, etc.

Je dois signaler ici une mollesse toute spéciale que l'on rencontre principalement dans certaines tumeurs du plancher de la

bouche. Si le doigt refoule de la graisse, celle-ci se laisse déprimer facilement, mais revient en place aussitôt: or il se peut que la substance déprimée ne reprenne pas sa place tout de suite et se comporte comme le ferait de la pâte, ou du mastic de vitrier. Ces tumeurs contiennent en général de la matière sébacée : c'est un caractère propre aux kystes dermoïdes de la région sus-hyoïdienne.

La consistance liquide est révélée par un signe qui porte le nom de *fluctuation*. Cette expression sert à désigner des sensations diverses qui doivent elles-mêmes être recherchées de différentes manières. Lorsque la cavité péritonéale, par exemple, est remplie de liquide et que, donnant une chiquenaude sur un côté du ventre, on sent un flot venir frapper la main placée sur le point opposé au choc, on éprouve la véritable sensation de fluctuation. Mais qu'il s'agisse d'explorer l'amygdale ou la prostate, on conçoit que la sensation sera toute différente, il ne saurait plus alors être question de flot. Ce dernier ne sera donc perçu que dans les vastes collections, et c'est, en somme, le cas le plus rare en chirurgie.

La fluctuation consiste le plus souvent dans la sensation d'un corps qui se déplace sous la pression des doigts et revient aussitôt sur lui-même. C'est à peu près la définition que j'ai donnée de la rénitence, et, en effet, il est parfois absolument impossible de reconnaître si une tumeur est seulement rénitente ou si elle est fluctuante, tant les deux sensations se confondent, et c'est pour le cas de ce genre que la ponction exploratrice a été inventée.

Voici la manière de percevoir la fluctuation.

Les grandes collections de liquide qui donnent naissance à la production du flot sont reconnues à l'aide de la percussion.

Je suppose maintenant une collection siégeant à la face antérieure de la cuisse, par exemple, et de moyen volume; vous en constaterez l'existence de la manière suivante: appliquez la main gauche sur un point de la tumeur; servez-vous non de l'extrémité, ainsi qu'on le fait trop souvent, mais de la pulpe des doigts, et laissez la main immobile; avec l'autre main, posée de la même façon, pressez sur le point opposé de la tumeur: vous sentirez alors et vous verrez que votre main gauche est manifestement soulevée par un corps qui se déplace; répétez successivement plusieurs fois la même manœuvre de droite à gauche ou de gauche à droite.

Lorsque la tumeur contient, au lieu de liquide, une substance molle, telle que de la graisse, de la matière sarcomateuse ramollie, des fongosités ou des masses gélatiniformes, on éprouve exactement la même impression, et on dit alors que c'est de la *fausse fluctuation*, expression mauvaise, car, si la fluctuation existe, elle ne saurait être fausse ; ce qui est faux, c'est la conséquence que l'on tire du phénomène perçu. Pour établir alors un diagnostic exact, la sensation matérielle est insuffisante: il convient d'invoquer les autres signes, ou, en dernier ressort, de faire une ponction exploratrice.

La recherche de la fluctuation devra être faite suivant les divers axes du foyer, car la présence des muscles peut être une cause d'erreur. Explorez la partie antérieure de la cuisse et exécutez la manœuvre précédente dans le sens vertical, vous n'éprouverez aucune sensation. Procédez au contraire dans le sens transversal, et vous obtiendrez un soulèvement identique à celui que donne la présence d'un liquide.

C'est lorsqu'il s'agit de constater l'existence d'un foyer profond qu'il faut surtout se garder d'être induit en erreur par la présence d'un muscle. La fluctuation profonde est un phénomène souvent difficile à percevoir, et une grande habitude est nécessaire pour affirmer, par exemple, qu'un abcès existe dans la profondeur de la cuisse entre le périoste et l'os, et cependant ce diagnostic est de première importance, puisqu'il est indiqué de donner issue au pus le plus rapidement possible. C'est une des circonstances dans lesquelles le chirurgien trouve l'occasion de révéler sa supériorité, ainsi qu'il arriva à Nélaton dans un cas resté célèbre.

Pour entreprendre l'ouverture d'un de ces foyers profonds que ne signale aucune manifestation extérieure, le praticien doit avoir une foi absolue dans la sensation que lui ont fournie ses doigts, car il se produit au cours de l'opération un phénomène très important sur lequel je désire appeler toute l'attention. Il s'agit, je suppose, d'ouvrir un abcès sous-périostique occupant la face externe de la cuisse : il y faut arriver en divisant successivement la peau, la couche sous-cutanée, l'aponévrose d'enveloppe et le muscle vaste externe. Si, parvenu en plein muscle, éprouvant une certaine hésitation à poursuivre la section de parties absolument saines, on cherche de nouveau la fluctuation pour se diriger, on ne la perçoit plus. La sensation de refoulement du liquide n'est, en effet, perceptible que si la peau intacte offre au toucher

une surface résistante : aussi, je le répète, dans ces circonstances délicates, le chirurgien doit-il avoir, avant de commencer, une certitude absolue, et poursuivre résolument son opération en ligne directe jusqu'à ce qu'il arrive dans le foyer.

Est-il possible, à l'aide des doigts, de reconnaître exactement la profondeur à laquelle siège une collection de liquide; de préciser, par exemple, si elle est recouverte par une épaisseur de 4, de 5 ou 6 centimètres de parties molles? Oui, sans doute, mais on éprouve à cet égard des illusions que dissipe seulement un long exercice.

Si le foyer siège au fond d'une cavité, dans le pharynx, dans le rectum, dans le vagin, on ne peut alors chercher la fluctuation qu'à l'aide d'un seul doigt. La sensation est celle d'un corps élastique qui fuit sous la pression et revient aussitôt en place; l'habitude seule permet de la distinguer de la simple rénitence produite au fond du vagin par un myome utérin. L'habitude ne suffit même pas toujours, ainsi que le prouve la divergence d'opinions exprimées dans certains cas obscurs par des praticiens sérieux et expérimentés. Il est bien certain qu'à expérience égale il faut tenir compte de la plus grande délicatesse de toucher de certains chirurgiens; il en est qui ont en quelque sorte des yeux au bout de leurs doigts.

La recherche de la consistance des parties situées au-dessous des téguments donne souvent naissance à un signe qui, comme la fluctuation, joue en clinique un rôle capital : je veux parler de la *crépitation*.

La crépitation consiste en une sensation spéciale, quelquefois en un bruit que produisent des causes très diverses, phénomène perçu par l'explorateur, souvent par les assistants, et aussi par le malade.

La plus commune est la *crépitation osseuse*. Elle résulte du frottement l'un contre l'autre de deux fragments osseux et constitue en général un signe pathognomonique de fracture, à la condition toutefois de n'être pas confondue avec une autre espèce de crépitation. Souvent très bruyante, quelquefois à peine perceptible, elle est toujours sèche et nette.

La *crépitation cartilagineuse* provient du frottement l'une sur l'autre de deux surfaces encroûtées d'un cartilage dépoli et rugueux, ou du frottement d'une surface cartilagineuse sur un os,

comme dans certaines luxations, par exemple : cette crépitation est souvent bruyante, mais beaucoup moins sèche que la précédente.

Lorsqu'à la suite d'une contusion il s'est fait une infiltration de sang, la pression du doigt produit quelquefois un bruit spécial dû à l'écrasement d'un caillot : c'est la *crépitation sanguine*. S'il s'agit d'explorer un os superficiel ; le péroné, la rotule, l'olécrane, etc., elle peut être une cause d'erreur, faire croire à une fracture qui n'existe pas. Il est très difficile de définir une sensation, et cependant les crépitations osseuse et sanguine, sont, avec l'habitude, assez facilement distinguées au toucher. Caractère différentiel important : la crépitation sanguine ne se produit pas plusieurs fois de suite dans le même point.

A la suite d'une fracture de côte, le poumon peut être blessé, et l'air qu'il renferme s'infiltrer dans l'épaisseur de la paroi thoracique : la main perçoit alors une sensation particulière qui constitue la *crépitation gazeuse* de l'emphysème. Ce même phénomène est parfois observé dans l'épaisseur des membres à la suite de grands traumatismes, ou lorsqu'il survient de la gangrène. La fracture des os du nez, du larynx, des sinus de la face, la rupture du sac lacrymal, peuvent également lui donner naissance.

L'inflammation de la coulisse des tendons, assez commune au poignet, donne naissance à une variété de crépitation qui porte le nom de *crépitation tendineuse*.

Une membrane séreuse est dépolie et les deux surfaces frottent l'une contre l'autre : il en résulte un bruit que l'on a comparé avec raison à celui que produit la pression de la neige ou de l'amidon entre les doigts, c'est la *crépitation amidonnée*. La cavité de la séreuse peut contenir des corps étrangers ressemblant à des grains de semoule, d'orge ou d'avoine ; en se déplaçant sous la pression de la main, ces grains frottent les uns contre les autres contre la paroi, et donnent naissance à une sensation très particulière que Dupuytren appela bruit de chaînon, mais qu'aucune comparaison ne me paraît rendre exactement.

Un produit de nature quelconque s'est développé dans un os ou sous un os et l'a distendu peu à peu ; il arrive un moment où le produit n'est plus recouvert que par une lamelle osseuse très mince. Si on vient alors à presser celle-ci avec le doigt, elle se

laisse déprimer et, revenant aussitôt sur elle-même, fait entendre un petit bruit sec comme ferait une feuille de parchemin : *crépitation parcheminée*.

S'il s'agit d'un traumatisme, vous aurez à rechercher l'existence d'un signe physique d'une haute importance : la *mobilité anormale*. Lorsque sur le trajet d'un os existe une mobilité nettement constatée, vous pouvez affirmer qu'il y a solution de continuité. La mobilité anormale est, beaucoup plus que la crépitation, un signe pathognomonique de fracture; c'est généralement le seul signe que l'on rencontre dans les fractures spontanées ; c'est souvent aussi le seul signe de fracture chez les enfants, dont le périoste, beaucoup plus résistant que celui de l'adulte, est ordinairement conservé, ce qui donne souvent lieu à des erreurs de diagnostic.

Nous rechercherons ensuite si le doigt est soulevé par des battements ; si ces battements occupent un point limité, le trajet connu d'une artère, par exemple, ou bien s'ils s'étendent à toute la partie malade. Dans ce dernier cas il est de la plus haute importance de reconnaître si une tumeur est soulevée en masse par un vaisseau situé au-dessous d'elle, ou bien si elle éprouve à chaque systole du cœur un mouvement d'expansion indiquant que le sang pénètre dans son intérieur et non seulement la soulève, mais la distend dans toutes ses parties.

On recherchera également à l'aide du toucher le bruit comparé assez exactement à la prononciation du mot anglais *thrill* et qui est propre à l'anévrysme artérioso-veineux.

Existe-t-il un bruit de souffle, c'est ce que révélera l'auscultation. Le souffle est-il intermittent, isochrone à chaque systole cardiaque, comme dans l'anévrysme artériel? Est-il continu avec redoublement à chaque systole du cœur, comme dans l'anévrysme artérioso-veineux?

Lorsque des battements artériels et le bruit de souffle se produisent bien réellement dans l'intérieur d'une tumeur et ne dépendent pas de la compression d'une artère, ainsi qu'on peut l'observer au cou, par exemple, ils prouvent l'existence d'une tumeur vasculaire, mais non forcément celle d'un anévrysme proprement dit. Certains sarcomes myéloïdes des os donnent en effet naissance à des phénomènes identiques, mais qui sont en général moins intenses. De plus, l'anévrysme est *réductible* et le sarcome ne l'est pas.

Dans les angiomes caverneux, ou tumeurs érectiles, on trouve aussi des battements, de l'expansion, du bruit de souffle intermittent, et de plus la tumeur est en partie réductible; néanmoins l'aspect de la peau, la diffusion de la tumeur, sa consistance spongieuse, son défaut de résistance, sa marche, son mode de développement, etc., ne permettront pas la confusion.

L'exploration ayant démontré qu'il s'agit d'une tumeur liquide, il convient de rechercher si cette tumeur présente de la transparence. Vous rechercherez aussi si elle est le siège d'un phénomène spécial appelé *frémissement hydatique*. Certains auteurs ont mis en doute l'existence de ce signe, mais bien à tort, car on le constate quelquefois avec la dernière évidence. J'ai comparé très exactement, je crois, la sensation que donne au doigt le frémissement hydatique à celle qu'il ressent lorsqu'on percute un sommier ou un fauteuil élastiques. Le frémissement tient, selon moi, à la collision entre elles d'un grand nombre d'hydatides filles, pressées les unes contre les autres dans une poche commune, comme des œufs dans un nid. Certains kystes parovariens, dont la poche n'est pas très tendue, donnent quelquefois à la percussion une sensation qui se rapproche de celle du frémissement hydatique, ce qui a paru constituer un élément de diagnostic différentiel avec les kystes développés dans l'ovaire.

Pour percevoir le frémissement hydatique, il est bon d'imprimer un choc très sec au doigt appliqué sur la tumeur, et il faut que le doigt repose lui-même très légèrement à la surface de la peau.

Après avoir reconnu les caractères physiques, s'il s'agit d'une tumeur, vous passerez à l'étude de ses connexions avec les parties sous-jacentes.

Est-elle mobile ou adhère-t-elle aux couches profondes?

L'adhérence au squelette est en général facile à reconnaître, car la tumeur est absolument immobile, quelle que soit l'attitude que l'on donne à la partie, et cependant même, alors, il existe une cause d'erreur, lorsque la tumeur siège sous le périoste et se trouve fortement bridée par cette membrane. De même, certaines tumeurs enclavées dans les cavités, par exemple les exostoses des sinus de la face, paraissent adhérentes au squelette et n'y adhèrent pas en réalité. Mais ce sont surtout les rapports avec les muscles qu'il s'agit de préciser.

La tumeur est-elle intramusculaire, sous-musculaire, ou adhère-t-elle seulement à la surface du muscle ?

Si elle est sous-musculaire, elle disparaît en partie ou même complètement lorsque le muscle est en état de contraction. Si elle est intramusculaire, elle se meut avec le muscle, se tend fortement pendant sa contraction et devient alors absolument immobile. Pour reconnaître si une tumeur adhère seulement à la surface d'un muscle, employez la manœuvre suivante : je suppose le cas le plus fréquent ; il s'agit d'obtenir les connexions d'une tumeur du sein avec le muscle grand pectoral. Lorsque le muscle est au repos, le sein est mobile dans tous les sens comme le muscle lui-même ; ordonnez à la malade d'exécuter un mouvement qui nécessite la contraction du muscle, de rapprocher le bras du tronc dans le cas particulier, et faites obstacle à ce mouvement : le muscle se trouve alors tendu et, si la tumeur contracte avec lui des adhérences, elle perd sa mobilité, et la perd plus ou moins en raison de l'étendue des adhérences.

Étudiez ensuite les connexions avec les gros vaisseaux et nerfs de la région, ce que vous ne sauriez le plus souvent établir qu'à l'aide de notions anatomiques précises.

Il ne faudra pas négliger de rechercher le retentissement des affections chirurgicales et des tumeurs en particulier sur le système lymphatique. Certaines affections entraînent toujours et assez rapidement l'altération des ganglions : tel que le carcinome; d'autres, comme le sarcome, ne retentissent jamais ou presque jamais sur le système ganglionnaire. Un chancre induré entraîne presque tout de suite une adénopathie, tandis que les ganglions ne se prennent dans l'épithéliome que beaucoup plus longtemps après l'apparition de l'ulcération ; c'est même là un caractère différentiel fort important entre ces deux affections, qui présentent parfois de grandes analogies. L'engorgement ganglionnaire précède en général l'apparition de l'érysipèle.

La recherche des ganglions dans les affections organiques constitue l'un des éléments les plus nécessaires au diagnostic complet, puisque l'intervention ou l'abstention sont souvent la conséquence de cet examen. Je rappelle que tous les ganglions lymphatiques, si superficiels qu'ils paraissent, comme au pli de l'aine, par exemple, ou bien au devant de l'oreille, ne sont jamais situés directement sous la peau, mais recouverts par un

plan aponévrotique. Très faciles à sentir lorsque la peau est intacte, leur recherche devient beaucoup plus difficile lorsque la peau a été divisée.

Enfin, pour compléter le diagnostic, il sera souvent nécessaire de recourir à l'emploi d'instruments spéciaux, tels que stylets, sondes, spéculums, etc., ainsi que nous l'indiquerons en étudiant les affections propres à chaque région.

Après la constatation des signes physiques, un nouvel interrogatoire du malade sera nécessaire pour constater les *signes physiologiques* ou symptômes proprement dits. Ceux-ci sont basés sur la sensibilité et l'état des fonctions de la partie blessée.

La *douleur* peut être spontanée et revêtir des caractères et une intensité très variables, par exemple dans le névrome, où elle est en quelque sorte pathognomonique. Il convient de rechercher si la douleur est inhérente à la partie malade elle-même, intrinsèque, ou bien si elle dépend de la compression d'un filet nerveux du voisinage, comme dans certains fibromes qui, pour cette raison, sont confondus avec les véritables névromes. Quelques tumeurs ne sont jamais douloureuses par elles-mêmes : le chondrome, l'adénome, etc. ; d'autres, telles que le carcinome, le sont presque toujours. L'indolence est donc un élément de diagnostic fort important, au même titre que la marche et le mode de développement.

Le début de la douleur présente aussi parfois une grande valeur diagnostique : une douleur subite et atroce dans l'œil est en général un symptôme de glaucome aigu ; dans l'oreille, un symptôme d'otite moyenne aiguë ; dans une articulation, elle indique presque toujours la présence d'un corps étranger, etc.

Le point de départ de la douleur est également à noter : un sujet atteint de névralgie faciale accuse un foyer douloureux au voisinage du nerf mentonnier ; il déclare que de là partent toujours les douleurs pour irradier dans la face, vers le crâne ; vous êtes en droit de conclure que la névralgie est d'origine périphérique et qu'une résection nerveuse guérira votre malade ; dans le cas contraire, la névralgie est sans doute d'origine centrale, et dès lors toute intervention est d'avance frappée d'insuccès.

La douleur peut être provoquée par les mouvements du malade ou par ceux qu'imprime le chirurgien. Ce symptôme devient le principal, le seul élément même de diagnostic dans

certains cas, dans les fractures sans déplacement, par exemple, telles que la fracture de l'extrémité inférieure du péroné, de l'extrémité externe de la clavicule ; mais il faut, pour que ce symptôme acquière une réelle valeur, que la douleur siège dans un point fixe, absolument limité et toujours le même. *Lorsqu'à la suite d'une violence extérieure un malade éprouve une douleur vive à la pression sur un point très limité du squelette, alors qu'aucun traumatisme n'a porté en ce point, il est très probable qu'il existe une fracture.*

L'existence d'une douleur provoquée en un point déterminé est souvent le seul symptôme qui nous permette de reconnaître le siège précis d'un corps étranger : d'une aiguille, d'un morceau de verre, etc. Enfin, la douleur peut constituer à elle seule toute la maladie, comme dans cette singulière affection désignée sous le nom de douleur du talon, dont la cause nous échappe encore.

Les *symptômes fonctionnels* seront ensuite passés en revue. Ils varient nécessairement avec la région et l'organe malades. L'impuissance des membres constitue en général un signe de fracture : c'est l'un des meilleurs pour la fracture intracapsulaire du col du fémur. L'abolition de certains mouvements physiologiques est pathognomonique : telle l'impossibilité de fermer la bouche dans la luxation de la mâchoire. Signalons de même la perte subite de la vision dans le glaucome aigu ; la suppression complète des gaz dans la hernie étranglée ; l'impossibilité absolue de tout mouvement du genou dans le cas de corps étranger ; la déviation des larmes dans l'obstruction des voies lacrymales ; l'absence des spermatozoïdes dans l'obstruction des deux épididymes, etc., etc.

On terminera l'examen du malade par l'*étude de la santé générale*.

Il me paraît nécessaire de présenter ici quelques considérations à propos de l'influence des états constitutionnels et des maladies chroniques sur les traumatismes et les opérations chirurgicales.

Les blessés ne résistent pas tous de la même manière à un même traumatisme ; les suites opératoires ne sont pas identiques chez tous les opérés, et il n'est pas douteux que la constitution de chacun joue un certain rôle dans la marche que suit le pro-

cessus réparateur ou dans les accidents qui entraînent la mort. Les divers états constitutionnels antérieurs, tels que la scrofule, l'alcoolisme, le cancer, etc., impriment souvent au traumatisme un caractère particulier, et en modifient surtout les conséquences. De même, certaines maladies chroniques, telles que le diabète, l'albuminurie, aggravent profondément les conditions des blessés et des opérés.

Les traumatismes à leur tour exerçent-ils une influence sur l'évolution des états diathésiques, en leur donnant une sorte de coup de fouet ? une opération, par exemple, pratiquée sur le bras d'un sujet strumeux, est-elle susceptible de faire apparaître brusquement une méningite tuberculeuse ? C'est ce que pense M. Verneuil, opinion que sont loin de partager la plupart des chirurgiens.

Il est certain toutefois, et la preuve en est trop fréquente, qu'un traumatisme atteignant un sujet affecté de la diathèse scrofuleuse peut faire évoluer en ce point une tumeur blanche, une carie, une synovite tuberculeuse, etc. Velpeau admettait qu'un coup pouvait déterminer dans le sein la localisation de la diathèse cancéreuse, et cette opinion n'a rien que de rationnel. On peut admettre également qu'un traumatisme développe une poussée rhumatismale, un accès de goutte sur un sujet arthritique ; réveille un accès de fièvre chez un paludique : mais toutes ces questions, d'un haut intérêt sans doute, sont plutôt du ressort de la pathologie générale que de la chirurgie proprement dite.

Il est bien autrement important pour nous de connaître l'influence exercée par les divers états constitutionnels sur la marche des opérations ; de savoir à l'avance si une opération présente des chances plus ou moins grandes de succès, si même elle doit être tentée. Voici les principales données que nous avons à cet égard. L'expérience de chaque jour démontre que les opérations sont très bien supportées par les sujets tuberculeux et cancéreux, puisque ce sont eux qui nécessitent le plus grand nombre d'interventions ; si l'abstention est parfois de rigueur, c'est lorsque la cachexie est arrivée à un degré extrême.

Les sujets syphilitiques supportent également bien les opérations. Toutefois, lorsqu'il s'agit d'autoplastie, il faut soumettre préalablement les malades à un régime spécifique sévère et ne les opérer que plusieurs mois après la disparition de tout accident.

Les paludiques ne présentent, en général, rien de particulier quant à la marche des opérations. Il est bon toutefois de s'enquérir de l'existence d'accès antérieurs de fièvre intermittente, car de nouveaux accès, même pernicieux, pourraient apparaître rapidement et emporter le malade. On a noté dans ces cas une certaine tendance aux hémorrhagies, aux névralgies intermittentes, justiciables du sulfate de quinine.

Il existe trois états dont il faut s'occuper principalement en clinique. Avant toute opération, le chirurgien doit rechercher si son malade est alcoolique, diabétique ou albuminurique. L'alcoolisme et le diabète se rencontrent d'ailleurs assez fréquemment sur le même sujet.

L'*alcoolisme chronique* détermine à la longue la dégénérescence graisseuse des organes, en particulier celle du foie, et souvent aussi des os, des artères et des veines. Les sujets alcooliques sont atteints d'une sénilité précoce. Il n'est pas toujours facile de reconnaître *à priori* qu'un sujet est alcoolique, si ce n'est par les renseignements recueillis près du malade et de son entourage. Souvent, en effet, l'alcoolique conserve une apparence robuste, et rien n'indique une aussi profonde déchéance organique. Toutefois, en général, l'alcoolique arrive à ne plus pouvoir manger de viande ; quelques légumes, des mets épicés, sont seuls supportés, et il ne retrouve son état normal, il ne se sent à l'aise qu'après avoir ingéré des liqueurs alcooliques.

On conçoit qu'avec de pareils organes et un sang lui-même profondément altéré l'alcoolique résiste mal aux opérations. Il est exposé aux hémorrhagies secondaires ; le plus léger traumatisme fait souvent éclater des accidents formidables ; le delirium tremens, si souvent décrit, en est la conséquence habituelle ; les plaies suppurent, se gangrènent, et la septicémie aiguë emporte le malade.

Il ne faut pratiquer que les opérations d'urgence sur un alcoolique avéré.

Les *sujets diabétiques* sont exposés à des accidents non moins graves que les précédents, ainsi que l'a démontré Marchal de Calvi en 1864. La plus légère blessure produit parfois des effets formidables ; la section d'un cor au pied est souvent suffisante

pour déterminer un érysipèle phlegmoneux, la gangrène et la septicémie aiguë. De semblables lésions, survenant après une cause aussi minime, présentent une physionomie spéciale qui trompe rarement un praticien exercé. Il ne faut jamais amputer dans ces conditions, car de nouveaux désordres du même genre succéderont à l'intervention. Il est d'ailleurs fréquent de voir la guérison survenir spontanément lorsqu'un traitement rationnel a été institué contre le diabète.

Les tissus étant imprégnés de glycose, il est vraisemblable que les accidents phlegmoneux et gangreneux sont dus à une influence microbienne sur cette matière fermentescible : aussi, quand on opère d'urgence un sujet diabétique, faut-il remplir soigneusement les deux indications suivantes : soumettre le malade à un régime qui diminue la production du sucre ; employer la plus rigoureuse antisepsie pour éviter ou neutraliser le contact des microbes avec la plaie.

Avant de pratiquer une opération, si petite qu'elle soit, il est donc utile de s'enquérir de l'état des urines et de n'agir que lorsque le diabète aura sensiblement diminué, sinon disparu. A cette condition, on est autorisé à opérer les diabétiques, en particulier ceux qui sont atteints de cataracte.

De même, si une plaie accidentelle marche mal, si elle ne tend pas à la guérison, il faudra se préoccuper de l'état des urines et, s'il y a du sucre, soumettre aussitôt le malade au régime approprié, ce qui ne tardera pas à amener une modification favorable.

L'*albuminurie*, surtout lorsqu'elle s'accompagne d'une lésion rénale, est la cause d'accidents opératoires analogues à ceux que produisent l'alcoolisme chronique et le diabète, c'est-à-dire qu'on observe des hémorrhagies primitives et secondaires, des érysipèles gangreneux, de la septicémie aiguë. Il n'est souvent pas facile de modifier l'état d'un sujet albuminurique, et je suis d'avis de ne jamais pratiquer d'opération dans ces conditions, si ce n'est, bien entendu, les opérations d'urgence : trachéotomie, kélotomie, etc.

Il y a cependant une exception à cette règle. Lorsqu'une suppuration prolongée, provenant d'une tumeur blanche, par exemple, détermine l'apparition de l'albumine dans les urines, loin de s'abstenir, c'est au contraire une indication à pratiquer soit la résection, soit l'amputation.

Quelle est l'influence des traumatismes sur la menstruation, et réciproquement? Tous les chirurgiens ont dû pratiquer de temps en temps de graves opérations sur des femmes ayant leurs règles, et je n'ai pas remarqué, pour mon compte, de suites fâcheuses. Cependant, il est de toute évidence qu'il faut, quand on le peut, éviter d'opérer pendant la période menstruelle. Quant à l'influence des opérations sur la menstruation, elle est bien manifeste, car presque toujours les règles avancent dans ces conditions.

Une question beaucoup plus importante que la précédente, c'est le rapport des traumatismes avec la grossesse. Rien n'est plus variable que ce rapport suivant les sujets. Le plus léger traumatisme peut provoquer une fausse couche, tandis que parfois les accidents les plus graves n'exercent aucune influence sur la marche de la grossesse. Je ne citerai pour le prouver que les deux cas suivants : une femme enceinte de quatre mois est prise dans une machine, entraînée plusieurs fois autour du volant, et a le bras droit arraché. Je pratique une amputation; la malade guérit très bien et accouche à terme. — Une femme enceinte de six mois se jette du troisième étage: commotion cérébrale, plaies multiples, fracture compliquée de la cuisse; guérison et accouchement à terme.

Faut-il opérer une femme enceinte? Voici sur ce point ma règle de conduite : à part les cas d'urgence, ne jamais pratiquer d'opération, si petite qu'elle soit, pendant la grossesse. Cependant, lorsque la maladie est elle-même de nature à compromettre ou à empêcher l'évolution naturelle du fœtus, il faut intervenir. Par exemple, une femme présente à la vulve des végétations dont elle souffre peu : n'y touchez pas; ces végétations au contraire sont très douloureuses, gênent la marche, empêchent tout sommeil et compromettent gravement le développement de l'œuf : faites-en l'ablation. — De même, un kyste de l'ovaire coïncide avec une grossesse et n'entrave pas l'ampliation de l'utérus : attendez la délivrance avant d'agir : mais la présence du kyste est un obstacle à la grossesse : faites une ponction, si la poche est uniloculaire, et au besoin l'ovariotomie. Ne serait-il pas absurde, en effet, sous prétexte de ne pas nuire à la grossesse, de laisser subsister un état qui doit fatalement empêcher celle-ci d'arriver à terme? C'est au tact et à la science

du praticien qu'il faut s'en rapporter pour résoudre ce problème assurément fort délicat.

Quand la femme est accouchée, il ne faut pratiquer d'opération que lorsque la période puerpérale est complètement passée, c'est-à-dire après deux ou trois mois.

Faut-il opérer les vieillards? question qui se pose souvent dans la pratique. Sans doute, d'une façon générale, les vieillards offrent moins de résistance que les adultes, et encore que de différences individuelles sous ce rapport! Pour mon compte, j'ai opéré souvent des sujets âgés, même de plus de quatre-vingts ans, et n'ai rien remarqué de spécial. Quand une opération est bien indiquée, qu'elle présente des chances sérieuses de succès et que le malade la réclame, je ne me crois pas en droit de la lui refuser sous prétexte qu'il est très âgé. M. L. Labbé n'a-t-il pas opéré avec succès d'une hernie étranglée une femme de la Salpêtrière qui avait dépassé la centaine?

Avant d'entrer en matière, et pour éviter les redites au cours de cet ouvrage, il me semble utile d'indiquer sommairement la manière dont il convient de traiter les plaies, d'arrêter les hémorrhagies et de pratiquer l'anesthésie chirurgicale.

Le *traitement des plaies* accidentelles ou opératoires est sans contredit l'un des sujets les plus importants de la pratique chirurgicale. A toutes les époques il a été l'objet de discussions, de divergences; mais aujourd'hui, grâce à la bienfaisante découverte de la méthode antiseptique, cette question a fait un si grand pas que nous la pouvons considérer comme résolue.

Je ne ferai point ici l'historique de la méthode antiseptique à laquelle se rattachent les noms de Pasteur, Lister, Maisonneuve, A. Guérin; il a été fait par M. J. Lucas-Championnière, qui a eu le grand mérite d'être l'initiateur de cette méthode dans notre pays. Me plaçant dans cet ouvrage au point de vue exclusivement pratique, je dirai comment il faut traiter les plaies en général.

Pénétrons-nous d'abord de cette idée capitale: les accidents des plaies résultent du contact de germes animés déposés à leur surface, et ces germes proviennent du dehors. Admettons aussi

qu'une plaie ne doit pas suppurer, et que la présence du pus constitue un accident qu'il est le plus souvent possible d'éviter. Reconnaissons encore que les autres complications des plaies; angioleucite, érysipèle, infection purulente, apparaissent seulement lorsqu'une faute a été commise dans l'application de la méthode antiseptique. Sans doute, les malades sont loin d'offrir la même résistance à l'action funeste des microbes, et, si certains d'entre eux sont inattaquables, d'autres présentent un terrain de culture, un état diathésique des plus favorables au développement des micro-organismes : mais les propositions précédentes n'en doivent pas moins être considérées comme vraies et comme fondamentales pour l'application de la méthode antiseptique au traitement des plaies, et nous pouvons dire : il dépend du chirurgien d'avoir ou de ne pas avoir des accidents dans le traitement des plaies.

Or, l'agent septique provient de sources multiples : du milieu ambiant, de l'eau servant au cours de l'opération, des instruments, des pièces de pansement, de l'opérateur ou de ses aides, du malade lui-même.

Ne croyez donc pas, et c'est là une illusion encore fréquente, que vous suivez la méthode antiseptique parce que vous recouvrez la plaie avec de la gaze phéniquée, parce que vous appliquez à sa surface les pièces de pansement imaginées par Lister, et ne soyez pas surpris si vous n'obtenez pas les bénéfices de la méthode, car, en négligeant les autres précautions, vous négligez le point le plus important, c'est-à-dire l'asepsie.

Il existe donc des règles générales pour l'application de la méthode antiseptique, règles qu'il faut suivre avec la plus scrupuleuse exactitude et d'où dépendent les résultats.

Ces règles pourraient se résumer en un mot, la *propreté*. Si nous étions bien assurés que tout ce qui entoure le malade, que tout ce qui va être en contact avec lui est absolument propre, c'est-à-dire *aseptique*, le problème serait résolu et nous n'aurions même pas besoin d'avoir recours aux diverses substancss *antiseptiques*, puisqu'il n'y aurait aucun germe à détruire.

L'asepsie est donc la base de la méthode dite antiseptique, notion capitale que nous a révélée l'expérience de ces dernières années.

Voyons les précautions nécessaires pour réaliser une asepsie parfaite. Cet ouvrage s'adressant plutôt à l'ensemble des praticiens

qu'à ceux qui opèrent dans de grands centres hospitaliers luxueusement outillés, j'indiquerai les moyens les plus simples pouvant être partout mis en usage.

Milieu ambiant. Dans la chambre destinée à l'opération, faites enlever tapis, rideaux, tentures. Ne laissez que les meubles utiles pour placer instruments, cuvettes et pièces de pansement. Le spray, c'est-à-dire la saturation de l'air à l'aide des vapeurs phéniquées, imaginé par Lister, ne paraît pas présenter de grands avantages et nous l'avons presque tous abandonné.

Eau servant au cours de l'opération. La stérilisation de l'eau est l'une des conditions essentielles de l'asepsie et peut être obtenue partout. Il n'est pas indispensable en effet pour cela d'avoir des appareils spéciaux. La filtration de l'eau est une bonne précaution préalable, mais insuffisante. Après qu'elle a été filtrée, il faut la soumettre à l'ébullition prolongée pendant une demi-heure environ. Il y a avantage à ajouter 10 pour 1000 environ de carbonate de soude ou de potasse ; le point d'ébullition est ainsi porté à 104 ou 105 degrés.

Instruments. Apportez le plus grand soin à la propreté des instruments, ce dont nous n'avions pas jadis le moindre souci. Servez-vous autant que possible d'instruments faits d'une seule pièce. Pour stériliser les instruments, dans nos hôpitaux, nous les mettons à l'étuve, mais ce n'est pas indispensable.

Soumettez-les à une ébullition prolongée pendant une demi-heure au moins dans l'eau filtrée carbonatée. Ne les mettez dans l'eau que lorsqu'elle sera en pleine ébullition afin d'empêcher la rouille.

Le *flambage* à une lampe à l'alcool ou à un feu quelconque de paille de bois donne aussi de bons résultats surtout pour les instruments à surface lisse tels que stylets, fils métalliques, bistouris, etc., mais les pinces à forcipressure, les scies, les aiguilles à suture, en un mot tous les instruments à surface irrégulière seront bouillis.

Un bon moyen de flambage est le *punch aux instruments* qui a de plus l'avantage d'aseptiser le récipient. Il consiste à verser de l'alcool dans une cuvette où sont déposés les instruments et à y mettre le feu. Les accoucheurs se servent volontiers de ce procédé pour aseptiser le forceps.

Pièces de pansement. C'est encore à l'ébullition qu'il faudra recourir pour obtenir l'asepsie des linges qui devront servir au

pansement : compresses de tarlatane, mouchoirs, serviettes, etc. Comme il y a avantage à remplacer les éponges par des tampons d'ouate, soumettez ces tampons à l'ébullition. Vous ferez de même pour les fils à suture ; soie, crins de Florence, catgut, de même pour les drains.

Opérateur et ses aides. Le retour vers un passé qui n'est pas loin laisse de bien tristes souvenirs et de cruels regrets aux hommes de ma génération. Il n'est pas douteux que le chirurgien, que l'accoucheur étaient les propagateurs directs et les plus effectifs de tous les microbes qui engendraient de si terribles accidents. Nous nous lavions sans doute les mains, mais *après* l'opération et jamais *avant*. En arrivant à l'hôpital, nous quittions un vêtement propre pour revêtir un vêtement sale imprégné de pus et de sang depuis des mois, avec lequel nous pratiquions aussi les autopsies. Nous transportions inconsciemment d'un malade à l'autre, d'un milieu dans un autre, l'érysipèle, l'infection purulente ; l'accoucheur transportait la fièvre puerpérale dans le bout de ses doigts ou dans les plis de ses manches. L'asepsie résulte sans doute de l'ensemble des précautions diverses que je viens d'indiquer, mais elle consiste essentiellement et par-dessus tout dans la propreté du chirurgien et de ses aides. J'indiquerai plus loin la manière de procéder pour obtenir cette propreté.

Le malade lui-même. La partie sur laquelle portera l'opération devra être rasée s'il y a lieu. Elle sera brossée longuement avec de l'eau de savon et lavée à grande eau avec l'eau filtrée bouillie.

Telles sont les règles principales qui permettent d'obtenir une asepsie suffisante et le chirurgien, en s'y conformant, est assuré d'obtenir de bons résultats opératoires. Toutefois, dans la pratique, pour plus de sécurité on peut y joindre l'antisepsie. Trois antiseptiques sont surtout employés : la solution de sublimé au millième, la solution phéniquée, les gazes iodoformée ou salolée. En décrivant plus loin comment doit être traitée une plaie opératoire, j'indiquerai la manière d'utiliser ces substances antiseptiques.

Si la plaie consiste en une *piqûre*, lavez-la le plus tôt possible avec la solution phéniquée forte (50 gr. p. 1000) et pratiquez-en

l'occlusion avec de la baudruche collodionnée, du collodion iodoformé, etc. Même dans le cas de piqûre profonde, intéressant les cavités thoracique ou abdominale, c'est le seul traitement à faire, à moins d'indications spéciales résultant de la blessure des viscères.

Pour les piqûres anatomiques, je conseille d'appliquer tout de suite une ligature fortement serrée au-dessus de la piqûre, de façon à faire écouler par la plaie une certaine quantité de sang, de la laver soigneusement avec la solution phéniquée et de pratiquer ensuite l'occlusion avec de la baudruche collodionnée. Si l'on se sert de collodion en nature, il est préférable de n'en pas appliquer directement sur la plaie, mais seulement au pourtour, de manière à y fixer la baudruche.

Une plaie par *instrument tranchant* sera, après hémostase faite, lavée avec de l'eau simple, mais toujours préalablement filtrée et bouillie, ou avec de l'eau phéniquée, suivant que le milieu sera ou ne sera pas aseptique, puis débarrassée des corps étrangers qu'elle pourrait contenir. Les bords en seront soigneusement rasés, s'il y a lieu, et on procédera ensuite à la réunion immédiate. Pour l'obtenir, le meilleur procédé est la suture; sans doute, si la plaie est très peu étendue, on en pourra maintenir les bords rapprochés par quelques bandelettes de taffetas d'Angleterre ou de diachylon, mais la suture est la règle. J'indiquerai plus loin la manière de procéder à propos des plaies opératoires, ainsi que le mode d'application du drain. Les parties seront ensuite recouvertes d'un pansement antiseptique dont je m'occuperai également plus loin.

Si la plaie est *contuse*, les précautions préliminaires seront prises comme dans le cas précédent : mais faut-il alors pratiquer la réunion immédiate? Il y a quelques années, on répondait sans hésitation par la négative; mais nous pouvons aujourd'hui réunir immédiatement le plus grand nombre des plaies contuses, à la condition de les drainer convenablement pour assurer l'écoulement du pus, s'il s'en produit, et de surveiller d'un peu plus près les bords, afin de les désunir dans le cas où ils viendraient trop à se distendre. Cette méthode ne présente que des avantages. On obtient parfois la réunion immédiate comme dans les plaies simples, et on abrège dans tous les cas la durée de la cure. C'est

surtout lorsqu'il s'agit de plaies contuses de la face qu'il convient d'agir de la sorte.

Certaines plaies sont tellement contuses et mâchées que toute réunion est impossible, surtout lorsqu'il s'agit des extrémités; de même dans les plaies par arme à feu, où la peau est détruite jusqu'à une certaine distance. Le pansement antiseptique de Lister convient sans doute à ces cas, mais on peut aussi recourir au pansement ouaté de M. A. Guérin : c'est en effet aux plaies contuses des extrémités que ce pansement me semble particulièrement applicable, car il possède le précieux avantage d'immobiliser absolument les parties et de pouvoir être maintenu longtemps en place. On sait que le tétanos traumatique, cette redoutable complication des plaies, s'observe le plus ordinairement à la suite des plaies contuses des extrémités : or il me paraît très probable que le tétanos deviendra infiniment plus rare, grâce au pansement ouaté. Cette affection étant de nature microbienne, il y a indication de soustraire la plaie à l'action de l'air extérieur par un pansement à la fois antiseptique et rare, conditions que réalise le pansement de M. A. Guérin. S'il m'était permis de prédire l'avenir, je dirais que c'est au traitement des graves plaies contuses des extrémités que sera plus tard exclusivement appliqué ce pansement, rôle déjà suffisamment important en chirurgie. Je repousse absolument le traitement par l'irrigation continue, qui a joui jadis d'une grande faveur, car, si vous voulez éviter les accidents des plaies contuses (en particulier de celles des extrémités et surtout le tétanos traumatique), mettez-les le plus rapidement et le plus longtemps possible à l'abri de l'air.

Lorsqu'une plaie coïncide avec une fracture, elle peut être produite par un agent extérieur et n'avoir aucun rapport avec le foyer, ou bien provenir de l'action même des fragments ayant agi de dedans en dehors. Le diagnostic n'est pas toujours facile à établir, et Gosselin a insisté avec raison sur l'importance qu'acquiert sous ce rapport la sortie de gouttes huileuses provenant du canal médullaire. Il est certaines régions, la partie inférieure de la jambe entre autres, où cet accident est fréquent et résulte à peu près constamment de l'action des fragments osseux qui, en ce point, sont sous-cutanés. Je n'ai pas l'intention de m'occuper en ce moment du traitement des fractures compliquées, ce que

je ferai beaucoup plus utilement, je crois, à propos de chacune des régions où on les observe; il ne s'agit ici que de la conduite à tenir devant la plaie des téguments. Il faut désinfecter la plaie avec un lavage à la solution phéniquée ou au sublimé, et, si elle est petite, l'obturer sur-le-champ avec plusieurs lamelles de baudruche superposées, fixées entre elles et sur la plaie à l'aide du collodion; si la plaie est très large, recouvrez-la de compresses de tarlatane trempées dans une solution phéniquée à 25 pour 1000. Enveloppez de coton hydrophile et d'une bande.

Comment doit-on traiter les plaies opératoires? — Je n'ai rien à dire de particulier pour les plaies produites par l'écraseur linéaire de Chassaignac, par les caustiques, par le thermo-cautère de Paquelin, ou par le galvano-cautère. Il me semble d'ailleurs que l'emploi de ces instruments comme moyens de diérèse est et doit être de plus en plus restreint, à mesure que nous sommes en possession de pansements antiseptiques plus efficaces, car ils s'opposent à la réunion immédiate, but que nous devons poursuivre dans la grande majorité des cas. Le thermo-cautère a joui d'une si grande faveur, qu'on a pu croire un instant que cet instrument, extrêmement ingénieux d'ailleurs, allait détrôner le bistouri, mais cet engouement a déjà disparu. Le thermo-cautère est indiqué chaque fois qu'il s'agit de faire une cautérisation, et c'est alors un instrument très précieux, qui rend à la pratique de réels services, mais, à part de rares exceptions, ne lui demandez pas autre chose et pratiquez les incisions avec le bistouri. Le thermo-cautère, à la condition toutefois d'être très bien manié, diminue sans doute les chances d'hémorrhagie primitive, mais il expose davantage aux hémorrhagies secondaires au moment de la chute des eschares, ce qui n'est pas moins désagréable.

Décrivons maintenant la manière dont nous procédons aujourd'hui à la pratique des opérations, qu'elles soient petites ou grandes.

Je répète, pour les praticiens qui n'auraient pas à leur disposition de substances antiseptiques, qu'ils peuvent se contenter de l'asepsie, c'est-à-dire que leurs instruments auront été flambés, ou mieux bouillis dans de l'eau filtrée (de préférence carbonatée à 10 p. 1000), que cette eau filtrée bouillie devra également être

employée, à l'exclusion de toute autre, pour le lavage des mains de l'opérateur, de ses aides, pour la désinfection de la région opérée et de toutes les pièces du pansement. Rien en un mot ne doit toucher le malade qui n'ait été préablement désinfecté au moyen de l'eau filtrée et bouillie pendant une demi-heure au moins.

Vous avez commandé à l'avance : une solution de sublimé au millième, une solution phéniquée forte c'est-à-dire à 50 gr. pour 1000, de l'alcool, de l'éther, du coton hydrophile, de la gaze iodoformée.

Les instruments aseptisés à l'avance, soit à l'étuve, soit par l'eau bouillante, trempent dans un bain d'eau phéniquée forte. Je rappelle que si vous n'étiez pas très sûrs de la propreté du vase ou du plateau qui doit recevoir les instruments, vous pouvez le flamber à l'alcool.

Les tampons éponges, formés d'ouate hydrophile, sont imprégnés de sublimé. De même les compresses destinées à isoler le champ opératoire. Les catgut, fils de soie, crins de Florence, drains, trempent également dans la solution phéniquée. L'ouate hydrophile, la gaze iodoformée sont renfermées dans des bocaux ou des boîtes hermétiquement closes, on a préparé des bandes de tarlatane qui sont imprégnées de sublimé.

L'opérateur quitte son vêtement et doit avoir les avant-bras découverts. Il procède au lavage des mains qui doit être fait avec un soin extrême surtout au niveau des ongles. Après avoir passé le cure-ongles, il brossera longuement les doigts, la main, l'avant-bras avec de l'eau de savon. Ces mêmes parties seront ensuite passées au sublimé. Souvent, dans mon service, avant le lavage au sublimé, nous trempons les mains et les avant-bras dans une solution de permanganate de potasse (10 gr. pour 1000) et ensuite dans une solution de bisulfite de soude (10 gr. pour 1000) afin d'enlever le permanganate, mais c'est un luxe de précautions qui n'est pas indispensable pour obtenir une bonne désinfection.

Les mains ne seront pas essuyées, et, à partir de ce moment, elles ne doivent rien toucher qui n'ait été préalablement désinfecté.

L'opéré, ayant été purgé la veille, pourra prendre un grand bain ce même jour, mais le plus important est de désinfecter le champ opératoire. Rasez les parties, brossez ensuite fortement

avec de l'eau de savon, lavez avec de l'éther et ensuite avec du sublimé. Cette préparation opératoire pourra être faite dès la veille et la peau sera dès lors recouverte de compresses trempées dans le sublimé, maintenues avec du taffetas gommé et une bande, pansement qui ne sera enlevé qu'au moment même de l'opération.

Des compresses trempées dans le sublimé seront disposées tout autour de la partie à opérer, de telle sorte que les mains et les avant-bras du chirurgien et ceux des aides ne touchent que des parties désinfectées.

Le trempage des bistouris dans le chloroforme est un très bon mode de désinfection et en même temps de conservation du tranchant.

Lorsque l'opération est terminée et l'hémostase complète, lavez la plaie avec un liquide antiseptique : acides phénique, borique, liqueur de Van Swieten, chlorure de zinc, etc.; le liquide sera porté dans toutes les anfractuosités de la plaie. Il existe d'ailleurs des variétés dans l'application de la méthode; quelques chirurgiens recouvrent la plaie de poudre de bismuth; d'autres, de poudre d'iodoforme, etc. Quant à moi, j'emploie en général le lavage avec la solution phéniquée forte.

Procédez ensuite à la réunion immédiate toutes les fois qu'elle est possible; si les bords de la plaie sont très écartés, ne craignez même pas d'exercer une forte traction, afin de les rapprocher. Un certain degré de tension ne s'oppose pas à la réunion immédiate.

L'instrument qui sert à faire les sutures est aujourd'hui l'aiguille de Reverdin, que l'on pourrait aussi appeler aiguille de Nélaton, car ce chirurgien en avait imaginé une à peu près semblable et dans le même but. La suture est souvent faite avec des fils métalliques, en général avec des fils d'argent. Je me sers de préférence de la soie et des crins de Florence qui présentent les mêmes avantages et se retirent plus facilement. A part des circonstances très spéciales, c'est la suture à points séparés qui est aujourd'hui universellement employée. Ayez soin de ne pas adosser la peau à elle-même en serrant les fils. Un certain nombre de chirurgiens tiennent à honneur, semble-t-il, de ne plus drainer la plaie opératoire, prétendant avancer la guérison de vingt-quatre heures. Je ne suis pas bien convaincu de ce résultat, mais fût-il exact, je persiste à considérer le drainage

comme une chose utile, comme une soupape de sûreté qui donne de la sécurité à l'opérateur. Les drains seront fixés aux lèvres de la plaie et coupés au ras de la peau.

On applique alors les pièces de pansement. Je rappelle que le pansement de Lister consistait en applications successives du protective, de gaze phéniquée et d'une toile imperméable, le mackintosh. Aujourd'hui le pansement est beaucoup simplifié : gaze iodoformée sur la suture, couche de coton hydrophile, couche de coton ordinaire, le tout fixé avec une bande de tarlatane mouillée. On a utilisé d'autres moyens également très bons et qui trouvent leurs indications dans les cas particuliers : charpie de bois au sublimé, ouate de tourbe, pour recouvrir les plaies qui fournissent beaucoup de liquide ; la gaze iodoformée est préférable pour les plaies cavitaires, pour les plaies des os.

Laissez le pansement en place pendant cinq ou six jours, à moins que la douleur ou un accident quelconque n'obligent à l'enlever plus tôt. Les sutures sont ôtées en général au premier pansement ; le drain est retiré définitivement, ou remis en place si on le juge utile. Il ne faut jamais faire d'injections dans la plaie à travers le drain ; celui-ci, d'ailleurs, doit être retiré lorsque la plaie ne fournit plus aucun liquide.

Si l'on recherche la réunion immédiate et si la plaie ne suppure pas, le pansement doit être *sec* et renouvelé rarement, mais, si la réunion n'est pas poursuivie ou si la plaie suppure, le pansement doit être *humide* et renouvelé fréquemment. Les parties sont alors recouvertes de compresses de tarlatane ordinaire trempées dans une solution antiseptique, de taffetas gommé, d'une couche d'ouate, le tout fixé avec une bande de tarlatane mouillée, ce qui constitue aujourd'hui le *pansement simple des plaies*, au lieu du linge troué cératé et des plumasseaux de charpie, abandonnés avec juste raison.

L'hémostase chirurgicale a fait dans ces dernières années des progrès considérables. L'application de la bande et du tube d'Esmarch rend de grands services sous ce rapport, surtout lorsqu'il s'agit d'opérations longues, comme une résection. Il n'est pas exagéré de dire que nous pouvons faire des opérations sérieuses sans qu'on aperçoive trace de sang pendant l'opération.

L'emploi des pinces dites hémostatiques, leur abandon dans

les plaies, sur les vaisseaux qu'elles compriment, ont aussi profondément modifié le traitement des hémorrhagies.

Examinons successivement les divers cas qui se rencontrent dans la pratique.

Une distinction est à faire, suivant que l'hémorrhagie est primitive ou secondaire, suivant qu'elle est accidentelle ou opératoire.

Lorsque l'hémorrhagie primitive est de médiocre importance, le sang s'arrête parfois spontanément, ou bien une compression directe suffit à cet effet. La compression sera exercée avec de l'ouate, un morceau de linge, de l'amadou, etc., et une bande.

On se trouve fréquemment en présence du fait suivant : une plaie du cuir chevelu, de la paume de la main, fournit, une grande quantité de sang, et le blessé est le plus souvent conduit chez un pharmacien, lequel inonde la plaie de perchlorure de fer pur et applique un bandage par-dessus. Des caillots noirâtres se forment, et le sang paraît arrêté; mais il ne tarde pas à couler de nouveau sur les bords du pansement. Au lieu d'appliquer une nouvelle couche de perchlorure de fer et une nouvelle compression au-dessus de la première, ce qui se fait souvent, il faut aller droit à l'ennemi, c'est-à-dire enlever le pansement, débarrasser complètement la plaie des caillots qu elle contient et découvrir le point qui donne le sang. Le vaisseau mis à nu, on y applique une pince hémostatique, ou bien on le lie ou on le tord.

Si la plaie est trop profonde, si la lumière du vaisseau est cachée, faites la compression, mais de la manière suivante : préparez une boulette de coton hydrophile, imbibez-la d'une solution de perchlorure de fer (2 parties d'eau pour 1 partie de perchlorure) et exprimez-la complètement. La plaie étant absolument détergée, appliquez la boulette sur le point d'où vient le sang, et maintenez-la un instant en place avec le doigt : recouvrez de plusieurs autres tampons secs et comprimez avec quelques tours de bande. En général, servez-vous le moins possible du perchlorure de fer, et en tout cas ne l'employez jamais pur, car à cet état il est caustique, détermine souvent une vive inflammation de la plaie, et de plus n'est pas hémostatique.

La blessure intéresse un vaisseau volumineux : le premier soin doit être de comprimer directement pour s'opposer à l'issue du sang, et, si cela est possible, comme aux membres, par exemple,

d'appliquer provisoirement un lien circulaire fortement serré à la racine de ce membre, afin d'interrompre la circulation. Que faire ensuite? Dans le cours de cet ouvrage, à propos des plaies de chaque région : loge parotidienne, aisselle, paume de la main, etc., j'indiquerai la meilleure conduite à tenir dans le cas d'hémorrhagie primitive ; je donne seulement ici des règles générales. Celle qui domine tout le traitement des plaies artérielles est la suivante : *Il faut aller dans la plaie au devant de l'artère blessée, la découvrir, rechercher les deux bouts et les obturer à l'aide d'une pince, d'un fil, ou par torsion.* Toute autre méthode est infidèle. La compression directe, maintenue en place pendant plusieurs jours, devient souvent intolérable si elle est efficace, entrave la circulation générale du membre, et ne réussit presque jamais, l'hémorrhagie se reproduisant lorsqu'on lève l'appareil. La ligature de l'artère au-dessus de la plaie par la méthode d'Anel arrête momentanément l'hémorrhagie, mais celle-ci se reproduit presque fatalement après quelques jours, quelquefois par les deux bouts, ordinairement par le bout périphérique.

L'hémostase dans la plaie est donc la règle ; l'hémostase à distance n'est justifiable que lorsque la première est impossible, ce qui, en somme, est fort rare.

Lorsque l'hémorrhagie est secondaire, c'est-à-dire se produit plus ou moins longtemps après l'accident primitif, la conduite à tenir est la même : la compression sur la plaie, la compression à distance, la ligature à distance, sont des demi-mesures qui sans doute ont parfois donné des succès, mais très exceptionnels. Vous ne serez à l'abri de l'hémorrhagie, vous n'aurez fait œuvre réellement rationnelle qu'après avoir pratiqué l'hémostase directe sur les deux bouts du vaisseau blessé.

Je ne me propose pas de tracer ici la conduite à tenir dans les anévrysmes, me réservant de le faire à propos de chaque anévrysme en particulier ; je désire cependant présenter quelques réflexions à propos de la variété décrite sous le nom d'*anévrysme diffus primitif*, que l'on observe dans toutes les régions. Cet anévrysme mérite à peine ce nom, puisqu'il n'y a pas de poche spéciale et que les organes refoulés constituent seuls les parois du foyer sanguin. Cette affection n'est autre, en effet, qu'une collection sanguine circonscrite, succédant en général à la bles-

sure d'une artère profonde. Le sang s'épanche peu à peu dans les tissus qui opposent à sa sortie une certaine résistance ; une tumeur diffuse, mal délimitée, apparaît peu à peu ; elle devient douloureuse, s'enflamme ; la peau rougit, il survient de l'œdème ; bref, le chirurgien croit le plus souvent à l'existence d'un phlegmon profond. La tumeur se rapproche des téguments, devient fluctuante, et l'on diagnostique un abcès. Si l'on ouvre alors le foyer, au lieu de pus on ne trouve que du sang sous forme de caillots noirâtres et mous. Les caillots enlevés, un jet de sang rouge, rutilant, quelquefois très volumineux, avertit le chirurgien de son erreur. La méprise est d'autant plus fatale qu'aucun signe ne trahit la présence d'un anévrysme : on n'observe en effet ni battement, ni bruit de souffle, ce qui tient sans doute à ce que le sang filtre peu à peu entre la plaie artérielle et le caillot qui la recouvre et la comprime; le caillot étant enlevé et l'artère décomprimée, le sang s'échappe avec violence. J'ai rapporté à la Société de chirurgie un fait curieux de ce genre. Un jeune homme, tombé d'un lieu élevé, fut apporté dans mon service avec une fracture du fémur gauche. Après quelques jours, une tuméfaction douloureuse apparut dans la fesse du même côté. Les phénomènes évoluèrent comme je viens de le dire, et, croyant à un foyer purulent développé sous le grand fessier, j'ouvris largement. Or, c'était un anévrysme diffus primitif. Enlevant rapidement une masse énorme de caillots, je trouvai au fond du foyer l'artère ischiatique blessée par une esquille provenant de l'épine sciatique fracturée. Je pratiquai l'hémostase directe avec une pince à arrêt que je laissai vingt-quatre heures en place, et le malade guérit sans encombre.

Comment doit-on se comporter en présence des hémorrhagies qui surviennent au cours des opérations?

L'hémostase préventive obtenue jadis par la compression digitale exercée sur un point de l'artère principale du membre a été remplacée avantageusement par la bande et le tube d'Esmarch. La bande peut être elle-même remplacée par l'élévation préalable du membre, ce qui permet au sang de refluer vers le cœur ; le tube en caoutchouc exerce une constriction circulaire, de telle sorte que l'on opère à blanc. Chez les enfants, la compression circulaire peut être établie et l'hémostase être parfaite à l'aide d'un simple tube à drainage plusieurs fois enroulé

autour du membre et dont les deux extrémités sont fixées avec une pince à arrêt. Il est bon d'avoir plusieurs tubes à sa disposition, afin de parer à un accident tel que celui qui m'arriva un jour en rase campagne au milieu d'une amputation de cuisse: la rupture du tube.

Dans les opérations sur une région où ne se trouvent pas de vaisseaux importants et sur laquelle la compression est facile, comme à la face antérieure et interne de la jambe, par exemple, j'ai l'habitude de faire le pansement avant d'enlever le tube, de telle sorte qu'on n'aperçoit pas de sang au cours de l'opération; mais, règle générale, il est préférable de supprimer la compression avant le pansement afin de bien assurer l'hémostase.

Il existe un très grand nombre de cas où l'hémostase préventive est inapplicable : sur le tronc, le cou, la face, etc. Certains chirurgiens, opérant très lentement, pratiquent l'hémostase chemin faisant, et appliquent une pince hémostatique sur chaque vaisseau qu'ils divisent. Ce n'est pas, en général, ma manière de faire : à moins qu'il ne s'agisse d'un gros vaisseau, je passe outre et continue l'opération le plus rapidement possible. Sans doute il ne faut pas sacrifier la sécurité à la rapidité, mais cette dernière constitue un élément de succès important dans bon nombre d'opérations ; je ne saurais trop engager les jeunes chirurgiens français à ne pas perdre les brillantes traditions de leurs devanciers, et à opérer vite, tout en opérant bien. De ce que le malade est endormi, ce n'est pas une raison pour prolonger outre mesure l'acte opératoire. Il est souvent d'autant moins nécessaire de faire l'hémostase au cours de l'opération que, dans bon nombre de cas, l'hémorrhagie s'arrête d'elle-même lorsque l'opération est terminée. N'est-ce pas ce qui arrive dans l'ablation des maxillaires supérieur et inférieur ? Le meilleur moyen de limiter autant que possible la perte de sang est donc d'opérer rapidement.

L'opération terminée il faut, avant de procéder au pansement, faire l'hémostase définitive. Trois moyens principaux peuvent être employés : la pince hémostatique laissée à demeure, la ligature du vaisseau ou sa torsion.

Le pincement de l'artère avec une pince dite hémostatique et l'abandon de cette pince dans la plaie constituent une ressource précieuse dans les cas déterminés : lorsque la plaie est profonde, difficilement accessible, comme à la base de la langue, au fond

du vagin ; lorsqu'il est difficile de voir et d'isoler le vaisseau. On est souvent trop heureux d'avoir réussi à saisir l'artère avec les parties ambiantes, dans une plaie anfractueuse du cou, dans le creux ischio-rectal, dans le bassin. D'ailleurs c'est toujours avec les pinces hémostatiques qu'il convient de faire l'hémostase provisoire à la surface d'une plaie, aussi bien sur les veines que sur les artères, et, quand tout écoulement de sang a cessé, on procède à l'hémostase définitive.

J'ai défendu autrefois avec une certaine ardeur la torsion des artères et, pendant bien des années, j'ai substitué la torsion à la ligature dans les grandes opérations et en particulier dans les amputations ; je déclare n'avoir pas à le regretter, car je n'ai jamais observé d'accidents à la suite. Mais les choses ont bien changé de face depuis 1871, époque à laquelle je pratiquai ma première torsion sur une grosse artère, et, je dois le dire, au grand étonnement de mes collègues des hôpitaux. Nous employions alors pour les ligatures des fils de lin qui n'étaient ni aseptiques, ni résorbables ; nous ne coupions qu'un des chefs et le paquet, quelquefois assez volumineux, de ces fils était fixé à l'extérieur du moignon. Chaque fil se détachait seulement lorsque l'artère était coupée, ce qui tardait parfois plusieurs semaines, pour la fémorale par exemple. La présence de ces nombreux fils disséminés à la surface de la plaie était évidemment une cause de suppuration, un obstacle à la réunion immédiate et nous subissions tous à regret cette fatalité. La torsion des artères, en supprimant tout corps étranger dans la plaie, constituait donc, à mon sens, un progrès considérable, et à valeur égale devait l'emporter sur la ligature. Mais aujourd'hui que nous nous servons de fils aseptiques et résorbables, coupés au ras du vaisseau quel qu'en soit le volume, qui ne causent pas de suppuration et n'entravent en rien la réunion immédiate, la question a perdu toute son importance. De plus, l'hémostase à l'aide de pinces hémostatiques laissées à demeure au fond d'une plaie, sur un vaisseau inaccessible à la ligature, n'était pas encore à cette époque entrée dans la pratique, et la torsion était applicable à ces cas parfois très embarrassants.

J'ajoute que la torsion me paraissait surtout avoir sur la ligature l'avantage d'obvier à l'hémorrhagie secondaire, mais cet accident, si redoutable autrefois, n'est plus à craindre avec des plaies réunies par première intention.

Aussi, bien que je n'aie rien à retrancher à ce que j'ai écrit

jadis sur la torsion de grosses artères, qui reste toujours une excellente méthode d'hémostase, j'estime que ce sujet ne présente plus qu'un intérêt médiocre.

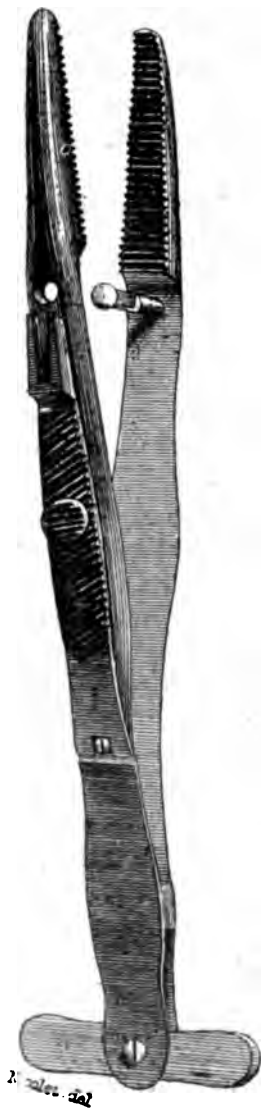

Fig. 1.

Il me paraît néanmoins utile d'indiquer au lecteur en quoi consiste la torsion pratiquée par mon procédé.

Deux instruments sont seuls nécessaires : une pince à disséquer ordinaire pour saisir l'artère et la dégager des tissus, et une pince à torsion. La pince à pansement et même une pince hémostatique peuvent suffire à la rigueur, mais il est préférable d'employer un instrument analogue à celui que j'ai fait construire dans ce but, pince à mors longs et pourvue à son extrémité d'une ailette qui permet de tordre plus facilement (fig. 1).

Un point capital dans le procédé opératoire est de comprendre dans les mors de la pince toute la largeur de l'artère, sinon le sang s'écoulera par la portion qui n'a pas été saisie. C'est pour avoir plus de certitude à cet égard que je prends obliquement le vaisseau préalablement bien dégagé des parties ambiantes. De la sorte une seule pince peut suffire à tordre les plus petites comme les plus grosses artères. La pince étant bien fixée, je la soutiens de la main gauche et saisissant l'ailette de la main droite (fig. 2), j'imprime à la pince des mouvements de torsion sur place jusqu'à ce que le bout tordu se détache et soit entraîné par la pince. C'est l'*illimited torsion* des Anglais, procédé beaucoup plus simple et plus sûr que celui qui consiste à n'imprimer à la pince qu'un certain nombre de tours.

Voici ce qui se produit :

D'abord, contrairement à ce que l'on pourrait craindre, la torsion de l'artère ne remonte pas au delà de la partie saisie par la pince.

Après quelques tours de torsion, en nombre variable suivant le volume de l'artère, les tuniques interne et moyenne cèdent, ce

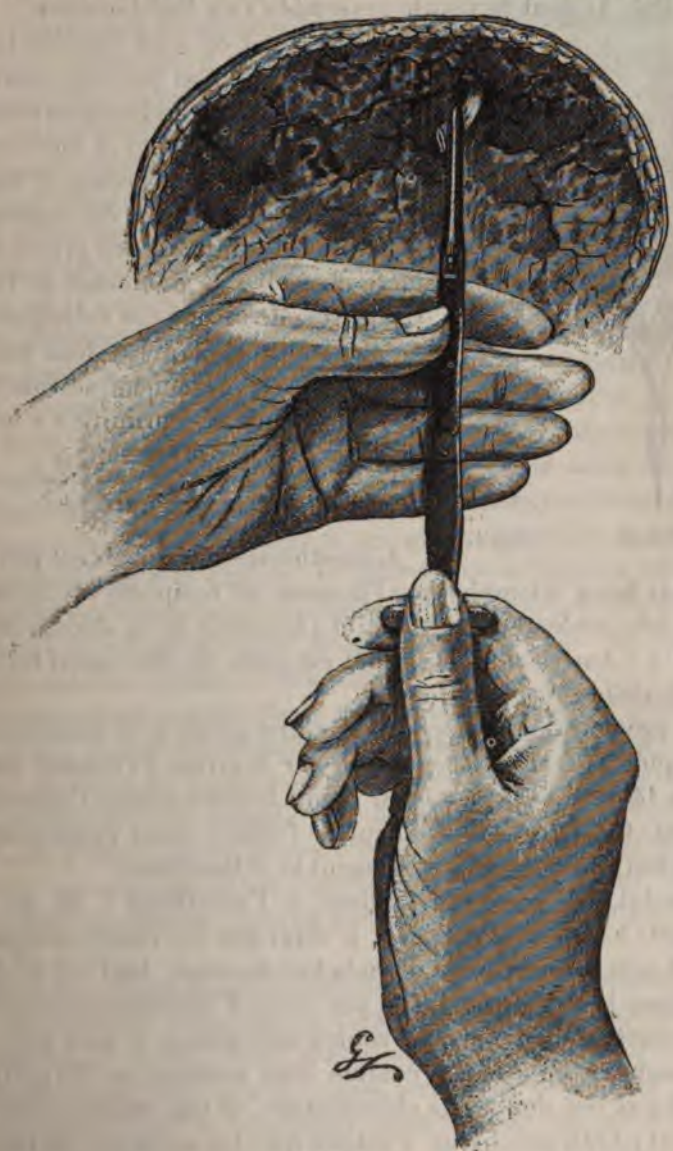

Fig. 2.

dont on se rend très bien compte par le défaut de résistance que l'on éprouve tout à coup ; elles se rétractent tout de suite et se recroquevillent vers le centre du vaisseau. La tunique externe

résiste encore ; elle s'allonge, s'effile et cède à son tour. Envisagé à l'extérieur, le bout tordu de l'artère prend alors la forme d'un cône (fig. 4) dont la pointe ressemble à un tire-bouchon.

Fig. 3.

Fig. 4.

Si l'on fend ce cône suivant la longueur, l'intérieur se présente sous l'aspect suivant (fig. 3) : les tuniques moyenne et interne sont rompues à une certaine distance du sommet du cône, et les lambeaux, attirés vers l'axe du vaisseau, en oblitèrent la lumière à peu près à la manière des valvules sigmoïdes de l'aorte Les parois de la tunique celluleuse sont accolées entre elles. Il est donc facile de comprendre le mécanisme suivant lequel s'opère l'hémostase primitive à la suite de la torsion des artères.

L'anesthésie chirurgicale est peut-être le plus beau triomphe que l'homme ait remporté sur la nature. Elle date seulement de 1846, et l'honneur de sa découverte revient à l'Américain Jackson. Il est juste de citer aussi les noms des dentistes Wels et Morton.

La première grande opération chirurgicale avec anesthésie fut pratiquée à la requête de Morton par Warren, à l'hôpital de Boston, le 14 octobre 1846, sur un jeune homme atteint d'une tumeur du cou. On se servit au début de l'éther ; nous employons aujourd'hui presque universellement le chloroforme.

Y a-t-il des contre-indications à l'anesthésie ? Si je m'en rapporte à ma seule pratique, je dirai que les contre-indications sont à peu près nulles. Les maladies du cœur, dont on se défiait beaucoup jadis, ne paraissent pas avoir d'influence sur le résultat de l'anesthésie. Les seules contre-indications, à mon avis, sont une asphyxie imminente, comme dans certains cas de goître où je n'ai pas osé donner le chloroforme, et une faiblesse telle que la mort paraît prochaine. J'estime que les accidents de mort ne tiennent pas tant à l'état organique du sujet qu'à la qualité et au mode d'administration du chloroforme. Ce corps doit donc être parfaitement pur. Il est d'ailleurs le plus souvent impossible de dire pourquoi tel sujet a succombé. Il semble que le chloroforme

agisse quelquefois sur certains organismes comme un poison, et malheureusement on ne le sait pas à l'avance.

Je n'ai pas le désir d'entrer dans le détail des divers modes d'administration du chloroforme ; je ferai seulement connaître le meilleur, celui du moins qu'une expérience déjà longue m'a démontré être excellent.

Il est préférable que le malade qui va être endormi soit à jeun ; cependant j'ai donné souvent, sans grand inconvénient, du chloroforme à des sujets qui avaient mangé peu de temps auparavant. La position horizontale est absolument de rigueur, et le malade doit être débarrassé de tout lien constricteur susceptible de gêner le jeu de la respiration.

Le meilleur procédé d'administration du chloroforme, selon moi, consiste à verser le liquide sur un linge assez épais et poreux, comme de la flanelle, par exemple, et à le placer devant le nez et la bouche du patient. Je ne suis pas d'avis de donner le chloroforme à dose massive, à suspendre dès le début de l'opération l'entrée de l'air dans les voies respiratoires en appliquant la compresse directement sur le nez et sur la bouche, à assommer en quelque sorte le malade. Je préfère verser d'abord une petite quantité de chloroforme et tenir la compresse à une certaine distance du visage du sujet, de façon que l'air pénètre en même temps que les vapeurs anesthésiques.

L'instrument appelé *cornet de la marine*, composé d'un cornet en carton au milieu duquel existent un diaphragme de flanelle pour recevoir le liquide et un trou dans ce diaphragme pour laisser passer l'air, remplit très bien les conditions requises. Il n'a que l'inconvénient d'être moins simple encore qu'une compresse, car, en raison de l'expuition de beaucoup de malades pendant l'anesthésie, il serait presque indiqué de changer chaque fois de cornet.

Paul Bert tenta de doser la quantité d'air qui doit être mélangée au chloroforme pour rendre l'anesthésie inoffensive, idée ingénieuse sans doute, mais d'une application journalière assez difficile. J'en dirai autant à plus forte raison de son procédé d'anesthésie avec le protoxyde d'azote sous une cloche à air comprimé.

La compresse étant appliquée au devant de la bouche du sujet, on lui conseille de respirer librement comme s'il voulait dormir, et, lorsque que le linge est sec, on verse de nouveau du chloro-

forme, en augmentant un peu la dose et en prenant garde de n'en pas faire tomber sur le visage et surtout sur la conjonctive. L'anesthésie se produisant parfois avec une extrême lenteur, en particulier chez les sujets nerveux, on peut alors laisser tomber davantage la compresse sur la bouche et augmenter la quantité de chloroforme. Il faut d'ailleurs faire en sorte d'en administrer au patient la plus faible dose possible. Il semblerait que le chloforme produit sur la pituitaire, au début de l'anesthésie, un réflexe susceptible d'agir sur le système cardio-pulmonaire, d'où l'utilité de faire respirer le sujet par la bouche.

J'ai l'habitude, pour me rendre compte de la marche de l'anesthésie, de faire parler le malade, ce qui permet d'en suivre les progrès en quelque sorte pas à pas. La parole d'abord, les idées ensuite s'embrouillent peu à peu, et l'anesthésie est en général complète lorsque le malade n'entend et ne répond plus.

Je tiens grand compte du ronflement que le malade fait quelquefois entendre à un moment donné ; il prouve une inertie des muscles du palais et par conséquent une résolution complète.

Dans le cours de l'anesthésie, on doit observer la pupille, le cœur et la respiration. Lorsque le malade est en résolution, la pupille est resserrée et la cornée a perdu sa sensibilité au toucher ; c'est-à-dire que le réflexe cornéen est aboli. Ces deux phénomènes, faciles à apprécier, fournissent de précieuses indications sur la période de l'anesthésie. Il convient d'attendre qu'ils se manifestent avant de commencer l'opération. Les battements du cœur diminuent de plus en plus et deviennent très faibles : mais ce qu'il faut surveiller par-dessus tout, c'est la respiration, car, s'il est vrai que la mort puisse survenir par syncope, c'est presque toujours l'asphyxie qui la produit : aussi faut-il avoir souvent l'œil fixé sur la poitrine du malade.

Si le sujet est pris d'envies de vomir ou de vomissements, il ne faut pas suspendre la chloroformisation pour ce motif, car les vomissements s'arrêtent à mesure que l'anesthésie progresse.

En cas d'accident, il faut mettre le malade la tête en bas et pratiquer la respiration artificielle avec persistance par des pressions latérales sur le thorax alternant avec l'élévation brusque des deux épaules. Il est inutile d'insuffler bouche à bouche, sous peine de distendre l'estomac par les gaz insufflés et de gêner le jeu du diaphragme. On aura également recours à la

faradisation du nerf phrénique. La trachéotomie et l'insufflation directe dans le poumon ne valent pas la respiration par pression et distension du thorax. Dans ces derniers temps, M. Laborde a beaucoup préconisé les tractions rhythmées de la langue.

Il est possible d'anesthésier une partie du corps sans endormir le malade ; c'est l'*anesthésie locale*. Ce mode d'anesthésie rend de grands services quand il s'agit de pratiquer une incision superficielle ou d'enlever une tumeur des téguments. Autrefois on se servait d'un mélange de sel marin et de glace pilée, mais je ne comprends pas que quelques chirurgiens aient encore recours à ce moyen, qui est infidèle, quelquefois dangereux et toujours relativement compliqué.

L'anesthésie locale se produit en pulvérisant de l'éther ou du bromure d'éthyle sur la peau à l'aide de l'appareil de Richardson. Le bromure d'éthyle a l'avantage de n'être pas inflammable. Si l'on opère sur un doigt ou un orteil (pour un ongle incarné, par exemple), il est bon de serrer d'abord fortement avec un ruban la racine du doigt, l'anesthésie étant ainsi rendue plus facile et plus complète.

On reconnaît que la peau est anesthésiée à son changement de coloration : elle devient blanche. Le résultat est obtenu plus rapidement si on applique une très mince couche d'ouate sur le point où l'on projette le liquide.

La thérapeutique chirurgicale s'est enrichie dans ces dernières années d'un nouvel anesthésique local extrêmement puissant, c'est le chlorhydrate de cocaïne. On ne l'avait d'abord employé que pour l'anesthésie des muqueuses, en particulier de la conjonctive, en appliquant à leur surface une solution de cet agent pendant quelques minutes avant l'opération, mais on en a étendu singulièrement l'usage. S'il est vrai que la cocaïne n'agit pas sur la peau quand on ne fait que de badigeonner celle-ci avec la solution, il n'en est plus de même lorsqu'on l'a introduite dans son épaisseur à l'aide d'une injection sous-cutanée.

Qu'il s'agisse par exemple d'enlever un kyste sébacé, un lipome superficiel, une petite tumeur de la langue ou de la lèvre, d'opérer un ongle incarné, etc., en un mot d'agir sur les téguments cutanés ou muqueux et sur la couche sous-jacente, procédez de la manière suivante. Ayez une solution de cocaïne à 2 pour 100. Injectez,

dans l'épaisseur du tégument autant que possible, une demi-seringue ou une seringue entière de Pravaz suivant l'étendue de la tumeur, en répartissant l'injection sur plusieurs points et opérez *immédiatement*, sans attendre même quelques secondes. Le malade éprouvera la sensation du contact de l'instrument mais ne souffrira pas : vous aurez ordinairement le temps de faire les sutures sans provoquer de douleur.

M. Reclus a étendu considérablement l'usage de la cocaïne et l'a substituée au chloroforme pour un grand nombre d'opérations importantes, telles que : anus iliaque, cure radicale de hernie, laparotomie, etc. Il injecte successivement au cours de l'opération un certain nombre de seringues de la solution à 2 pour 100. Cette pratique présente évidemment des avantages sérieux ; je dois toutefois prévenir le praticien qu'on a observé des accidents à la suite de cette injection, et même des cas de mort.

N'est-il pas d'ailleurs vraisemblable qu'un agent quelconque assez puissant pour produire une insensibilité complète et immédiate d'une partie du corps devra déterminer fatalement de temps en temps des accidents généraux plus ou moins graves sur certains organismes prédisposés ?

CHIRURGIE CLINIQUE

Il m'a semblé rationnel de suivre dans le cours de cet ouvrage le même ordre que dans mon *Traité d'anatomie topographique*. J'étudierai donc successivement dans huit sections distinctes : les affections chirurgicales de la tête; du rachis; du cou; du membre supérieur; de la poitrine; de l'abdomen ; du bassin; du membre inférieur.

PREMIÈRE SECTION

AFFECTIONS CHIRURGICALES DE LA TÊTE

Cette section comprend les affections du crâne et celles de la face.

PREMIÈRE PARTIE

AFFECTIONS CHIRURGICALES DU CRÂNE

Une affection du crâne se rapporte à l'un des trois ordres suivants : un traumatisme, une inflammation, ou bien une lésion organique.

CHAPITRE PREMIER

LÉSIONS TRAUMATIQUES DU CRÂNE

Un blessé atteint de traumatisme du crâne se présente sous deux états différents : il est sans connaissance au moment de votre examen, ou bien son intelligence est restée plus ou moins intacte,

et il peut fournir des renseignements sur le genre d'accident dont il a été victime.

Étudions le premier cas. Lorsque le blessé est sans connaissance, la situation du praticien peut être fort embarrassante : qu'il s'agisse, par exemple, d'un sujet trouvé sur la voie publique, présentant déjà un certain âge et sur lequel vous ne possédez aucun renseignement, vous devez toujours vous poser cette question : La perte de connaissance est-elle le résultat de la chute, ou bien celle-ci ne serait-elle pas la conséquence d'une congestion ou d'une hémorrhagie cérébrales? Le problème est parfois insoluble, si l'on manque de détails précis sur la manière dont s'est produit l'accident, et même alors on peut encore rester dans le doute. On vous dit : Le blessé est tombé en descendant un escalier, sa tête a porté sur le sol, et depuis lors il n'a pas recouvré connaissance. Mais comment affirmer que la lésion cérébrale a été le résultat et non la cause de la chute ? Il y a lieu de faire des réserves, surtout s'il s'agit d'un vieillard, et ce point ne me paraît pas sans intérêt pour le médecin légiste.

Lorsque le sujet est jeune, il y a de fortes présomptions pour que la lésion cérébrale soit consécutive au traumatisme. On en sera certain, si le crâne porte des traces de violence produites d'une manière évidente par un instrument tranchant ou contondant, et surtout par une arme à feu.

S'il n'y a pas de blessure extérieure, vous avez à rechercher de quelle lésion est atteint le blessé : a-t-il une *commotion cérébrale?* a-t-il une fracture du crâne et spécialement une *fracture de la base* ? Votre pronostic variera suivant que vous arriverez à l'une ou à l'autre de ces conclusions, la commotion pouvant disparaître peu à peu, tandis que la fracture de la base est presque fatalement mortelle.

Le diagnostic entre ces deux états morbides est ordinairement facile.

Le tableau de la commotion cérébrale est en effet saisissant : la tête ne porte pas en général de traces de blessure extérieure. Le sujet paraît plongé dans un profond sommeil : il est en résolution complète. Son visage est pâle, les pupilles sont immobiles, le pouls est faible et d'une lenteur remarquable. La respiration est également [illegible] la vie paraît en quelque sorte suspendue : [illegible] s'agit d'une commotion.

La résolution est complète, comme dans le cas précédent, mais

le blessé a perdu ou perd encore du sang par le nez, la bouche ou les oreilles ; il existe des ecchymoses dans divers points : sous la conjonctive, à l'apophyse mastoïde, dans le pharynx. Votre blessé est presque certainement alors atteint d'une fracture de la base du crâne, et la mort est imminente.

Je dois prévenir le praticien d'une circonstance susceptible de lui faire concevoir de l'espérance pour le sort de son malade. En effet, à la suite d'une chute ou d'un coup sur la tête il peut survenir une perte de connaissance et un écoulement de sang par l'oreille sans qu'il y ait pour cela fracture de la base du crâne. Une lésion de l'oreille externe ou de la caisse en peut être la cause, et je suis convaincu que bon nombre de malades considérés comme guéris d'une fracture de la base du crâne n'étaient atteints que d'une lésion de l'oreille. Le diagnostic présente de l'intérêt surtout en raison du pronostic évidemment beaucoup moins grave lorsqu'il s'agit d'une lésion de l'oreille, mais il reste souvent douteux au moment de l'accident. Dans les jours suivants, lorsque la perte de connaissance a été de courte durée; que l'écoulement de sang s'est vite arrêté et n'a pas été suivi d'écoulement de sérosité; que la physionomie du malade ne porte pas l'empreinte d'un traumatisme grave; qu'enfin il ne s'est écoulé de sang ni par le nez ni par la bouche, voilà autant de raisons pour rejeter la fracture du crâne. On en serait certain si un examen otoscopique convenable permettait de découvrir la source du sang.

L'écoulement par le nez ou la bouche a par lui-même une valeur diagnostique moindre encore que l'écoulement par l'oreille, car le sang provient souvent de la lésion de ces cavités.

Que deviennent ces blessés?

Si la commotion cérébrale est très violente, la mort en peut être la conséquence rapide, mais, si l'état se prolonge, le pronostic devient de moins en moins grave, car les accidents vont en diminuant; la guérison est alors la règle. Toutefois des troubles cérébraux peuvent persister assez longtemps : certains malades n'ont conservé aucun souvenir des circonstances de l'accident; j'en ai observé un qui avait absolument oublié tout ce qui s'était passé pendant les vingt-quatre heures ayant précédé la rencontre de chemin de fer dont il fut victime. On constate une perte partielle de la mémoire, des distractions bizarres, etc.

Le traitement de la commotion cérébrale est à peu près nul. Je repousse l'application de sangsues, susceptible d'augmenter l'anémie cérébrale qui n'est peut-être pas étrangère à la production des accidents. Il faut surveiller l'état de la vessie, sonder les malades, d'autant plus qu'ils peuvent être atteints de polyurie. On a même noté la présence de sucre dans les urines.

Si le sujet est atteint de fracture du crâne, vous aurez à rechercher l'existence de certains phénomènes sur lesquels je reviendrai en étudiant les fractures de la voûte. Nous verrons aussi les divers problèmes thérapeutiques soulevés par cette lésion.

Le blessé possède plus ou moins son intelligence. Informez-vous tout d'abord s'il a perdu connaissance au moment de l'accident, auquel cas vous feriez des réserves sur le pronostic. L'interrogatoire du malade vous renseignera sur la manière dont le traumatisme a été produit : est-ce une chute sur la tête ? un coup de massue, le choc d'un corps volumineux et arrondi, une pierre? est-ce un coup de couteau, un coup de feu ? etc. : vous constaterez alors une contusion, une plaie, une fracture avec ou sans épanchement de sang intra-crânien, ou bien une blessure par arme à feu.

Passons en revue ces diverses lésions :

A. **Contusion du crâne.** — Une contusion du crâne peut porter sur les téguments, sur les os ou sur l'encéphale.

La contusion des os ne saurait être directement reconnue. Il en est de même de celle de l'encéphale. Lorsqu'il y a plaie et fracture, la contusion du cerveau peut quelquefois être appréciée *de visu*, mais il faut savoir que des lésions, même très étendues, de la substance cérébrale, ne se révèlent en général par aucun symptôme appréciable pendant les premiers jours. Par contre, une méningo-encéphalite, rapidement mortelle, apparaît souvent du quatrième au sixième jour. Il est donc toujours prudent de faire des réserves sur le pronostic en présence d'une forte contusion du crâne, même si le sujet ne présente aucun trouble cérébral, surtout s'il a perdu connaissance au moment de l'accident.

Les décollements de la dure-mère ne se révèlent non plus immédiatement par aucun signe ni symptôme.

En raison de l'épaisseur du cuir chevelu et de la présence des cheveux, la contusion des parties molles du crâne ne détermine pas généralement d'ecchymose bien appréciable, si ce n'est sur les

limites des régions frontale et temporale, où les téguments sont beaucoup plus minces, mais elle produit souvent une *bosse sanguine*. Molle et dépressible au centre, dure à la périphérie, cette bosse est circonscrite par un bourrelet dur qui trompe fatalement le praticien non prévenu et lui fait porter le diagnostic de fracture du crâne avec enfoncement des os : mais ce bourrelet n'apparaît que plusieurs jours après l'accident, ce qui constitue, avec la délimitation très précise de l'affection et l'intégrité des fonctions cérébrales, des éléments suffisants de diagnostic.

Au lieu d'être collecté sous forme de bosse, le sang peut s'infiltrer dans la couche celluleuse très lâche située entre l'aponévrose épicrânienne et le péricrâne, et constituer une vaste nappe sanguine. Il siège plus rarement entre le péricrâne et les os, en raison du petit nombre de vaisseaux qu'on rencontre dans cet espace.

La contusion du crâne ne demande pas de traitement spécial ; tout au plus quelques compresses résolutives sur la bosse sanguine.

B. **Plaies du crâne.** — Les plaies du crâne se présentent sous des aspects divers. Elles sont étroites ou larges, à bords nets ou contus, superficielles ou profondes, avec ou sans écartement de leurs bords. Parfois, lorsque l'aponévrose épicrânienne a été intéressée, l'écartement est considérable ; il peut même exister un véritable lambeau plus ou moins flottant.

Le signe propre à toutes ces plaies est une hémorrhagie, souvent très abondante, en raison de la quantité et surtout de la disposition des artères dans le cuir chevelu. Adhérentes aux cloisons qui relient la peau à l'aponévrose, les artères ne peuvent se rétracter : aussi n'est-il pas rare de trouver, après le pansement, une plaie presque insignifiante, alors que le malade était inondé de sang.

En présence d'une plaie du cuir chevelu, il convient d'en établir d'abord le diagnostic ou plutôt les caractères : est-elle superficielle ou profonde ? a-t-elle été produite par un instrument piquant, tranchant ou contondant ? ce qu'indiquera en général l'état de ses bords. On devra explorer la plaie avec le doigt et s'assurer si elle ne renferme pas de corps étrangers. Dans les plaies très larges, il suffit d'écarter les bords pour en apercevoir le fond, reconnaître si le péricrâne est ou non intéressé, si les os sont dénudés, et dans quelle étendue ; si même il existe une fis-

sure de la paroi osseuse. Lorsque la plaie est plus étroite, c'est à l'aide du stylet que l'on procédera à ces constatations.

Si la plaie a été produite par une balle, on le reconnaîtra à la forme de l'orifice, on notera la couleur de la peau, qui est noirâtre et en quelque sorte brûlée lorsque le coup a été tiré de très près. On devra également explorer cette plaie avec un stylet pour apprécier la direction du trajet, sa profondeur, l'état des parties sous-jacentes, reconnaître la présence ou l'absence du projectile. Cette exploration sera toujours faite avec ménagement, dans le cas surtout où l'on supposerait que la boîte crânienne a été intéressée. On procèdera ensuite au pansement du blessé.

A ce moment il existe une hémorrhagie, ou bien le sang est arrêté. S'il y a une hémorrhagie abondante, si un vaisseau de quelque importance est ouvert, l'application seule des pièces de pansement jointe à la compression ne sera sans doute pas suffisante : il est préférable de faire l'hémostase préalable. La ligature et la torsion sont plus applicables à ce cas particulier, en raison de l'adhérence des vaisseaux aux parties molles. Si l'on ne peut suivre l'une ou l'autre de ces méthodes, on aura recours à l'emploi d'une pince hémostatique. Évitez de mettre du perchlorure de fer dans la plaie, ou ne l'appliquez qu'avec une boulette de coton hydrophile, imbibée et bien exprimée d'une solution au tiers (deux tiers d'eau, un tiers de perchlorure).

Si le sang est arrêté, procéder de la façon suivante : d'abord, laver soigneusement la plaie avec une solution antiseptique ; la débarrasser des caillots et s'assurer qu'elle ne contient pas de corps étrangers ; raser la peau tout autour ; rapprocher les bords.

Faut-il pratiquer la suture? C'est inutile lorsque les bords n'ont pas de tendance à l'écartement, que la porte n'est en quelque sorte que lézardée : mais si les bords sont écartés, si la plaie est à lambeau, il convient de faire une suture méthodique. Un ou deux drains seront maintenus dans les points déclives pendant vingt-quatre ou quarante-huit heures, de façon à assurer l'écoulement des liquides, et la plaie recouverte d'un large pansement antiseptique.

Les complications des plaies de tête, fréquentes jadis, sont devenues très rares de nos jours, quand le pansement a été bien fait. Il est bon toutefois de surveiller attentivement la suture et d'enlever les fils tout de suite, si les bords de la plaie se tuméfient et deviennent douloureux.

C. **Fractures du crâne.** — Il n'est pas toujours facile d'affirmer qu'un blessé est atteint de fracture du crâne.

Deux cas cliniques se présentent :

Premier cas : il existe une plaie des téguments, ou bien il n'y a pas de plaie. S'il y a plaie, on peut apercevoir à la surface des os dénudés une fêlure (qu'il faut se garder de confondre avec une suture), ou bien une dépression plus ou moins profonde : pas de doute alors sur l'existence d'une fracture de la voûte. Du siège même qu'elle occupe on peut déduire le trajet que suit la fissure pour gagner la base et la partie de la base atteinte. Il est bon toutefois de savoir qu'en raison de sa fragilité la table interne peut être fracturée alors que la table externe est restée intacte.

S'il n'y a pas de plaie des téguments, le diagnostic présente souvent une certaine obscurité; parfois cependant il s'impose, ainsi que je l'ai dit plus haut : un homme est tombé d'un lieu plus ou moins élevé, la résolution est complète; du sang s'écoule en plus ou moins grande abondance par le nez, les oreilles ou la bouche : il est très probable que cet homme est atteint d'une fracture de la base du crâne.

Que convient-il de faire en présence d'une fracture du crâne avec plaie des téguments?

Jadis une fissure du crâne était une indication formelle à l'application préventive du trépan : aussi les chirurgiens recherchaient-ils avec grand soin la fissure en écartant les bords de la plaie, en grattant l'os préalablement recouvert d'encre. Aujourd'hui la trépanation préventive appliquée aux fractures fissuaires du crâne compte si peu de partisans que ces manœuvres sont devenues pour le moins inutiles.

Donc, en présence d'une plaie du crâne avec fissure des os, sans accidents cérébraux, comportez-vous comme s'il y avait une plaie sans fracture.

Si la fracture est étoilée, si même il existe une dépression de la table externe des os du crâne *sans accidents cérébraux*, tenez la même conduite. Toutefois, lorsque des fragments sont mobiles, détachés, il suffit de les enlever.

Le blessé est atteint d'une fracture du crâne évidente, et des phénomènes cérébraux persistent : résolution plus ou moins com-

plète, mouvements convulsifs, assoupissement, coma, etc. Faut-il trépaner ?

Il y a quelques années, à cette question j'ai répondu : non. opposant la gravité de l'opération à l'incertitude du résultat. La trépanation, en effet, n'a guère qu'un but, dans ce cas particulier : enlever un fragment d'os comprimant ou irritant la masse cérébrale, et le diagnostic est si incertain ! Mais, aujourd'hui que les opérations sont rendues presque inoffensives, les mêmes raisons d'abstention n'existent plus, et je serais disposé à intervenir. Donc : fracture du crâne, persistance des accidents cérébraux pendant plusieurs jours, on *peut* trépaner.

L'indication est bien plus précise, si les accidents cérébraux consistent en une paralysie siégeant du côté opposé à la fracture ; on *doit* alors trépaner, car il est possible de soustraire ainsi le cerveau à une compression mécanique due principalement à un éclat de la table interne.

Second cas clinique : fracture du crâne sans plaie extérieure. La fracture occupe la voûte ou la base, mais à peu près constamment la fracture de la base est une irradiation de celle de la voûte. La violence du choc, la perte de connaissance plus ou moins prolongée, l'écoulement immédiat de sang par le nez, la bouche ou les oreilles, l'écoulement par l'oreille d'un liquide séreux succédant à l'écoulement sanguin, l'apparition tardive d'une ecchymose sous-conjonctivale ou pharyngienne, la paralysie de certains nerfs, du nerf facial en particulier, sont les signes qui permettent en général de diagnostiquer une fracture de la base du crâne et même de préciser les points où passe le trait de la fracture : l'ecchymose sous-conjonctivale, l'écoulement du sang par le nez, indiqueront une fracture de l'étage antérieur ; l'écoulement par l'oreille et la paralysie faciale feront présumer une fracture de l'étage moyen et en particulier du rocher, etc. Mais là se borne le plus souvent le rôle du clinicien, c'est-à-dire au diagnostic plus ou moins exact de la fracture, car la thérapeutique chirurgicale est dénuée de toute ressource contre ces accidents. Quelques sangsues aux apophyses mastoïdes (peut-être n'ont-elles d'autre résultat que de masquer notre inaction), des compresses froides sur la tête, des dérivatifs sur l'intestin, telle est la thérapeutique employée. L'avenir du malade ne dépend pas en effet du traitement, mais du degré de lésion qu'a subi l'encéphale ;

la mort est due à la contusion profonde, aux déchirures de la substance cérébrale et aussi à l'épanchement du sang.

D. Épanchements de sang intra-crâniens. — Le sang peut s'épancher au sein de la substance cérébrale, dans les méninges, ou bien à la face externe de la dure-mère; il comprime la substance cérébrale, et l'indication est de soustraire le cerveau à cette compression.

Si le caillot occupe la substance cérébrale ou la cavité des méninges, l'intervention chirurgicale ne peut même être posée; mais, lorsqu'il est situé entre la dure-mère et les os du crâne, il devient accessible, d'autant plus que, en raison du peu d'adhérence de la dure-mère aux faces latérales du crâne, c'est au niveau de ces faces que se fait d'ordinaire l'épanchement. Une autre raison anatomique qui influe sur le siège de ce foyer intra-méningé, c'est la présence sur les parties latérales du crâne de l'artère méningée moyenne, source presque constante de l'hémorrhagie. De là un nouveau problème fort important à résoudre pour le chirurgien.

Je répète qu'au moment de l'accident et dans les premières vingt-quatre heures l'intervention active est nulle dans les fractures du crâne sans plaie extérieure. Mais le malade a survécu; il entend les questions, sent les pincements, et retombe dans un assoupissement profond aussitôt qu'on l'abandonne. Faut-il alors intervenir? Évidemment non, car il est impossible d'établir la cause immédiate des accidents : ils sont peut-être le résultat d'une commotion cérébrale. Où et sur quoi porterait l'intervention?

En examinant attentivement le malade, on s'aperçoit que l'un des côtés du corps est complètement paralysé. En pinçant le bras droit et la jambe droite, je suppose, le malade sent et fait un mouvement instinctif pour se soustraire à la douleur. Rien de semblable ne se produit lorsqu'on explore le côté gauche. Il existe donc une lésion du lobe droit du cerveau. De plus, nous savons aujourd'hui que cette lésion doit siéger au voisinage de la scissure de Rolando, dans les circonvolutions frontale ou pariétale ascendantes, indication d'une haute importance, puisque nous connaissons exactement d'autre part la partie extérieure du crâne correspondant à la scissure et aux deux circonvolutions.

Mais voici la difficulté : à quel genre de lésion avons-nous affaire? Est-ce une large déchirure de l'écorce du cerveau? est-ce

LANE LIBRARY

un foyer sanguin qui la comprime? ce foyer sanguin occupe-t-il la face interne ou la face externe de la dure-mère? le sang est-il infiltré ou collecté? la compression est-elle due à un éclat de la table interne avec intégrité de la table externe? questions qui me paraissent insolubles à l'heure actuelle.

On conçoit donc l'hésitation du chirurgien en présence de ce cas déterminé. En 1868, dans plusieurs mémoires successifs, j'ai repoussé absolument l'opération du trépan, et les mêmes raisons d'abstention persistent encore aujourd'hui. Cependant, depuis cette époque, les progrès de la chirurgie ont été si remarquables que je suis bien tenté de modifier mon opinion. En effet, l'opération, devenue par elle-même presque inoffensive, ajoute peu de gravité à la lésion; d'autre part, nous savons à peu près exactement où faire porter la couronne de trépan (voir la figure 17 de mon *Traité d'anatomie topographique*, p. 65, 7e édition). On *peut* donc agir dans ce cas.

En résumé : lorsque à la suite d'un traumatisme du crâne sans plaie extérieure ni fracture apparente il existe une paralysie des deux membres d'un côté ou de l'un de ces membres, le chirurgien est autorisé à pratiquer la trépanation.

Je ne crois pas utile de décrire ici le manuel opératoire, d'ailleurs très simple, de cette opération. Je ferai seulement une observation : on pratique, en général, aux téguments du crâne une incision cruciale pour découvrir les os, et la couronne de trépan est appliquée au centre de cette incision. Il serait préférable de tailler un véritable lambeau curviligne (quand il n'y a pas de plaie des téguments, bien entendu), de façon à pouvoir le réappliquer ensuite sur les trous faits par le trépan. On obtiendrait de la sorte une réunion primitive plus rapide et, ultérieurement, la cavité crânienne serait mieux protégée, puisque les pertes de substance osseuse ne se réparent jamais complètement.

On a fait mieux encore dans ces dernières années. Au lieu d'enlever la paroi osseuse, on a eu l'idée ingénieuse, après l'avoir détachée, de la relever seulement en maintenant son union avec les parties molles, de manière à pouvoir la réappliquer ensuite et à éviter toute perte de substance. C'est une résection temporaire ostéoplastique. On conçoit l'importance de cette méthode, surtout quand il est nécessaire de pratiquer au crâne une large ouverture.

Je ferai une remarque applicable d'ailleurs à tous les cas où

VIANEL

l'on trépane les os, soit à la tête, soit aux membres : c'est que le meilleur outillage est un ciseau et un marteau. Je me sers très peu, pour mon compte, du vilebrequin classique bon pour trouer le bois, mais qui convient beaucoup moins à la perforation des os dont il est impossible, comme au crâne, par exemple, de soupçonner d'avance l'épaisseur. Je pense que le chirurgien armé d'un bon ciseau et d'un marteau est beaucoup plus sûr de ce qu'il fait qu'avec tout autre instrument spécial, car il manœuvre son ciseau comme un bistouri.

S'il s'agit de relever une pièce d'os enfoncée vers la cavité crânienne, vous ferez avec le ciseau, peu à peu et à petits coups, une perte de substance sur les limites de l'esquille jusqu'à ce que vous puissiez passer en dessous un élévatoire qui fasse levier.

Les os du crâne, sans être atteints de fracture proprement dite, peuvent être en quelque sorte entaillés par des coups de sabre ou de hache; des copeaux plus ou moins étendus sont détachés. Ces plaies ne présentent rien de spécial et devront être traitées comme les plaies des téguments.

E. **Des blessures du crâne par arme à feu.** — Un accident fréquent est la blessure du crâne produite par des balles et le plus souvent, dans la pratique civile du moins, par des balles de revolver. La balle peut n'intéresser que les téguments, ainsi que je l'ai déjà dit à propos des plaies superficielles; elle peut labourer les os du crâne, se ficher dans leur épaisseur, ou pénétrer dans la substance cérébrale et même traverser le crâne de part en part.

Le diagnostic de ces diverses variétés de blessures est généralement facile à faire à l'aide du stylet, surtout lorsque la plaie siège à la voûte; mais si la balle a pénétré par l'oreille, par la bouche ou par le nez, à moins qu'il n'y ait des symptômes cérébraux caractéristiques, il est le plus souvent impossible de dire exactement où est le projectile. Inutile d'ajouter que le stylet devra être manœuvré avec toutes les précautions nécessaires, afin de ne pas aggraver encore le traumatisme des méninges ou du cerveau, surtout si la plaie siège au voisinage d'un des grands sinus de la dure-mère.

Le diagnostic de la pénétration de la balle dans la cavité crânienne devient évident, s'il se présente à la plaie des parcelles de substance cérébrale, facilement reconnaissables au milieu du sang ou de la sérosité sanguinolente qui les entraînent.

Quelle conduite tenir dans ces divers cas ?

Si le projectile n'a fait que toucher le crâne ou s'implanter dans l'épaisseur des os, extrayez-le dès que le siège en aura été reconnu. Mais, s'il est logé dans la cavité crânienne? Alors, tantôt le blessé ne présente aucun trouble cérébral, et rien n'autoriserait à croire que le cerveau a été atteint, si on n'en recueillait des fragments dans la plaie ; c'est ce que j'ai vu dans mon service de l'Hôtel-Dieu, sur un jeune ingénieur russe qui s'était tiré un coup de revolver dans la région temporale droite ; et les faits de ce genre ne sont pas rares. Il est évident que, dans ce cas, après avoir nettoyé soigneusement la plaie, il suffit de la recouvrir d'un pansement antiseptique complet. A la suite de ce traitement, le blessé sortit de mon service le huitième jour, guéri comme s'il eût été atteint d'une plaie des plus simples : il avait échappé à la méningo-encéphalite aiguë. En sera-t-il de même de la méningo-encéphalite chronique ? C'est un point noir à l'horizon.

Tantôt le blessé présente au contraire des symptômes plus ou moins analogues à ceux des fractures de la base du crâne : perte de connaissance, résolution, mouvements convulsifs, etc. : faut-il intervenir, c'est-à-dire aller à la recherche du projectile dans la cavité crânienne? — Mais où est-il ? rien ne l'indique le plus souvent, pas même une exploration attentive avec le stylet. Et, d'ailleurs, ne venons-nous pas de voir que les accidents ne sont pas dus à la présence du corps étranger lui-même, mais à l'attrition profonde de la substance cérébrale. On aura donc bien rarement lieu d'intervenir dans ces cas. Si l'on sentait nettement la balle, il serait évidemment indiqué d'en pratiquer l'extraction le plus tôt possible.

CHAPITRE II

AFFECTIONS INFLAMMATOIRES DU CRANE

L'inflammation du crâne peut résulter d'un traumatisme et porter sur les téguments, les os ou l'encéphale ; elle peut aussi reconnaître une cause générale, telle que la syphilis ou la scrofule. Les affections inflammatoires sont donc d'origine traumatique ou d'origine spontanée, ce que le praticien devra commencer par déterminer.

Tantôt c'est un érysipèle, un phlegmon, qui empruntent un caractère spécial au voisinage de l'encéphale : on doit toujours, en effet, redouter dans ces cas une méningo-encéphalite : tantôt c'est une ostéite, une nécrose. Les diverses affections inflammatoires, de quelque nature qu'elles soient, aboutissent souvent à la production d'abcès dont le siège est très variable et qui nécessitent une intervention parfois fort délicate. Ce sont eux qui feront l'objet principal de ce chapitre, quand j'aurai dit quelques mots de l'érysipèle et du phlegmon.

L'*érysipèle du cuir chevelu* apparaît, en général, à la suite de plaies ou de contusions mal soignées. Il n'est souvent que l'extension d'un érysipèle de la face. Très fréquente jadis, même à la suite des opérations les plus légères, telles qu'extirpation de loupes, cette grave complication a presque complètement disparu de nos services hospitaliers. Les signes : rougeur, gonflement, ne diffèrent pas de ceux de l'érysipèle des autres régions, sauf qu'ils sont moins apparents en raison de la texture de la peau du crâne et de la présence des cheveux. Il s'accompagne d'une fièvre intense et souvent de congestion méningo-encéphalique.

Le *phlegmon du cuir chevelu* est circonscrit ou diffus. Le phlegmon *circonscrit* se développe autour de plaies contuses négligées, ou dont les bords ont été suturés sans qu'on ait pris la précaution d'assurer l'écoulement des liquides par un drainage convenable : aussi faut-il se hâter d'enlever les sutures à la première menace. Il ne présente d'ailleurs rien de particulier.

Il n'en est pas de même du phlegmon *diffus*, qui emprunte à la disposition anatomique de la région crânienne des caractères spéciaux. Ce phlegmon siège dans la couche celluleuse, lâche, lamelleuse, située entre l'aponévrose épicrânienne et le périoste ou péricrâne. Cette couche est étendue à toute la surface du crâne : aussi l'inflammation s'y propage-t-elle rapidement ; la tête tout entière est tuméfiée et le cuir chevelu uniformément soulevé. Il n'existe pas de rougeur comme dans le phlegmon des autres régions. Les nerfs, qui sont tous compris dans la couche sous-cutanée, subissent une violente compression, d'où l'existence de douleurs atroces. Lorsque la suppuration s'établit, elle est diffuse, s'étend du front à l'occiput et d'une tempe à l'autre. Une fois le foyer ouvert, il s'écoule avec le pus de longs écheveaux de tissu cellulaire sphacélé.

Cette variété de phlegmon s'accompagne de phénomènes généraux très intenses, et souvent d'accidents cérébraux dus à la propagation de l'inflammation par les veines émissaires à travers le diploé.

Lorsqu'un phlegmon diffus entraîne la fonte de la couche celluleuse sous-cutanée, la peau, recevant ses éléments de nutrition par l'intermédiaire de cette couche, se sphacèle et se détache par larges lambeaux, quelquefois tout autour d'un membre. Il n'en est pas de même heureusement dans le phlegmon diffus du crâne : les artères principales sont, en effet, toutes situées entre l'aponévrose épicrânienne et la peau (voir fig. 2, p. 4. de mon *Anatomie topographique*, 7e édition), de telle sorte que (ce qui a également lieu pour les plaies à vastes lambeaux) celle-ci conserve tous ses éléments de nutrition et ne se gangrène pas, quelle que soit l'étendue de son décollement.

Le traitement consistera dans de larges débridements hâtifs destinés à limiter, s'il est possible, l'inflammation, à supprimer les douleurs et à diminuer les chances de propagation à l'encéphale. On fera ensuite de larges drainages, des lavages antiseptiques et un pansement humide enveloppé de taffetas gommé.

Abcès du crâne. — Les abcès du crâne sont situés : 1° entre la peau et l'aponévrose (sous-cutanés); 2° entre l'aponévrose épicrânienne et le péricrâne (sous-aponévrotiques); 3° entre le péricrâne et l'os (sous-périostiques); 4° dans l'épaisseur des os du crâne ; 5° entre les os et la dure-mère; 6° dans les méninges; 7° dans l'encéphale.

Ces abcès constituent deux groupes cliniques distincts : le groupe *extra-crânien* et le groupe *intra-crânien*. Il est inutile d'insister sur la différence profonde qui sépare chacun de ces groupes au point de vue du diagnostic, du pronostic et des indications opératoires.

Le groupe extra-crânien comprend les abcès sous-cutané, sous-aponévrotique et sous-périostique. Il est en général facile de les distinguer l'un de l'autre.

L'abcès *sous-cutané* est consécutif à une contusion, à une bosse sanguine enflammée, à un érysipèle ou à une angioleucite du cuir chevelu. Le diagnostic ne présente rien de spécial, non plus que le traitement. Cet abcès offre parfois l'un des caractères de la bosse sanguine, c'est-à-dire qu'il est mou au centre et dur à la pé-

riphérie, ce qui pourrait en imposer pour un enfoncement du crâne.

L'abcès *sous-aponévrotique* peut également succéder à une contusion, à une plaie contuse. Il est la terminaison presque fatale du phlegmon diffus du crâne.

L'abcès *sous-périostique* est parfois la conséquence d'un traumatisme qui a décollé le péricrâne avec ou sans fracture, mais il est plus fréquemment lié à l'ostéite et surtout à la nécrose des os du crâne. Une variété très importante occupe la région mastoïdienne, mais cet abcès se rattache aux affections de l'oreille et sera étudié plus tard avec ces mêmes affections.

La scrofule et surtout la syphilis tertiaire atteignent assez fréquemment les os du crâne ou la face profonde du périoste. Des séquestres se produisent entourés de vastes collections purulentes. Un os, le frontal, par exemple, est d'abord envahi, puis éliminé sous forme de larges plaques dentées; vient le tour du pariétal : des malades peuvent perdre de la sorte la presque totalité de la voûte osseuse du crâne. Celle-ci ne se réparant pas, on voit à nu la dure-mère agitée par les battements du cerveau.

Le diagnostic ne présente d'obscurité qu'à la première période, alors qu'il existe seulement de l'empâtement des parties molles et de la douleur; mais, une fois la suppuration établie, il n'y a plus de doute sur la nature de la maladie ; une abondante quantité de pus fétide baigne le crâne au-dessous des téguments décollés et s'écoule constamment; on voit ou l'on sent avec le stylet les os dénudés et dépolis.

Le traitement consiste dans l'ouverture des abcès à mesure qu'ils se forment, dans l'extraction des séquestres devenus mobiles et dans des pansements antiseptiques répétés aussi souvent qu'il est nécessaire. Il va sans dire que l'on devra recourir largement au traitement spécifique par le sirop de Gibert et l'iodure de potassium. A la place de la peau détruite par ulcération il se fait un tissu de cicatrice mince qu'il convient de protéger d'autant plus que les os du crâne ne se reproduisent pas.

Le groupe des *abcès intra-crâniens* comprend quatre variétés ; le pus peut siéger dans l'épaisseur des os, entre les os et la dure-mère, dans les méninges et dans l'encéphale.

Il n'y a guère que deux régions dans lesquelles l'abcès occupe l'épaisseur des os : la région mastoïdienne et le sinus frontal. Je

m'en occuperai en étudiant les maladies de l'oreille et celles des sinus de la face.

Les abcès intra-crâniens succèdent le plus souvent à un traumatisme avec ou sans fracture des os du crâne. C'est un foyer sanguin situé soit en dedans, soit en dehors de la dure-mère; la suppuration d'un foyer de fracture; une esquille détachée de la table interne ou un corps étranger quelconque, qui en sont la cause immédiate. Ils peuvent encore reconnaître pour origine une ostéite, une carie ou une nécrose des os, ce qui s'observe assez souvent, par exemple au niveau du rocher. On y doit rattacher les foyers ramollis des tubercules et des gommes. Occupons-nous spécialement des abcès d'origine traumatique.

Une division clinique importante est celle-ci : l'abcès peut être *précoce* ou *primitif*, se développer dans les jours qui suivent l'accident; il peut être *tardif* ou *secondaire*, c'est-à-dire n'apparaître que plus ou moins longtemps après, alors que toute trace de l'accident a disparu.

Dans le cas d'abcès précoce, voici comment les phénomènes se produisent et se succèdent : chute violente ou bien coup porté sur le crâne, plaie contuse des téguments, fracture, apparente ou non, de la voûte. Le malade ne présente pas d'abord de phénomènes cérébraux, mais, vers le troisième ou quatrième jour, apparaissent de la fièvre et de l'agitation. Les accidents augmentent les jours suivants : délire, mouvements convulsifs, coma, résolution, paralysies partielles, etc. ; la plaie des téguments suppure.

Qu'est-il survenu ? peut-être une méningo-encéphalite diffuse, disons même probablement, mais peut-être aussi un abcès localisé à la face externe de la dure-mère, au niveau du foyer de la fracture.

Que faire alors? la conduite est, à mon avis, toute tracée : il faut trépaner; vous n'aggraverez pas notablement l'état de votre malade et vous pourrez le sauver. Un cocher, qui avait reçu de son voyageur un coup de marteau sur la tête, me fut apporté à Saint-Antoine le 2 juin 1868. Les phénomènes évoluèrent comme je viens de le dire, et le 9 juin j'appliquai une couronne de trépan sans intéresser la dure-mère. Du pus s'écoula aussitôt. Le 10 juin, beaucoup moins de somnolence ; les mouvements convulsifs avaient cessé, et l'intelligence était revenue suffisamment pour que le blessé pût donner au juge d'instruction les renseignements nécessaires à la recherche de l'assassin. Il succomba néanmoins le 19 juin par extension de la méningite, mais

peut-être ne fût-il pas mort avec les ressources que nous offre aujourd'hui la méthode antiseptique.

On peut rapprocher de ces cas ceux dans lesquels l'abcès est produit par une lésion inflammatoire des os du crâne, ostéite ou carie. Dans le cours de l'affection surviennent des phénomènes cérébraux qu'il est souvent très difficile, sinon impossible, d'interpréter d'une façon précise. Le pus siège-t-il en dehors de la dure-mère, en dedans de cette membrane, à l'intérieur du cerveau et à quelle profondeur? L'indication s'impose d'ailleurs comme dans la circonstance précédente : il faut trépaner. Dans un cas de ce genre, qui m'est commun avec M. Proust et qui a été publié dans son temps, j'ouvris successivement la boîte osseuse, la dure-mère et le cerveau à la profondeur d'environ 3 centimètres, et nous eûmes la satisfaction de voir s'échapper un flot de pus, ce qui n'empêcha pas, je regrette de le dire, le malade de succomber.

Le second cas clinique est beaucoup plus embarrassant que le précédent. Le blessé est guéri depuis longtemps déjà; il n'y a d'ailleurs pas eu de désordre extérieur apparent, et voilà que longtemps après, quelquefois plusieurs années (dix ans, Dupuytren), des symptômes cérébraux apparaissent peu à peu et finissent par acquérir une grande intensité : troubles de la mémoire, de l'intelligence, paralysies partielles, convulsions épileptiformes, etc. Le problème est certes difficile à résoudre.

Existe-t-il un abcès dans l'intérieur du crâne, et où siège-t-il ?

Rappelons-nous d'abord qu'une collection de pus, même considérable, peut occuper le centre d'un hémisphère sans causer de troubles caractéristiques. J'ai vu un charretier conduire ses chevaux, porteur d'un volumineux abcès du cerveau. Le diagnostic ne saurait donc être que présomptif. Voici quels en sont, je pense, les éléments : commémoratif d'un choc violent sur le crâne, remontant à une époque même lointaine; céphalalgie persistante, violente, continue, occupant toujours le même point du crâne; ou bien douleurs irradiantes, mais ayant un point de départ, un foyer toujours le même. Plus tard, phénomènes d'irritation ou de compression de l'encéphale: paralysies, convulsions, etc. Il est probable qu'il existe un abcès intra-crânien, mais c'est loin d'être une certitude. Ne serait-ce point un foyer de ramollissement, par exemple?

Une seule indication à remplir se présente, c'est la trépanation du crâne; mais on conçoit combien il est permis d'hésiter en

pareil cas ; cependant, si la vie du malade est compromise, on doit la proposer.

Sur quel endroit du crâne appliquer la couronne ? Le point où a porté le choc paraît indiqué, mais la lésion primitive a pu se produire à distance et dans la partie diamétralement opposée, car il existe très certainement des contusions du cerveau par contre-coup. Il me paraît rationnel de choisir le lieu où siègent et d'où rayonnent les douleurs. Nos connaissances, si élémentaires qu'elles soient, sur les localisations cérébrales, pourront être un guide précieux. Si, par exemple, le malade, est atteint de monoplégie brachiale droite avec aphasie, il est vraisemblable que la lésion porte sur le pied de la circonvolution frontale ascendante du côté gauche.

Un foyer de suppuration intra-crânien peut s'être développé sans violence extérieure préalable sous l'influence de la tuberculose ou de la syphilis : c'est un tubercule ramolli ou bien une gomme suppurée. Les accidents sont à peu près les mêmes que dans le cas précédent et varient d'ailleurs nécessairement suivant le point du crâne où siège l'abcès. Le diagnostic et les indications opératoires sont encore bien plus obscurs que dans les cas précédents, car pour la syphilis en particulier, on peut se demander s'il s'agit d'une périostose, d'une exostose, d'une gomme ou d'une ostéite syphilitiques. Un malade me fut adressé à l'Hôtel-Dieu en mai 1885 par le docteur Gaube, du Gers, pour une perforation du voile du palais d'origine syphilitique. Il fut pris subitement, sous nos yeux, de monoplégie brachiale gauche et de parésie du membre inférieur du même côté avec mouvements convulsifs généralisés ; la sensibilité était conservée. Notre diagnostic avait été : gomme siégeant probablement dans l'écorce de la circonvolution frontale ascendante droite ; la mort fut très rapide. A l'autopsie nous trouvâmes un foyer de ramollissement dans la pariétale ascendante avec oblitération complète de l'artère de cette circonvolution. Qu'eût produit une intervention dans un cas semblable ? rien absolument.

Je suis d'avis jusqu'à nouvel ordre au moins, qu'on se contente de la médication interne dans le traitement des abcès ou autres tumeurs développés *spontanément* dans la cavité intra-crânienne à moins cependant d'avoir des indications précises sur le siège probable de la lésion.

CHAPITRE III

AFFECTIONS ORGANIQUES DU CRÂNE

Nous désignons sous le nom d'affections organiques du crâne les diverses tumeurs dont est atteinte cette région. Elles procèdent des téguments, des os ou de la cavité crânienne.

Les tumeurs développées dans la cavité crânienne constituent un groupe spécial relevant du domaine de la pathologie interne tant qu'elles ne font pas saillie à l'extérieur ; nous en avons parlé suffisamment dans le chapitre précédent à propos des abcès. Je répète que la trépanation n'est indiquée dans ces cas que si nous avons des raisons sérieuses de soupçonner le siège exact de la tumeur, et surtout si cette dernière paraît occuper l'écorce du cerveau. Nous étudierons donc exclusivement les tumeurs faisant relief à la voûte du crâne. En voici tout d'abord un tableau synoptique ; je ferai remarquer que, pour dresser ce tableau, je me suis guidé sur l'ordre qu'il convient de suivre dans l'interrogatoire du malade.

Classification des tumeurs faisant relief à la voûte du crâne.

- CONGÉNITALES.....
  - Méningocèle.
  - Encéphalocèle.
  - Bosse sanguine.
  - Céphalématome.
  - Kyste dermoïde.
- ACQUISES .....
  - Réductibles.....
    - Fongus de la dure-mère.
    - Tumeur veineuse communicante.
    - Angiome.
    - Anévrysmes...
      - Artériel.
      - Cirsoïde.
      - Artérioso-veineux.
  - Irréductibles....
    - Solides .....
      - Kyste sébacé.
      - Corne épidermique.
      - Épithéliome.
      - Carcinome.
      - Sarcome.
      - Lipome.
      - Fibrome.
      - Fibro-adénome.
      - Exostose.
      - Hyperostose.
    - Liquides.....
      - Kyste séreux.
      - Kyste sébacé ramolli.
    - Gazeuses..... Pneumatocèle.

En présence d'une tumeur du crâne, on doit résoudre les problèmes suivants :

1° La tumeur est-elle congénitale ou bien est-elle acquise?
2° La tumeur est-elle réductible?
3° Si la tumeur est réductible, la réduction s'opère-t-elle dans la cavité crânienne ou bien au dehors de cette cavité, autrement dit, communique-t-elle ou ne communique-t-elle pas avec la cavité du crâne?
4° Si la tumeur n'est pas réductible, appartient-elle au groupe des tumeurs solides, liquides ou gazeuses?

Développons sommairement ce programme.

A. **Tumeurs congénitales**. — Les tumeurs du crâne congénitales sont : la hernie du cerveau ou de ses enveloppes (méningo-encéphalocèle); la bosse sanguine ; le céphalématome ; les kystes dermoïdes.

a. *Méningo-encéphalocèle.* — La méningo-encéphalocèle est un vice de conformation, un arrêt de développement résultant d'une sorte de spina-bifida crânien, comme disait Cruveilhier. Tantôt les méninges seules, beaucoup plus souvent le cerveau et les méninges avec une quantité plus ou moins grande de liquide céphalo-rachidien, constituent la tumeur. Celle-ci présente un volume très variable, depuis celui d'une noisette jusqu'à celui de la tête même de l'enfant, de telle sorte que la presque totalité de l'encéphale peut-être comprise dans la tumeur. Elle est peu ou pas réductible. Le caractère clinique le plus important de la méningo-encéphalocèle est son siège : elle occupe toujours la ligne médiane ou le voisinage de cette ligne, au niveau des sutures. C'est aux régions occipitale et fronto-nasale qu'on l'observe presque constamment.

Les méningo-encéphalocèles étant compatibles avec l'existence, surtout lorsqu'elles n'atteignent qu'un petit volume, peuvent être observées chez l'adulte. Elles ne se révèlent alors par aucun caractère spécial, et présentent l'indolence des loupes : on devine aisément le désastre qui peut résulter de la confusion de ces deux affections. En conséquence, *lorsqu'une tumeur de la voûte crânienne est congénitale et siège sur la ligne médiane, ou à son*

voisinage, il faut songer à une méningo-encéphalocèle, et n'y toucher qu'en connaissance de cause (1).

b. *Céphalématome.* — Le céphalématome consiste en une collection sanguine siégeant entre le péricrâne et les os. Il existe dès la naissance, et augmente dans les jours qui suivent; son siège est à peu près constamment le même, l'angle supérieur et postérieur du pariétal droit. Cependant on peut l'observer à gauche dans le point correspondant, et il peut même être double; les deux céphalématomes sont séparés l'un de l'autre par la ligne médiane, car, à l'inverse de la méningo-encéphalocèle, ils ne sont jamais médians. Après quelque temps la base s'indure et se trouve circonscrite par un bourrelet circulaire osseux.

Ces caractères me paraissent suffisants pour distinguer à la naissance un céphalématome d'une méningo-encéphalocèle, et ce sont en réalité les deux seules affections que l'on pourrait confondre. La *bosse sanguine des nouveau-nés* ne présente en effet aucun des caractères précédents, et je ne la mentionne que pour mémoire.

Quant aux *kystes dermoïdes* qui résultent d'un pincement de la peau dans une fente branchiale au moment de la fermeture de cette fente, ils sont aussi par cela même congénitaux. Mais à la naissance ils sont à peine appréciables et, comme ils occupent un siège à peu près constant, la queue du sourcil et la région mastoïdienne, j'y reviendrai à propos de ces parties.

La région de l'inion (protubérance occipitale externe) est quelquefois le siège d'une variété très curieuse de kyste dermoïde. — La poche peut pénétrer dans le crâne, comprimer la dure-mère, le cervelet et provoquer un ensemble de phénomènes cérébraux graves. Avec mon ami le docteur Walther, nous avons opéré un cas de ce genre que j'ai communiqué au Congrès français de chirurgie de 1893.

B. **Tumeurs acquises.** — Le groupe des tumeurs acquises, c'est-à-dire développées après la naissance, est beaucoup plus nombreux que le précédent.

(1) Le diagnostic de ces tumeurs présente parfois une difficulté extrême. Un jeune garçon d'une douzaine d'années présentait une petite tumeur de l'angle interne de l'œil droit. Bien des avis divers avaient été exprimés. Après une observation attentive, j'arrivai au diagnostic de kyste et proposai l'ablation. Lorsque le sujet fut endormi, la tumeur disparut sous la plus légère pression du doigt et je sentis nettement l'orifice par lequel elle communiquait avec la cavité crânienne.

Après vous être assuré que la tumeur n'est pas congénitale, exercez à sa surface une certaine pression pour rechercher si elle est réductible et dans quelle proportion elle se réduit. Informez-vous auprès du malade lui-même pour savoir si la tumeur présente des oscillations dans son volume : c'est à un renseignement de ce genre que je dus un jour d'éviter une grave méprise.

La tumeur est réductible. — Vous êtes selon toute probabilité en présence d'une des tumeurs suivantes : un fongus de la dure-mère (terme générique d'un certain nombre de tumeurs de nature diverse), une tumeur veineuse en communication avec la circulation intra-crânienne ; un angiome ; un anévrysme artériel ou bien cirsoïde ; un anévrysme artérioso-veineux.

a. *Fongus de la dure-mère.* — Les fongus de la dure-mère ont été désignés sous ce nom alors que l'histologie pathologique n'existait pas encore. Basé sur les caractères extérieurs, ce nom signifiait que la tumeur avait la forme d'un champignon et qu'elle dépendait de la dure-mère, ce qui est exact. Le plus souvent, en effet, les fongus naissent de la face externe de cette membrane, et histologiquement ce sont en général des *sarcomes*. Le carcinome et l'épithéliome de la dure-mère sont rares et presque toujours secondaires.

Les fongus présentent dans leur évolution deux périodes : une première pendant laquelle ils sont situés dans la cavité du crâne, échappent à nos explorations et ne peuvent être que soupçonnés. Dans une seconde période, ils perforent les os du crâne et viennent faire saillie sous les téguments. Dès lors la marche est rapide ; la peau distendue ne tarde pas à s'amincir et à se perforer. C'est bien alors un véritable champignon, grisâtre, fongueux, saignant, pouvant acquérir un volume énorme et qui, implanté dans le crâne, s'épanouit au dehors.

On y observe souvent des battements, quelquefois du bruit de souffle, et enfin la tumeur est en partie réductible.

A sa dernière période, le sarcome de la dure-mère est d'un diagnostic facile, mais il n'en est pas de même aux périodes précédentes. Lorsqu'il est encore enfermé dans le crâne, nous sommes livrés à de pures hypothèses, mais, lorsqu'après avoir usé et perforé les os il fait relief sous la peau intacte, on le confondrait facilement avec les tumeurs du crâne ayant pour

caractères cliniques d'être réductibles, de présenter de la rénitence, des battements et du bruit de souffle. J'estime, par exemple, que, lorsqu'une pareille tumeur se trouve située sur le trajet de l'artère méningée moyenne, le diagnostic est presque impossible, car l'anévrysme de l'artère méningée parcourt aussi les deux périodes intra et extra-crâniennes.

On confondrait moins facilement le sarcome de la dure-mère avec une tumeur vasculaire primitivement extra-crânienne (angiome, anévrysme). Dans ce dernier cas, en effet, il n'y a pas eu de première période avec son symptôme douleur, et la réductibilité n'entraîne aucun trouble cérébral, ce qui est le contraire lorque l'on comprime le fongus. De plus, les angiomes et les anévrysmes présentent des caractères qui leur sont propres, et que je signalerai dans un instant.

b. *Tumeur veineuse communiquant avec la circulation intra-crânienne.* — Décrite pour la première fois en 1858 par le docteur Dupont, cette tumeur est un véritable kyste sanguin. Généralement de petit volume, elle est lisse, régulière, molle, fluctuante et réductible. La réductibilité présente ce caractère important d'être complète, c'est-à-dire que la tumeur disparaît entièrement, ce qui n'arrive pas dans le fongus de la dure-mère. Après la réduction, on sent nettement le petit pertuis osseux par lequel sort le sang veineux. Il n'existe d'ailleurs ni battement ni bruit de souffle; l'inclinaison en bas de la tête détermine l'apparition de la tumeur ou bien la fait augmenter de volume. Il en est de même des efforts d'expiration. Ces oscillations très appréciables constituent l'un des principaux éléments du diagnostic. Elle est complètement indolente. On se fera d'ailleurs une idée nette de la symptomalogie de cette affection en se rappelant que la tumeur est une petite poche sanguine communiquant largement, soit avec les veines du diploé, soit avec l'un des sinus de la dure-mère.

Il est possible que ce soit une varice d'une veine émissaire, ou bien le prolongement à l'extérieur, par usure des os du crâne, d'un des lacs dérivatifs de sûreté des sinus décrits par MM. Trolard et Ch. Labbé.

c. *Angiome.* — Il est assez fréquent d'observer des angiomes sur le crâne.

Ils s'y présentent sous les deux formes classiques : angiome simple ou tache érectile, et angiome caverneux ou tumeur érectile. Ils ne diffèrent pas de ceux qu'on observe dans les autres régions du corps : inutile donc d'y insister. Je reviendrai sur le diagnostic de l'angiome caverneux avec l'anévrysme cirsoïde.

d. *Anévrysmes artériels.* — On observe au crâne deux sortes d'anévrysmes artériels : l'anévrysme vrai et l'anévrysme cirsoïde.

L'anévrysme vrai peut atteindre toutes les branches collatérales et terminales de l'artère carotide externe, mais c'est principalement sur le trajet de l'artère temporale qu'on le rencontre. Il reconnaît presque toujours pour cause un traumatisme, et la saignée de cette artère, jadis en honneur, en était assez fréquemment le point de départ. Le diagnostic en est facile, grâce à sa situation superficielle : tumeur circonscrite, molle, dépressible, réductible, située sur le trajet de la temporale, s'accompagnant de battements et de bruit de souffle intermittent.

Le diagnostic est beaucoup plus obscur, si l'anévrysme siège sur l'artère méningée moyenne, affection d'ailleurs très rare et le plus souvent confondue au début avec un fongus de la dure-mère, ainsi que je l'ai déjà fait remarquer. Ces deux maladies ont beaucoup de caractères communs : renfermées dans l'intérieur du crâne au commencement de leur évolution, elles arrivent, en usant les os par pression continue, à faire relief à l'extérieur. A ce moment encore le diagnostic reste obscur : consistance à peu près identique, battements, bruits de souffle et réductibilité dans les deux cas. Ces derniers signes sont, il est vrai, plus accusés dans l'anévrysme que dans le fongus, mais au total, ce ne sont que des nuances qui les distinguent, et l'on conçoit que des chirurgiens expérimentés aient confondu ces deux affections au point de lier la carotide primitive sur un malade atteint de fongus et non d'anévrysme. Plus tard, lorsque la peau est détruite, et que le néoplasme bourgeonne à l'extérieur, le doute n'est plus possible.

e. *Anévrysme cirsoïde.* — L'anévrysme cirsoïde, appelé encore varice artérielle, anévrysme par anastomose, angiome rameux, est caractérisé par la dilatation et les flexuosités infinies d'un département artériel. Il affecte une certaine prédilection pour le crâne et siège en général à la tempe. Au début, les sinuosités

normales et le volume de l'artère temporale paraissent seulement exagérés, mais plus tard les rameaux et ramuscules se prennent et s'enchevêtrent à leur tour, de façon à constituer une tumeur diffuse d'un aspect tout spécial, et qui donne au toucher la sensation d'un paquet de ficelles ou de vers de terre enroulés. De consistance mollasse, la tumeur est facilement réductible. Agitée de battements violents, elle donne naissance à un bruit de souffle intense et souvent très pénible pour le malade. Ce souffle a pour caractère d'être continu avec redoublement ; le doigt appliqué à la surface de la tumeur perçoit le frémissement spécial appelé *thrill*, lequel est également continu, avec redoublement à chaque systole du cœur. Les vaisseaux ainsi distendus marquent leur empreinte sur les os du crâne et arrivent même parfois à les user de dehors en dedans. Des prolongements peuvent gagner l'orbite, déterminer de l'exorbitisme et la cécité. D'autre part la peau est susceptible de s'ulcérer, d'où la production d'hémorrhagies d'une gravité extrême.

Le diagnostic de l'anévrysme cirsoïde ne présente, en général, aucune difficulté. Bien qu'appartenant de très près à la famille des angiomes caverneux artériels, il en diffère en ce que ces derniers sont plus circonscrits, mieux limités, et ne présentent pas ces énormes dilatations d'une artère. De plus, si on observe dans l'angiome du bruit de souffle et des battements, ce n'est jamais au même degré que dans l'anévrysme cirsoïde, et il n'y a pas de thrill. Il est cependant une affection qui se rapproche par certains côtés de l'anévrysme cirsoïde et dont je dois présenter maintenant une courte description.

f. *Anévrysme artérioso-veineux.* — L'anévrysme artérioso-veineux du crâne a été observé surtout sur le trajet de l'artère temporale. Déjà peu commun autrefois, il est devenu infiniment rare depuis que l'on ne pratique plus la saignée de la temporale, cause habituelle de cette affection. En général, la communication s'établit directement entre l'artère et la veine temporales, sans l'intermédiaire d'un sac ; c'est donc plutôt une varice anévrysmale. Les veines se dilatent, s'artérialisent en quelque sorte (phlébartérie) et acquièrent parfois un volume énorme ; la veine frontale a pu atteindre les dimensions de la veine sous-clavière. Tous ces vaisseaux distendus donnent naissance à une tumeur ayant de l'analogie avec l'anévrysme cirsoïde, d'autant plus

qu'elle est agitée de battements, et qu'on y trouve le bruit de souffle et le thrill avec ce même caractère d'être continus avec redoublement.

Le diagnostic entre ces deux affections peut cependant s'établir assez facilement, et j'ajoute qu'il y a intérêt à le faire, car le traitement est loin d'être le même dans les deux cas. Bien que l'anévrysme cirsoïde puisse succéder à un traumatisme, c'est loin d'être constant, tandis que nous avons toujours une blessure comme point de départ de la phlébartérie ; le bruit de souffle et le thrill s'entendent dans les deux cas à une grande distance, mais dans l'anévrysme artérioso-veineux il existe un point maximum qui correspond à l'orifice de communication entre l'artère et la veine, ce qui n'a pas lieu dans l'anévrysme cirsoïde. Enfin, et c'est là l'élément principal du diagnostic différentiel, si on applique le doigt sur cet orifice de façon à l'oblitérer, l'anévrysme se tait à l'instant, ce qui ne peut arriver pour l'anévrysme cirsoïde.

La tumeur est irréductible. — Est-elle solide, liquide ou gazeuse? c'est ce qu'il convient de rechercher tout d'abord.

Si la tumeur est solide, vous devrez songer à une *tumeur sébacée* (kyste sébacé, loupe), à une *corne épidermique*, un *épithéliome*, un *carcinome*, un *sarcome*, un *lipome*, un *fibrome* ou *fibro-adénome*, une *exostose*, une *hyperostose*.

Il est inutile de prendre en détail chacune de ces tumeurs dont la plupart ne présentent rien de spécial à la région crânienne. Exceptons-en cependant les loupes ou kystes sébacés dont le siège de prédilection est le cuir chevelu.

g. *Kystes sébacés.* — Développées aux dépens des glandes sébacées, dans l'épaisseur du derme, les loupes du crâne sont extrêmement communes et présentent une marche sur laquelle je désire appeler l'attention. Très fermes à leur origine, elles se ramollissent à mesure qu'elles augmentent de volume et finissent par devenir fluctuantes. Tumeur arrondie, lisse, faisant corps avec le tégument, mobile sur les os, absolument indolente, tels sont les caractères cliniques qui permettent d'établir le diagnostic d'une loupe du crâne. Il est sans doute arrivé que, croyant enlever une loupe, on a rencontré un fibrome ou un lipome, mais ces deux dernières affections sont si rares par rapport aux

premières qu'elles sont presque négligeables, d'autant plus que l'erreur n'entraîne aucune conséquence fâcheuse pour le malade. C'est principalement sur les confins du crâne que ces diverses tumeurs se rencontrent et peuvent être confondues.

A la longue, la loupe est susceptible de s'enflammer, de se ramollir et de s'ouvrir spontanément. La guérison en peut être la conséquence, mais il survient parfois une phase nouvelle dans son évolution. De la surface interne de la poche naissent des bourgeons charnus qui la remplissent, la débordent et s'épanouissent ensuite à la surface du crâne comme un véritable fongus de la dure-mère ou un épithéliome primitif du cuir chevelu. On conçoit toute l'importance du diagnostic en pareil cas. Indépendamment des signes propres aux fongus de la dure-mère sur lesquels je n'ai pas à revenir, la marche de l'affection sera suffisante pour la faire reconnaître; l'important est d'y songer quand on se trouve en présence d'une tumeur ulcérée et végétante du crâne.

Une tumeur solide peut être développée aux dépens des téguments du crâne, et ses caractères n'ont en général rien de spécial à la région qui nous occupe : c'est ainsi qu'un carcinome du cuir chevelu présentera des signes cliniques analogues à ceux du carcinome évoluant sur d'autres parties du corps. Mais, lorsque la tumeur est non seulement solide, mais dure et manifestement constituée par les os du crâne, le diagnostic peut offrir la plus grande obscurité.

h. *Tumeur de consistance osseuse.* — Trois problèmes se posent alors devant le clinicien : La tumeur est-elle une simple exostose, développée à la face externe du crâne? — Est-elle constituée seulement par la table externe de l'os que distend un produit quelconque occupant le diploé ? — La paroi crânienne tout entière est-elle soulevée par une tumeur intra-crânienne, un fongus de la dure-mère, par exemple, qui ne s'est pas encore fait jour à l'extérieur?

Si la tumeur fait sur le crâne un relief très accusé, si elle est en quelque sorte pédiculée, on peut admettre qu'elle est développée à la surface du crâne; mais, lorsque celui-ci est uniformément distendu, lorsque la tumeur se continue insensiblement avec les parties voisines, les signes physiques seuls sont impuissants

à faire reconnaître si elle siège sur l'os, dans l'épaisseur de l'os ou bien à sa face profonde. Il est même difficile de reconnaître si l'os lui-même est tuméfié, ou bien s'il ne s'agit pas d'un épaississement du péricrâne, tant les deux sensations se confondent : c'est à la marche et aux signes physiologiques qu'il faut avoir recours pour arriver au diagnostic.

Une tumeur de date relativement récente, remontant à plusieurs mois seulement, ne peut être une exostose simple, car la marche en est beaucoup plus lente : mais il faut songer à une exostose ou une périostose syphilitiques, à une gomme sous-périostale, lorsqu'il existe en même temps de violentes douleurs et surtout des douleurs nocturnes, ce qu'on observerait pas dans une exostose simple.

Je suppose que l'emploi méthodique et prolongé du traitement spécifique, par lequel il convient de toujours commencer, n'a produit aucune modification dans l'état du malade : il faut renoncer à l'idée de syphilis.

La tumeur provient-elle de l'intérieur du crâne, ou bien a-t-elle pris son point de départ dans le diploé?

Si la tumeur s'est primitivement développée dans la cavité crânienne, elle a donné naissance à des phénomènes graves avant d'apparaître à l'extérieur, en particulier à des douleurs violentes qu'on ne savait à quelle cause attribuer, ou même à des phénomènes de compression cérébrale, si le point de départ était à la surface du cerveau.

Donc, si la saillie extérieure de la tumeur est sensiblement contemporaine de la période des douleurs, le point de départ n'est pas intra-crânien, car il faut un temps assez long pour que la paroi crânienne soit refoulée à l'extérieur.

En procédant par élimination nous arrivons ainsi à cette conclusion : la tumeur de consistance osseuse que nous avons sous les yeux n'est ni une exostose simple, ni une périostose, ni une exostose syphilitique, ni une tumeur intra-crânienne. Son siège est par conséquent dans le diploé; la table externe est soulevée par un produit quelconque développé entre les deux tables de l'os. Mais quel produit? S'agit-il d'une inflammation du tissu osseux ou bien d'un néoplasme tel qu'un sarcome, par exemple? Cette dernière hypothèse est la plus vraisemblable, mais il est impossible de l'affirmer avant que le produit ne se soit fait jour à

l'extérieur en usant la paroi osseuse. Cette incertitude ne porte pas d'ailleurs grand préjudice au malade, car, si l'intensité des douleurs obligeait à intervenir, le même traitement, c'est-à-dire la trépanation, serait applicable aux deux cas.

Une *tumeur liquide irréductible* de la voûte crânienne est généralement un kyste séreux ou un kyste sébacé ramolli. Songez toujours à la possibilité d'une méningocèle irréductible lorsque le kyste occupe la ligne médiane ou le voisinage d'une suture, et ne négligez pas de demander au malade ou bien aux parents si la tumeur est congénitale.

i. *Tumeur gazeuse* ou *pneumatocèle du crâne*. — Denonvilliers, percutant un jour dans son service de la Charité une tumeur de la voûte du crâne, fut très surpris de la trouver sonore; elle contenait de l'air atmosphérique. Son interne Louis Thomas (de Tours) étudia ce fait curieux et en fit l'objet de sa thèse inaugurale en 1865. J'ai établi ailleurs (*Anat. top.*, p. 14, 7e édition) le mode de production de cette tumeur, qui constitue une curiosité clinique sur laquelle il est inutile d'insister plus longuement ici.

C. **Traitement des tumeurs du crâne**. — Il faut se garder de toucher au céphalématome et surtout à la méningo-encéphalocèle.

Le traitement des fongus de la dure-mère est palliatif ou curatif. Lorsqu'un champignon fongueux fournit une quantité considérable de sanie purulente et saigne abondamment, je crois le chirurgien autorisé à le sectionner au ras du crâne. Faut-il aller plus loin, agrandir l'ouverture du crâne par l'application successive de plusieurs couronnes de trépan et enlever la totalité du sarcome avec la dure-mère qui en est le point de départ? Cette pratique est évidemment plus rationnelle, mais aussi infiniment plus dangereuse. L'expérience des chirurgiens en général, et la mienne en particulier, sont nulles à cet égard, car cette affection est heureusement très rare. Il doit être surtout difficile d'apprécier à l'avance l'étendue qu'il faudra donner à la perte de substance. Toutefois cette opération est praticable, et je suis loin de la repousser d'emblée.

Le traitement des tumeurs vasculaires du crâne mérite d'attirer l'attention. Respectez soigneusement les tumeurs veineuses communiquant avec la circulation intra-crânienne et protégez-les à l'aide d'une douce compression.

Les angiomes, au contraire, nécessitent un traitement chirurgical. Lorsqu'on vous présentera un enfant atteint d'angiome simple, d'une de ces petites taches rouges appelées *nævi*, n'hésitez pas à conseiller tout de suite un traitement, si petite que soit la tache. Ces taches peuvent, il est vrai, rester stationnaires, mais elles sont aussi fréquemment le point de départ d'angiomes caverneux, de véritables tumeurs érectiles dont vous pourrez ainsi arrêter le développement. Si l'enfant n'est pas vacciné, on recommande de vacciner sur cette tache, mais ce procédé n'est pas certain. Celui que j'emploie d'habitude est si sûr, si simple et si inoffensif, que je le préfère à la vaccination. Il consiste à piquer la tache jusqu'à sa face profonde avec une pointe de thermo-cautère très fine chauffée au rouge sombre; on fait un nombre de piqûres en rapport avec la largeur de la tache de façon à détruire tout le tissu. On se servirait au besoin d'une aiguille à tricoter chauffée à la lampe à alcool.

La thérapeutique de l'angiome caverneux, ou tumeur érectile, est parfois entourée de sérieuses difficultés. On a proposé un grand nombre de traitements : c'est encore la cautérisation ignée interstitielle que je conseille, et à laquelle j'ai le plus souvent recours. Il faut cerner, en une ou plusieurs séances, la tumeur avec des pointes de feu introduites jusqu'au centre, tout autour de la base. à un centimètre environ d'intervalle l'une de l'autre. On en applique ensuite quelques-unes au centre, perpendiculairement à la surface. Ayez grand soin que le cautère ne soit porté qu'au rouge sombre, afin d'éviter tout écoulement de sang. On détruit ainsi une partie du tissu érectile, et la cicatrice qui résulte des brûlures étouffe le reste. Ce traitement m'a réussi dans la grande majorité des cas; il peut échouer cependant, si la tumeur offre un volume considérable, celui du poing, ou même d'une tête de fœtus. Voici ce que j'ai fait dans un cas semblable. Après avoir passé un certain nombre de broches de fer au-dessous de la tumeur en long et en large, je glissai par dessous une chaîne d'écraseur et pédiculisai la masse en serrant fortement la chaîne. Je coupai ensuite ce pédicule avec une anse de platine chauffée au galvano-cautère. Le malade ne perdit pas une goutte de sang.

Ce procédé de diérèse est précieux lorsque les sujets sont épuisés par des hémorrhagies antérieures, mais, s'ils sont suffisamment résistants pour perdre sans danger une certaine quantité de sang, on peut tout simplement enlever la tumeur au bistouri. Même dans ce cas, lorsque l'angiome n'est pas pédiculé, qu'il présente une large base renfermant de nombreux vaisseaux, je pense qu'il y a intérêt à pédiculiser la tumeur avant d'y porter le bistouri : les vaisseaux sont aplatis, donnent moins de sang; la section est plus rapide, la plaie moins large.

Les *anévrysmes vrais* des artères du crâne sont généralement de petit volume, et le meilleur traitement consiste à disséquer la poche sans l'ouvrir, et à l'enlever après avoir lié l'artère au-dessus et au-dessous.

Le traitement de l'anévrysme cirsoïde du crâne est l'un des plus difficiles de la chirurgie. Il semble tout naturel, *à priori*, de faire la ligature du tronc artériel principal, mais on échoue le plus souvent en raison du développement anormal des anastomoses. Bien des fois on a lié, sans résultat, la carotide primitive d'un et même des deux côtés : mauvaise ligature d'ailleurs, dans le cas particulier, à moins qu'il n'y ait une large communication de la faciale avec l'artère ophthalmique. C'est la carotide externe qu'il faut lier, car ce vaisseau commande le département artériel envahi. On a quelquefois réussi, mais le plus souvent échoué, en injectant du perchlorure de fer dans plusieurs petits segments d'artère préalablement isolés par la compression sur le crâne.

Lorsque l'anévrysme s'est étendu à une grande partie du crâne, à l'orbite, considérez-le comme au-dessus de nos ressources, abstenez-vous ; mais, s'il est limité et s'il compromet l'existence du malade ou la rend insupportable, je pense que la meilleur pratique est celle-ci : commencez par lier l'artère carotide externe, disséquez ensuite l'anévrysme à la surface du crâne et enlevez-le.

L'anévrysme artérioso-veineux peut ne nécessiter aucun traitement, quand il n'y a pas de sac intermédiaire à la veine et à l'artère, ce qui est la règle à la tempe. Si, pour une raison quelconque : hémorrhagies, douleurs, etc,, une intervention active est jugée nécessaire, voici ce que je conseille : découvrir l'artère et la veine au niveau de leur communication et lier les deux vaisseaux au-dessus et au-dessous. Si de grosses collatérales apparaissent dans le voisinage de l'orifice, en faire également la ligature.

Toutes les autres tumeurs solides du crâne peuvent être enlevées au bistouri. Je ferai une exception pour les kystes sébacés d'un certain volume, auxquels la pâte de Vienne me paraît mieux convenir. Appliquez à la surface de la tumeur une couche linéaire de pâte de Vienne pendant un quart d'heure, et recouvrez l'eschare d'une plaque de diachylon. Cinq ou six jours après, lorsque l'eschare commence à se détacher, fendez-la avec des ciseaux, et enlevez la poche par simple traction avec une pince, ou en opérant le décollement avec une spatule.

La contention est le seul traitement applicable à la pneumatocèle du crâne; il n'y aurait aucun inconvénient à faire une évacuation du gaz avec l'aspirateur, mais il se reproduira fatalement.

Il existe un vice de conformation du crâne, l'*hydrocéphalie*, constitué par une hydropisie intra-ventriculaire. L'hydrocéphalie peut être très légère, distendre modérément la voûte crânienne, le front surtout, et guérir spontanément. Mais elle peut atteindre des proportions énormes, et l'on voit alors une voûte du crâne, deux fois plus volumineuse quelquefois que celle d'un adulte, surplomber à la manière d'un immense chapiteau une petite face d'enfant. Dans ces cas, quelques chirurgiens, Malgaigne entre autres, ont essayé d'intervenir par la ponction et la compression de la cavité crânienne, mais sans résultats favorables. Cependant, en présence d'une affection qui ne peut guérir, qui condamne le malade à une sorte de vie végétative, on est autorisé, ce me semble, à faire de nouveaux efforts pour arriver sinon à le guérir complètement, du moins à améliorer son état. La ponction ne pourra être tentée que dans les premiers temps de la vie, alors que le crâne est mou et encore susceptible de subir un mouvement de retrait. Si la voûte crânienne est ossifiée, aucune intervention chirurgicale ne sera rationnelle, puisque la ponction produirait un vide que rien ne saurait combler, si ce n'est un nouvel épanchement.

Un autre vice de conformation du crâne, en quelque sorte opposé au précédent, en apparence du moins, c'est la *microcéphalie*. Le cerveau est-il alors frappé d'un arrêt de développement (Cruveilhier, Broca) ou bien la masse cérébrale est-elle entravée dans son évolution par une synostose prématurée des os du crâne (Virchow)? Cette question, qui est restée jusqu'à nos jours dans

une voie purement théorique, paraît devoir entrer dans la pratique grâce à MM. Guéniot et Lannelongue.

En novembre 1889, M. Guéniot, présentant à l'Académie de médecine un enfant microcéphale dont les fontanelles et les sutures paraissaient oblitérées, demandait à ses collègues s'il n'était pas possible de concevoir une opération libératrice qui permettrait à l'encéphale de prendre au moins en partie son expansion naturelle.

En juin 1890, M. Lannelongue présentait à l'Académie des sciences un enfant microcéphale auquel il avait pratiqué la crâniectomie avec un résultat des plus encourageants.

L'opération consiste à enlever sur la paroi latérale du crâne, dans le sens antéro-postérieur, une bandelette de tissu osseux d'une longueur variable (10, 12, 15 centimètres) et large de 5 à 6 millimètres. L'avenir seul nous permettra de porter un jugement sur cette intéressante opération, qui doit être dans tous les cas à peu près inoffensive.

DEUXIÈME PARTIE

AFFECTIONS CHIRURGICALES DE LA FACE

J'étudierai successivement : les maladies de l'appareil auditif: de l'appareil de la vision ; de l'appareil de l'olfaction ; les maladies de la bouche et de ses dépendances.

CHAPITRE PREMIER

AFFECTIONS CHIRURGICALES DE L'APPAREIL AUDITIF

Le sens de l'ouïe se compose des parties suivantes :

1° Un appareil de transmission qui comprend : l'oreille externe; la membrane du tympan; la trompe d'Eustache, et l'oreille moyenne ;

2° Un appareil de réception ou oreille interne;

3° Un appareil de perception ou centre moteur de l'ouïe.

Je ne serai pas contredit, si j'affirme que les maladies de l'oreille sont très peu connues, pour ne pas dire ignorées, de la très grande majorité des praticiens, et cependant que de services ceux-ci ne rendraient-ils pas, s'ils en possédaient des notions même élémentaires ! Dans cette vaste étude des affections de l'appareil auditif on rencontre des points difficiles, obscurs, encore à l'étude, négligeables en quelque sorte dans la pratique générale ; mais il en existe un grand nombre d'autres, faciles, bien connus, extrêmement fréquents, et dont la connaissance est aussi utile au médecin que celle de la fièvre typhoïde ou des fractures de jambe : c'est à ces derniers que je donnerai toute

mon attention. Je m'efforcerai d'en présenter une description clinique complète et aussi concise que possible.

Mais, avant d'entrer dans le détail des maladies de l'oreille, je crois utile d'indiquer la méthode qu'il convient d'employer dans

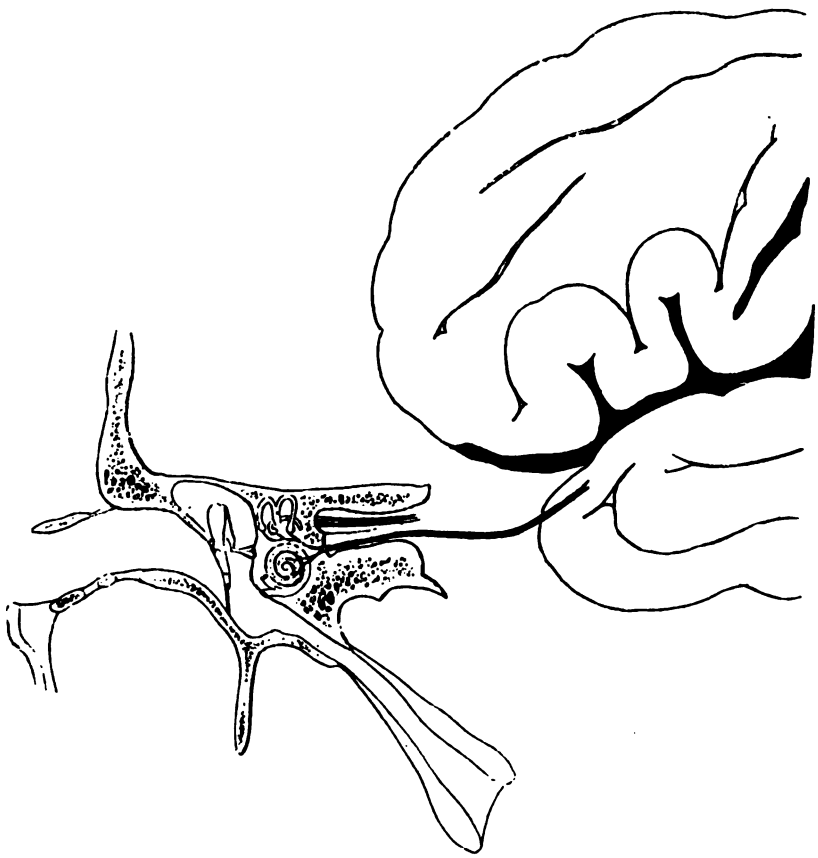

Fig. 5. — Figure représentant l'ensemble de l'appareil auditif (*schéma*).

l'examen de ces affections et la marche qu'il faut suivre dans l'interrogatoire des malades pour arriver le plus rapidement et le plus sûrement possible au diagnostic. Ce chapitre général servira de préface à notre étude.

De la méthode à suivre dans l'examen des malades atteints d'une affection de l'appareil auditif. — Les deux premières questions à poser au malade sont les suivantes :

Existe-t-il de la douleur? Existe-t-il de l'écoulement par l'oreille?

Suivant que la réponse sera négative ou affirmative, vous ferez immédiatement le départ entre les deux grandes classes de maladies des oreilles : maladies non inflammatoires, maladies inflammatoires, et le champ de votre examen sera déjà singulièrement restreint.

Supposons que le malade a répondu : Je ne souffre pas et n'ai jamais souffert; je n'ai pas et n'ai jamais eu d'écoulement par l'oreille.

Éliminez sur-le-champ toutes les otites et considérez que votre malade est très probablement atteint de l'une des quatre affections suivantes : une obstruction du conduit auditif externe, une obstruction de la trompe d'Eustache, un catarrhe sec, une sclérose de la caisse du tympan.

La surdité est-elle survenue brusquement ou bien s'est-elle développée lentement, progressivement?

Si la surdité est apparue rapidement, éliminez la sclérose et le catarrhe sec de la caisse, dans lesquels la marche des accidents est extrêmement lente. Songez à ces affections dans le cas contraire.

La surdité est apparue rapidement, quelquefois soudainement : c'est donc à la trompe ou au conduit auditif externe que vous avez affaire. Lequel des deux organes est malade? Adressez alors cette autre question :

La surdité est-elle continue ou présente-t-elle des intermittences très nettes?

Si la surdité est intermittente, vous êtes très probablement en présence d'une obstruction de la trompe d'Eustache.

Ainsi donc, à l'aide de ces trois questions, vous avez déjà fait un grand pas dans la voie du diagnostic. Vous n'avez acquis que des présomptions sans doute, mais elles suffisent pour diriger vos recherches vers un but déterminé, et vous êtes en mesure de procéder utilement à l'exploration directe de l'oreille.

Le malade a répondu à votre première question : Je souffre, ou j'ai souffert de l'oreille; je suis atteint ou j'ai été atteint d'écoulement. Vous êtes donc en présence d'une affection inflammatoire.

Je suppose qu'au moment de votre examen il existe de la douleur sans écoulement.

Sachez si la douleur est de date récente ou de date ancienne.

Si elle est ancienne, vous êtes en présence d'une inflammation chronique probablement à répétition ; si elle est récente, il s'agit sans doute d'une inflammation aiguë qui emprunte son caractère principal à l'intensité de la douleur. Déterminez alors son point de départ : Est-ce la caisse, la membrane du tympan ou le conduit auditif externe ?

Le malade est atteint d'écoulement d'oreille.

L'écoulement est-il de date ancienne ou bien de date récente?

Si l'écoulement est ancien, vous avez affaire à une otite chronique, à une otorrhée.

Cette otorrhée sera liée à une otite externe, à une myringite ou à une otite moyenne chroniques, et vous devrez recourir à l'examen direct pour vérifier ces trois hypothèses.

Si l'écoulement est récent, demandez s'il a été précédé de violentes douleurs d'oreille ou bien s'il s'est établi avec peu ou pas de douleurs.

Si les douleurs ont atteint une violence extrême, vous serez probablement en présence d'une otite moyenne aiguë avec perforation du tympan : cependant une otite externe et une myringite aiguës pourraient être en cause, ce que l'examen direct vous démontrera.

Si l'écoulement s'est établi avec peu ou pas de douleurs, vous avez sans doute affaire à une otite moyenne tuberculeuse avec perforation du tympan.

Le malade n'a pas été atteint d'affection inflammatoire des oreilles, il n'en présente pas de traces. Vous avez, après un examen complet, constaté l'intégrité du conduit auditif externe, de la trompe et de la caisse ; vous vous êtes surtout bien assuré que ni cette dernière ni ses dépendances ne sont affectées. Vous en devez conclure que l'appareil de transmission des ondes sonores n'est pas en cause et qu'il s'agit d'une surdité d'origine nerveuse dont la cause est probablement dans le labyrinthe. C'est donc par exclusion que vous devrez légitimement conclure au diagnostic de *surdité nerveuse*.

1° MALADIES DE L'APPAREIL DE TRANSMISSION DES ONDES SONORES

A. **Maladies de l'oreille externe.** — L'oreille externe comprend deux parties ; le pavillon et le conduit auditif.

Maladies du pavillon de l'oreille.

Le pavillon de l'oreille est assez fréquemment atteint de plaies et surtout de plaies contuses, soit à la suite d'une chute, soit plus souvent dans une rixe. Ce sont alors ordinairement des morsures, et j'ai vu plusieurs fois dans ce cas le pavillon complètement détaché. Ces plaies ne présentent rien de spécial. Il convient de les réunir quand on le peut, en se rappelant que la structure cartilagineuse de l'organe fait souvent manquer la réunion.

Les brûlures du pavillon de l'oreille sont également fréquentes ; une seule précaution spéciale est alors indiquée : c'est de s'opposer à l'oblitération du conduit auditif, laquelle s'opérera souvent malgré tous vos efforts.

A la suite d'un traumatisme, et même sans traumatisme, on voit quelquefois apparaître sur le pavillon de l'oreille une tumeur qui contient de la sérosité sanguinolente et que l'on appelle *hématome* de l'oreille. Elle est plus commune chez les aliénés. Les parois de la poche n'ont pas de tendance à se rapprocher, ce qui rend la guérison plus difficile. Il en est de même d'ailleurs des abcès de la région : aussi la ponction simple ne suffit-elle pas en général ; le meilleur traitement de l'hématome consiste à fendre la tumeur dans toute sa hauteur et à obtenir le rapprochement des parois par suppuration.

Le pavillon de l'oreille peut être le siège de diverses tumeurs telles que fibrome, épithéliome, angiome, mais elles ne présentent rien de spécial à la région. Quelques-unes qui se sont développées au-dessous de l'oreille remontent et dédoublent en quelque sorte la peau du lobule. J'ai opéré plusieurs fois des kystes situés sur la face postérieure du pavillon, kystes sébacés affectant avec le lipome une grande ressemblance.

La peau du pavillon de l'oreille est fréquemment atteinte

d'eczéma qui occupe de préférence le sinus auriculo-mastoïdien. Conseillez alors des lavages à l'eau de goudron, la pommade au précipité rouge et l'usage de la liqueur de Fowler à l'intérieur.

Je signalerai, à côté de l'eczéma, l'ulcération et même la déchirure du lobule de l'oreille effectuées sur les femmes lymphatiques par les boucles d'oreilles. On perce à côté et le lobule se fend de nouveau, de telle sorte qu'il finit par ressembler à une fourchette à huîtres.

Vous obtiendrez facilement la guérison par l'avivement et la réunion immédiate : mais conseillez l'abstention de la boucle ou bien employez un artifice pour la suspendre.

Le pavillon de l'oreille est peut-être la partie du corps dont la forme varie le plus sur les différents sujets et aussi d'un côté à l'autre sur le même individu. Cette forme se transmet par hérédité d'une façon remarquable. J'ai fait depuis longtemps cette observation que, chez les sujets atteints de sclérose de la caisse, le pavillon était plat, mince, parcheminé et désourlé dans la grande majorité des cas. J'ai vu ces caractères n'exister que d'un côté, lorsqu'une seule oreille était affectée, et la même disposition se retrouver chez les enfants également atteints, ce qui prouve que la sclérose de la caisse est une maladie héréditaire.

Maladies du conduit auditif externe.

Le conduit auditif externe est exposé aux plaies et aux fractures. Il contient fréquemment des corps étrangers, est obstrué par des sécrétions anormales, et subit des inflammations de nature diverse.

a. *Traumatismes du conduit auditif externe.* — Le conduit auditif externe est très rarement affecté de traumatismes. Les plaies s'y observent à peine, si ce n'est celles qui sont faites par le malade lui-même en se nettoyant les oreilles, ou par le chirurgien pour rechercher ou extraire un corps étranger. Elles ne présentent d'ailleurs aucune importance par elles-mêmes.

Les fractures des parois méritent plus d'attention, et cependant elles sont aussi fort rares. C'est une chute sur le menton qui les produit le plus souvent par suite de la pression qu'exerce le condyle de la mâchoire sur la paroi antérieure du conduit auditif. Celle-ci peut être défoncée, à ce point que le condyle vienne se

placer dans le conduit, ainsi que l'a observé M. Baudrimont sur un sujet édenté, circonstance qui paraît favorable à la production de cet accident.

Le côté clinique intéressant de ces fractures, c'est qu'elles s'accompagnent d'un écoulement de sang par l'oreille et que, si le malade a été atteint en même temps d'un certain degré de commotion cérébrale, on peut songer un instant à une fracture de la base du crâne et spécialement du rocher ; mais l'erreur, qui n'est d'ailleurs en rien préjudiciable au malade, ne saurait être de longue durée : dans la fracture limitée au conduit auditif, les symptômes généraux s'améliorent rapidement, tandis que les symptômes locaux s'accusent davantage ; le malade ressent une vive douleur à la pression au niveau du conduit auditif et surtout pendant les mouvements de mastication. Il pourra même alors percevoir de la crépitation.

Rien de spécial à noter pour le traitement.

b. *Corps étrangers du conduit auditif externe.* — L'histoire des corps étrangers du conduit auditif externe est des plus intéressantes et aussi des plus instructives pour le praticien. Que d'erreurs graves ne sont-elles pas commises journellement à ce sujet ! Combien de malades ont perdu l'ouïe, il faut bien le reconnaître, par suite de manœuvres mal dirigées ! La mort en a même été parfois la conséquence. Sachez bien d'abord que la présence d'un corps étranger dans l'oreille, à moins de circonstances spéciales, n'est pas dangereuse par elle-même ; qu'un corps étranger peut y séjourner pendant de longues années, toute la vie même, sans provoquer d'accidents ; que l'extraction n'est pas une opération d'urgence qu'il faille pratiquer sans retard, si votre diagnostic n'est pas très exact et si vous n'êtes pas suffisamment outillé. Résistez donc à l'impatience des parents qui sont toujours inquiets, rassurez-les sur l'avenir de leur enfant, car ce seront souvent des enfants qui vous seront présentés, et n'agissez que méthodiquement et en quelque sorte à coup sûr. Rappelez-vous que les manœuvres d'extraction ont produit plus d'accidents peut-être que les corps étrangers eux-mêmes. En conséquence, n'opérez pas à l'aveugle, au hasard, dans le conduit auditif, et, si vous ne voyez pas exactement ce que vous faites, abstenez-vous.

Lorsqu'un sujet se présente à votre examen avec un corps

étranger de l'oreille, vous avez deux choses à faire : 1° reconnaître le corps ; 2° l'enlever.

1° *Reconnaître le corps étranger.* — Pour reconnaître la présence d'un corps étranger de l'oreille, utilisez trois modes d'examen : l'éclairage du conduit à la lumière directe, l'éclairage à la lumière réfléchie, l'introduction d'un stylet.

Commencez par exposer l'oreille à la lumière directe, vous apercevrez parfois le corps s'il est volumineux et surtout s'il occupe la portion cartilagineuse du conduit. C'est ordinairement, en effet, la situation qu'il affecte avant toute exploration, et les parents racontent, ce qui est pour vous un renseignement précieux, qu'ils l'ont très nettement aperçu, mais qu'en cherchant à l'extraire ils l'ont enfoncé plus avant; on ne le voit plus. Gardez-vous alors de prendre un stylet, une pince, un crochet quelconque, pour aller à sa recherche, car il y a de grandes chances pour que vous l'enfonciez davantage, pour que vous déchiriez le conduit ou la membrane du tympan.

Il faut alors procéder à l'examen avec la lumière réfléchie : un ciel couvert de nuages blancs ou un mur blanc fournissent une très bonne lumière ; sinon, servez-vous d'une lampe; introduisez dans l'oreille un spéculum de volume convenable, et projetez la lumière dans son intérieur avec le miroir de Trœltsch, comme on le fait d'ailleurs pour l'examen du tympan. Vous pourrez alors voir le corps étranger, en constater la couleur, la forme, le volume, le siège précis. Si quelques doutes restent dans votre esprit sur sa consistance, par exemple, armez-vous du miroir frontal et, pendant que de la main gauche vous immobilisez le spéculum, introduisez un stylet de la main droite et explorez, mais sans perdre de vue l'extrémité de l'instrument, de façon à ne produire aucun désordre. Ne prenez pas le promontoire pour un corps étranger, ce qui est arrivé plus d'une fois.

Malgré cette recherche minutieuse, vous pourrez ne pas voir le corps étranger, et cela pour plusieurs raisons : il est possible qu'il soit masqué par des caillots sanguins ou par un gonflement inflammatoire des parois du conduit; s'il est très petit, comme un grain de plomb, je suppose, il peut être caché dans le sinus que forme la rencontre de la paroi intérieure du conduit auditif avec la membrane du tympan; à la suite de manœuvres mauvaises, le corps étranger peut avoir été repoussé dans la caisse, à

travers une déchirure du tympan (1); enfin, dans certains cas, il n'y a pas de corps étranger. Les exemples ne sont pas très rares de malades s'imaginant avoir dans l'oreille un insecte quelconque qui s'y est engagé spontanément, ou qu'une main ennemie a introduit pendant le sommeil : aucun raisonnement ne peut les convaincre. Il y a quelques années, à Beaujon, après m'être bien fait décrire l'insecte qui devait exister au fond du conduit, je m'en procurai un semblable pour la séance suivante, et, après un simulacre d'extraction, je montrai le corps étranger à la malade qui s'en retourna triomphante.

2° *Enlever le corps étranger.* — Le mode d'extraction varie nécessairement suivant la nature, la forme et le siège du corps étranger. La méthode rationnelle est celle qui consiste à l'extraire avec une pince, quand on le voit nettement, soit à la lumière directe, soit à la lumière réfléchie : ainsi un épi, une glume de graminée, un morceau de papier, etc., seront facilement saisis. Mais, lorsque le corps est situé profondément, lorsqu'il est arrondi, glissant, comme un caillou, un noyau de cerise, une tête de poupée, etc., etc., lorsqu'il est fragile, comme une perle de verre, et ces cas sont de beaucoup les plus communs, il est ordinairement impossible, il peut même être dangereux de le saisir avec une pince, car on s'expose à le briser. Il faut alors recourir à l'injection forcée, avec une seringue à hydrocèle, que tous les médecins ont sous la main, moyen extrêmement précieux qui

(1) M. X..., ingénieur très distingué à Paris, avait l'habitude, tout en travaillant, de se gratter l'intérieur de l'oreille avec l'extrémité de son porte-plume terminé par une petite boule d'acier. Un jour cette boule se détacha et resta dans le conduit. Il se rendit chez un praticien que lui avait fait connaître la quatrième page des journaux, et la consultation eut pour résultat une douleur violente, un écoulement de sang abondant, la déchirure du tympan et l'introduction de la boule d'acier dans la caisse. Il vint me consulter quelques jours après en maudissant le maladroit, et je pus constater seulement les traces de la déchirure qui était cicatrisée. Il n'y avait rien à faire, d'autant plus que le malade était modérément gêné. Quelques semaines plus tard, des bourdonnements terribles survinrent et M. X... s'empressa de retourner chez le praticien dont il avait lieu d'être si satisfait et qui cette fois lui fit derrière l'oreille une sérieuse application de pointes de feu avec une tringle à rideau de son cabinet. Le malade vint ensuite me revoir. Je ne trouvai rien d'anormal à l'examen otoscopique. Je conseillai des douches d'air pour essayer de déplacer le corps étranger, qui occupait évidemment la rigole que forme la paroi inférieure de la caisse. Il fut convenu que, si les bourdonnements continuaient au point de troubler le repos, d'empêcher tout travail, je tenterais l'extraction du corps étranger. Quelques jours après, les journaux annonçaient que M. X... s'était suicidé.

réussit dans la très grande majorité des cas. Pour peu qu'il y ait d'espace entre le corps étranger et la paroi du conduit, le liquide s'y insinue, s'accumule par derrière et l'entraîne avec lui. Ce moyen agit à la manière des instruments recourbés en crochets et qui, introduits par derrière le corps étranger, en suivant une des parois du conduit, de préférence la paroi supérieure, l'attirent d'arrière en avant; mais il est plus efficace, plus facile et beaucoup moins douloureux.

Pour que l'injection réussisse, il faut donc qu'il y ait un certain vide entre le corps étranger et la paroi, mais ce vide n'existe pas toujours; un corps dur, par exemple, peut avoir par hasard exactement la forme du conduit : ou bien les parties molles sont tuméfiées et s'appliquent hermétiquement à sa surface, ce qui est commun quand on intervient de seconde main; ou bien c'est un corps susceptible de se gonfler, comme un haricot. Dans ces diverses circonstances, l'injection échoue, et le cas n'est pas sans présenter parfois de sérieuses difficultés. Je donne alors du chloroforme et, éclairant de mon mieux le conduit avec le miroir frontal, j'essaye de saisir le corps avec des pinces à griffes ou des crochets, de le dégager par un mouvement de levier, le tout très doucement, et, si je ne réussis pas, j'attends. Le corps peut sortir de lui-même plus tard, soit que la suppuration le mobilise, soit qu'il se désagrège.

Bien que l'injection ne soit pas douloureuse, comme il s'agit très souvent d'enfants, on peut éprouver beaucoup de peine à les maintenir, et on administre du chloroforme. Je me défie alors des injections forcées, la projection du liquide sur le tympan étant capable par elle-même de provoquer une syncope : je me contente d'un simple lavage.

Je n'ai parlé jusqu'ici que des corps étrangers inertes, mais il peut s'introduire dans l'oreille des corps étrangers vivants : mouches, perce-oreilles, etc., etc., accident qui serait beaucoup plus commun sans l'amertume de la sécrétion cérumineuse, dont, à mon avis, une petite quantité est nécessaire dans le conduit auditif; c'est une des raisons multiples pour lesquelles je donne toujours le conseil de ne pas se *curer* les oreilles sous prétexte de propreté. Il suffit de nettoyer la partie accessible au doigt.

Une injection d'huile, un petit bourdonnet enduit de colle, la fumée de tabac, seront employés d'abord pour l'extraction des

corps étrangers vivants. On aurait recours, si besoin était, aux moyens précédemment indiqués pour les corps inertes.

Une dernière variété de corps étrangers est constituée par une substance que le malade s'est introduite lui-même et dont il ignore la présence : il s'agit en général d'une boulette de coton. Refoulée peu à peu vers le fond du conduit, cette boulette finit par s'appliquer directement sur le tympan et produit une surdité complète. Le diagnostic doit être établi avec le miroir frontal, à l'aide de la lumière réfléchie, qui seule éclaire le fond du conduit. Il convient d'extraire le coton avec une pince à griffes, car l'injection ne fait le plus souvent que l'appliquer davantage sur la membrane du tympan. On pourrait confondre cette variété de corps étrangers avec les bouchons de cérumen, dont je m'occuperai plus loin, et auxquels, d'ailleurs, ils ressemblent beaucoup en raison de la couche de cérumen qui les recouvre d'ordinaire.

Je suppose que, pour une raison quelconque, vous n'avez pu extraire le corps étranger de l'oreille : que va-t-il advenir, et quelle conduite tiendrez-vous? J'ai déjà dit qu'il ne survenait en général aucun accident sérieux et qu'il convenait d'attendre; mais il n'en est pas toujours ainsi, et vous pourrez avoir la main forcée. Le corps étranger est susceptible de déterminer une inflammation violente du conduit auditif, de la caisse, et d'entraîner les accidents propres à ces affections : méningites, abcès du cerveau, etc., il peut provoquer une toux opiniâtre, rebelle à tout traitement, en raison de l'irritation du filet du pneumogastrique qui se rend à la peau du conduit auditif; on a vu survenir des convulsions, de l'épilepsie : il faut donc agir. La seule opération rationnelle dans ce cas consiste à détacher complètement le pavillon de l'oreille en haut et en arrière, ainsi que la portion cartilagineuse du conduit auditif. On aura de la sorte des chances d'arriver sur le corps étranger et de l'extraire. Il faudrait, au besoin, introduire une petite curette dans la caisse, afin d'explorer la rigole qui en constitue le plancher.

c. *Obstruction du conduit auditif externe par les bouchons cérumineux.* — Cette affection est très commune, et j'estime que bien des malheureux sont sourds parce que les médecins ignorent les notions si simples que je vais exposer.

Ces bouchons sont produits par l'accumulation dans l'oreille d'une quantité anormale de matière cérumineuse.

On serait tenté de croire que l'accumulation se faisant lentement, peu à peu, la surdité doit suivre la même marche, c'est-à-dire se développer graduellement, mais il n'en est rien. La surdité apparaît brusquement, sans cause appréciable, et c'est une des raisons pour lesquelles cette affection est si souvent méconnue : on ne peut croire, en effet, qu'un bouchon de cérumen se soit produit instantanément de façon à obstruer le conduit auditif.

Ce n'est pas non plus ainsi que les choses se passent : le cérumen s'accumule peu à peu, se durcit, mais pendant longtemps il reste un pertuis suffisant pour laisser pénétrer les ondes sonores, et le malade présente une acuité auditive à peu près normale jusqu'au jour où le bouchon, se déplaçant, tombe sur la membrane du tympan et détermine une dysécée complète.

Il ne faudrait pas croire que cette affection est due à un défaut de propreté, car elle est aussi fréquente dans la classe aisée que dans la classe ouvrière, où l'on prend généralement des soins moins minutieux du corps. La plupart même des sujets atteints de cette affection font remarquer qu'ils soignaient leurs oreilles beaucoup plus qu'on ne le fait d'habitude.

Pourquoi le cérumen s'amasse-t-il chez certains sujets et ne sort-il pas au fur et à mesure de sa production? Je n'en sais rien. Il en faut probablement chercher la cause dans la qualité du produit, qui est plus visqueux et plus adhésif, car la plupart des malades ne présentent pas la moindre affection de l'oreille : je fais exception toutefois pour ceux qui sont atteints d'eczéma, ce dont je parlerai dans un instant.

Comme je l'ai dit pour les corps étrangers, il faut d'abord reconnaître le bouchon cérumineux, et ensuite l'enlever.

Rappelez-vous qu'un sujet atteint de surdité subite, sans avoir jamais présenté de douleurs ni d'écoulement d'oreille, est très probablement affecté d'une obstruction du conduit auditif externe, surtout si la surdité est continue, et sachez que la cause des obstructions est, dans la grande majorité des cas, un bouchon cérumineux. Après un premier interrogatoire, explorez avec le diapason et appliquez cet instrument sur le front. Si les ondes sonores ne sont perçues que du côté affecté et si la perception est très nette, très forte, c'est encore une présomption en faveur de

l'obstruction du conduit auditif (1). L'obstruction de la trompe d'Eustache, l'épaississement du tympan, donnent lieu, il est vrai, à la production du même phénomène, mais il est alors moins accusé. Le diagnostic définitif ne s'établira toutefois que par l'examen de l'oreille. Chez certains sujets le conduit est tellement large, ou le bouchon si gros, qu'on aperçoit ce dernier même à la lumière directe, pour peu que l'on ouvre l'oreille. Mais il n'en est pas toujours ainsi : le bouchon est parfois petit, profond, et, si avec cela le conduit auditif est sinueux et étroit, on ne voit, à l'éclairage direct, qu'une oreille normale, autre source d'erreur dans le diagnostic de cette affection.

Introduisez donc un spéculum et projetez dans son intérieur, avec un miroir, la lumière d'une lampe. Au lieu de la membrane du tympan, vous apercevrez un corps généralement brillant, de couleur sombre, rappelant souvent celle du bitume, quelquefois celle de la confiture de prune ou d'abricot. Si le conduit est très contourné, attendez-vous à une certaine difficulté pour voir le corps étranger, ce qui peut encore induire en erreur un praticien non suffisamment exercé.

Quelques malades n'éprouvent du fait de la présence du bouchon de cérumen que de la surdité, surdité complète, en ce sens qu'ils n'entendent pas la montre, si rapprochée qu'elle soit de l'oreille, mais ils doivent toujours l'entendre au contact. S'ils n'entendent pas la montre au contact, c'est qu'il existe en même temps une autre lésion du côté du tympan, de la caisse, ou même des centres nerveux, et le pronostic s'en trouve notablement aggravé. Ne promettez pas d'avance le retour complet de l'ouïe dans ces conditions. Il ne faut pas toutefois attacher sous ce rapport une grande importance à la date de la surdité. J'ai vu des malades complètement sourds depuis dix ans et plus, recou-

(1) Le phénomène consistant à n'entendre le diapason que du côté de l'oreille sourde, ce qui surprend toujours considérablement les malades, s'explique très aisément de la façon suivante : les ondes sonores provenant de la vibration du diapason cheminent à travers les os du crâne et se condensent dans la caisse du tympan. Une partie de ces ondes impressionne le nerf auditif, mais une autre partie s'écoule par le conduit auditif externe et par la trompe d'Eustache. Donc tout ce qui fait obstacle à cet écoulement au dehors augmente la propagation au dedans, et le bruit est tellement fort qu'il masque celui perçu par l'oreille saine. Faites sur vous-même l'expérience suivante : appliquez le diapason sur votre front, les ondes sonores se répartiront uniformément des deux côtés du crâne, si vos oreilles sont saines ; bouchez l'une d'elles avec le doigt, vous n'entendrez plus que de celle-là.

vrer l'intégrité de l'audition (1) : il y a cependant un intérêt évident à les débarrasser le plus tôt possible.

D'autres malades ne sont pas atteints seulement de surdité : quelques-uns accusent non de la vraie douleur, mais une sensation de plénitude très pénible dans l'oreille, un retentissement très désagréable de leur propre voix. Suivant que le bouchon déprime plus ou moins le tympan, il survient des bourdonnements variables en intensité, quelquefois violents, insupportables. La compression indirecte sur le liquide du labyrinthe peut être telle que les malades sont en proie à des étourdissements, à du vertige, comme dans la maladie de Ménière. C'est encore là une source d'erreur de diagnostic très préjudiciable. Un jeune homme se trouvant dans ces conditions, au point qu'il lui était arrivé de tomber sur la voie publique, était traité pour un vertige stomacal par un de nos confrères les plus distingués.

La méthode, l'unique méthode de traitement de l'obstruction par bouchon cérumineux, est l'injection dans l'oreille. Les injections sont si généralement conseillées par les médecins, et même si souvent pratiquées d'autorité par les malades lorsqu'il s'agit d'une affection quelconque de l'oreille, qu'on peut se demander pourquoi tant de malades conservent leur infirmité : c'est que les injections sont mal faites. Il faut savoir d'ailleurs que l'injection, cette panacée conseillée à tort et à travers, doit être employée avec discernement, car il existe des maladies de l'oreille où elle est fort nuisible; dans l'obstruction de la trompe d'Eustache, dans l'otite sèche, par exemple, l'injection augmente les accidents en allant justement à l'encontre du but à atteindre. Revenons aux bouchons de cérumen. Le médecin se contente en général de dire aux malades : « Faites des injections dans l'oreille, » et la prescription est exécutée tant bien que mal, avec la petite seringue de verre habituelle, ou tout au plus avec un irrigateur, et par des personnes incompétentes. Or sachez que, pour débarrasser votre malade, l'injection doit être faite avec

(1) Un ouvrier, sourd depuis dix ans, vint me trouver à l'hôpital Lariboisière. Il avait un bouchon de cérumen dans chacune des oreilles. Débarrassé aussitôt, il recouvra l'ouïe, mais, au lieu d'être joyeuse, sa physionomie exprima d'abord un profond chagrin. « En voyant, dit-il, combien il était facile de me guérir, je regrette amèrement d'avoir depuis dix ans dépensé tout le fruit de mon travail en visites de médecin et en drogues de toute espèce. » Je rapporte ce fait non comme un exemple rare, mais seulement pour engager mes confrères à s'occuper des maladies de l'oreille, en leur montrant les services qu'ils peuvent rendre.

une très grande puissance, et qu'un adulte doit y déployer toute sa force. On se sert même parfois d'appareils spéciaux jouissant d'une pression considérable. Voici comment il faut la pratiquer, et la pratiquer vous-même.

L'oreille du malade étant exposée à la lumière, faites porter par un aide le tragus en avant, le pavillon en haut et en arrière. Servez-vous d'une seringue à hydrocèle, à moins que vous n'en ayez une plus forte, dont le jet soit fin; remplissez-la d'eau tiède. Approchez-en l'extrémité à quelques centimètres de l'oreille et, prenant un point d'appui sur votre poitrine, poussez de toutes vos forces dans l'axe du conduit, sans vous préoccuper de suivre une paroi plutôt que l'autre.

Quelquefois le malade éprouve un peu d'étourdissement, une tendance à la syncope, mais c'est tout. Il est bien rare qu'une seule injection réussisse à débarrasser le conduit, et il convient d'en faire quatre ou cinq de suite. Si, au bout de ce temps, vous n'obtenez aucun résultat, remettez l'extraction à quelques jours, et, pendant ce temps, ordonnez au malade de prendre matin et soir un bain d'oreilles pendant dix minutes avec de l'eau de savon tiède, de façon à ramollir le cérumen, et il est très probable que vous obtiendrez un résultat complet aux premières injections.

Inspectez alors le tympan que vous verrez nettement, et en général fortement injecté. Faites porter ensuite dans le conduit, pendant vingt-quatre heures, une boulette de coton, pour éviter le contact direct de l'air extérieur sur une membrane depuis longtemps recouverte, et aussi pour diminuer l'intensité du bruit, car il y a quelquefois de l'hyperacousie momentanée : une malade, sourde depuis plus de quinze ans à ne pas entendre un seul bruit dans Paris, fut, tout de suite après sa délivrance, péniblement impressionnée par le chant d'un oiseau.

d. *Obstruction du conduit auditif par les bouchons épidermiques.* — Au lieu d'un corps brunâtre, il se peut faire que vous découvriez au fond du conduit auditif un corps blanchâtre. Il est composé d'une masse de cellules épidermiques, intimement accolée aux parois du conduit et à la membrane du tympan, et qui joue un rôle identique à celui des bouchons de cérumen. Cette sécrétion anormale est ordinairement liée à une irritation chronique du conduit et de la membrane du tympan. On y

a parfois trouvé un parasite du genre *Aspergillus* (Wreden).

L'extraction est ordinairement très difficile et ne peut être effectuée à l'aide des injections. Il convient de rapprocher de ces faits ceux dans lesquels existe un amas de cérumen dans un conduit auditif eczémateux. L'adhérence est telle que l'injection est impuissante et doit être remplacée par l'usage de pinces à griffes.

C'est ici le moment de dire en quoi consiste l'eczéma de l'oreille.

Eczéma du conduit auditif. — Cette affection est loin d'être rare et se rencontre souvent en même temps que l'eczéma du pavillon. Très facile à reconnaître, elle est caractérisée par un épaississement de la peau du conduit, la production de croûtes à sa surface et la desquamation de la couche épidermique. Ces lésions sont parfois très légères, mais elles peuvent être assez prononcées pour oblitérer complètement le conduit et déterminer la surdité de ce côté. Dans ce cas les parois se touchent, la peau est rouge et forme des bourrelets à l'entrée de l'oreille; il existe un suintement plus ou moins abondant. L'eczéma peut être profond, occuper la région de la membrane du tympan et donner naissance à une variété de myringite.

Les malades n'accusent pas de douleur proprement dite, mais une démangeaison constante qui les porte à se gratter et atteint parfois un degré insupportable, surtout chez les femmes nerveuses. Il existe des troubles de l'audition quand le tympan est en même temps affecté.

Voici le traitement que j'emploie d'habitude et qui réussit en général rapidement :

Laver l'oreille, quand le liquide y peut pénétrer, avec de l'eau de goudron (une cuillerée à soupe de goudron Guyot dans un irrigateur); après ce lavage toucher les parois du conduit avec un pinceau enduit d'une pommade au précipité rouge; administrer à l'intérieur la liqueur de Fowler. Si les parois du conduit sont au contact, il est toujours possible de faire pénétrer entre elles jusqu'au tympan une petite tente d'ouate enduite de pommade. Arrivée sur la membrane, la tente, enroulée autour d'une pince de façon que son extrémité soit mobile, se replie sans causer d'accident. Ce pansement, avec quelques variantes, suivant les cas, dans le choix et la dose du médicament, m'a toujours paru efficace, à condition d'être bien fait.

Il ne faudrait pas confondre avec l'eczéma les *plaques muqueuses* que l'on observe, très rarement il est vrai, à l'entrée du conduit auditif. Il suffit d'ailleurs d'y songer pour éviter l'erreur. Ces plaques présentent les mêmes caractères que dans les autres régions, si ce n'est qu'elles m'ont paru plus douloureuses.

Inflammation du conduit auditif externe.

On observe dans le conduit auditif deux ordres d'affections inflammatoires distinctes : les unes sont partielles et n'ont de spécial que la région qu'elles occupent : ce sont les furoncles, les abcès sous-cutanés développés dans les glandes cérumineuses; les autres sont totales, c'est-à-dire étendues à toute la longueur du conduit ou du moins à l'une de ses parois : ce sont les otites proprement dites.

Furoncles et abcès sous-cutanés du conduit auditif externe. — Ils sont en général situés à l'entrée du conduit, dans le point où existent une couche de tissu conjonctif et des glandes. Les furoncles forment dans le canal une petite saillie acuminée et suivent la même marche que dans les autres régions. Ils n'occasionnent qu'une douleur plus vive en raison de la densité de la peau et de son exquise sensibilité. Ils ont pour siège anatomique les nombreuses glandes sébacées annexées aux poils qui protègent l'entrée de l'oreille. Les abcès des glandes cérumineuses font moins relief dans la cavité auriculaire, car ils sont situés un peu plus profondément.

Si l'on se rappelle que la partie postéro-supérieure du conduit est dépourvue de cartilage et que les glandes y sont accumulées en très grand nombre, on comprendra que cette variété d'abcès se développe de préférence en ce point, et que le pus vienne très souvent se faire jour, non dans la cavité du conduit, mais en arrière, au niveau du sinus auriculo-mastoïdien.

On les reconnait par l'examen direct de l'oreille, dans laquelle existe une saillie plus ou moins grande de la peau, en un point très limité. Au début, la couleur du tégument n'est pas sensiblement altérée, et la douleur déterminée en pressant avec un stylet sur le point soupçonné malade sera un des principaux éléments de diagnostic. La mastication, le bâillement, seront très pénibles, si l'affection occupe la paroi antérieure du conduit

Cette maladie occasionne parfois des douleurs très violentes qui pourraient faire craindre une véritable otite, mais la marche ne tardera pas à vous éclairer, et le doute n'aurait d'ailleurs aucun inconvénient pour le malade.

Une application de quelques sangsues en avant du tragus ou sur la région mastoïdienne, suivant le siège de l'inflammation, serait alors indiquée. Ordonnez en même temps des bains locaux permanents d'oreille, avec de l'eau de pavot tiède que vous introduirez dans le conduit. Mais le véritable traitement est le débridement de la peau avec un bistouri. Si le malade souffre beaucoup, s'il passe des nuits agitées, sans sommeil, si vous êtes bien fixé sur la partie atteinte, n'attendez pas la suppuration pour inciser : le soulagement est parfois immédiat. Attendez, au contraire, si les douleurs ne sont pas vives.

Cette maladie est sujette à répétition, sans qu'il soit facile d'en déterminer la raison : cependant, comme le froid paraît être une des principales causes déterminantes, conseillez l'usage habituel du coton dans les oreilles.

Otites externes. — Il existe deux formes, ou plutôt deux espèces d'otite externe, différentes entre elles par le siège de l'inflammation, par la marche de la maladie, par les conséquences qu'elles entraînent et le traitement qu'elles réclament. L'une a pour point de départ primitif une inflammation de la peau qui tapisse le conduit, l'autre le périoste et l'os; la première peut être désignée sous le nom d'otite externe cutanée (certains auteurs l'ont appelée catarrhale, mauvaise expression, puisqu'il s'agit de la peau), la seconde sous le nom d'otite externe sous-périostique. La première peut sans doute, à la longue, atteindre le squelette aussi bien que la seconde, et l'on pourrait croire qu'alors elles se confondent, mais il n'en est rien : même à cette période ultime elles présentent encore des caractères différentiels. J'indiquerai successivement les signes cliniques de chacune de ces espèces, ainsi que le traitement qu'il convient de leur appliquer.

1° *Otite externe cutanée.* — L'otite externe cutanée, qui est la plus commune, revêt deux formes distinctes qui tiennent à la manière dont elle se développe : tantôt elle se montre brusquement avec un cortège imposant de symptômes locaux et généraux : c'est la forme aiguë; tantôt elle apparaît en n'apportant

que peu de troubles dans la santé générale du sujet, et la suppuration s'établit sans que ce dernier ait éprouvé de douleurs bien appréciables : c'est la forme chronique d'emblée. Si l'otite aiguë, faute de guérison, est passée à l'état chronique, les deux formes se confondent en une seule que l'on désigne, en général, sous le nom d'*otorrhée*.

Il me paraît inutile de décrire longuement les signes que présente l'otite externe cutanée aiguë : peau du conduit gonflée, rouge, comme œdématiée, effaçant plus ou moins la lumière du canal; douleurs violentes, irradiant dans toute la tête ; vive agition, cris continuels, parfois du délire.

Le diagnostic d'otite s'impose. Il n'y a qu'une question à résoudre, mais elle est capitale dans l'espèce : *S'agit-il d'une otite externe ou d'une otite moyenne?* Je souligne ces mots parce que de la réponse à cette question découle une intervention qui peut sauver l'oreille et même la vie du malade. S'il s'agit, en effet, d'une otite moyenne aiguë, il faudra sans retard pratiquer la paracentèse du tympan ; j'ai l'habitude de dire que la paracentèse de la membrane du tympan est à l'otite moyenne ce que l'iridectomie est au glaucome aigu. Le diagnostic est facile à établir : pour cela il suffit de regarder dans l'oreille, mais il y faut regarder soigneusement, avec la lumière réfléchie, le spéculum et le miroir, et ne pas se contenter d'inspecter l'entrée du conduit. Si vous pouvez introduire le spéculum dans l'oreille facilement, sans augmenter la douleur, sans résistance de la part du malade ; si vous apercevez la membrane du tympan ; en un mot, si le calibre du conduit auditif est normal, vous pouvez affirmer qu'il ne s'agit pas d'une otite externe.

Est-ce une otite moyenne, ou une myringite? J'indiquerai plus loin les caractères de ces deux affections.

Une otite externe aiguë pourrait être plutôt confondue au début avec les abcès glandulaires dont je viens de parler, mais je rappelle que dans ces derniers cas il existe un point douloureux très limité, facile à voir ou à trouver avec l'extrémité d'un stylet. Il est intéressant d'établir ce diagnostic, puisqu'une incision précoce peut délivrer le malade de la plus grande partie de ses douleurs.

Le traitement de l'otite externe aiguë est essentiellement antiphlogistique et calmant : quelques sangsues derrière l'oreille, des bains locaux permanents avec l'eau de pavot tiède ; du coton imbibé d'huile laudanisée, de chloroforme, etc. ; mais la douleur

ne s'apaisera réellement qu'avec l'apparition du pus et l'ouverture de l'abcès, à moins cependant que la maladie ne se termine par résolution, ce qui est possible.

Otorrhée. — Ainsi que l'indique son nom, l'otorrhée n'est qu'un symptôme, puisqu'il signifie écoulement par l'oreille. Aussi le premier soin à prendre pour le praticien en présence d'une otorrhée est-il de se demander : d'où vient le pus? vient-il du conduit auditif, vient-il de la caisse? Lorsque l'on constate que le tympan est perforé, et je dirai plus loin comment on le constate, la réponse est facile : mais il n'en est pas de même si l'on ne trouve pas de perforation, car l'orifice peut être momentanément fermé, ou bien la petite manœuvre qui sert ordinairement à établir le diagnostic est inexécutable par suite d'une obstruction de la trompe.

L'otorrhée a pour signe clinique essentiel l'écoulement de pus par l'oreille. Il existe des variétés infinies dans la quantité et la qualité du liquide : la quantité oscille entre quelques gouttes et une centaine de grammes dans les vingt-quatre heures ; il est des malades dont l'oreiller est littéralement inondé pendant la nuit, le pus s'écoule incessamment. Le liquide peut être clair, séro-purulent, d'autres fois il est très épais et jaunâtre. Il est parfois tellement irritant que le pourtour de l'oreille est rouge, boursouflé, exulcéré. Le pus est plus ou moins odorant, parfois très fétide; souvent il est teinté de sang, ce qui prouve, en général, l'existence de granulations polypiformes dans le conduit. On y a trouvé des microbes variés, les uns pyogènes, les autres saprogènes. Parmi les premiers, on a constaté le staphylocoque, le streptocoque, le pneumocoque, notions intéressantes, mais qui fournissent peu de données à la thérapeutique.

Généralement, la douleur est très modérée, souvent nulle, si ce n'est lorsqu'il survient une poussée aiguë, phénomène assez commun au cours de la maladie ; les sujets éprouvent plutôt un sentiment de gêne et de plénitude dans l'oreille avec des démangeaisons. Quant à l'ouïe, elle est toujours modifiée, plus ou moins diminuée, quelquefois abolie, ce qui est en rapport avec des lésions plus profondes, en particulier du côté du tympan. Si l'on veut bien se rappeler que les deux couches externes qui entrent dans la structure de cette membrane ne sont autres que le tégument prolongé du conduit lui-même, on ne sera pas surpris que

le tympan soit fatalement envahi, au moins partiellement, dans une otite externe.

L'otorrhée peut persister pendant de longues années, en ne donnant lieu qu'aux phénomènes précédents, mais il survient aussi à la longue des complications, telles que la carie du rocher, des accidents cérébraux et vasculaires, dont je parlerai plus loin.

La complication la plus commune de l'otorrhée, celle dont je dois m'occuper ici, est la présence dans le conduit auditif de bourgeons charnus pouvant atteindre un volume tel qu'ils en remplissent le calibre. On leur donne alors le nom de *polypes*, dénomination inexacte, puisque ce sont des productions purement inflammatoires, qui souvent même ne sont pas nettement pédiculées. Mais conservons l'expression, qui a du moins l'avantage d'être commode. Les polypes que l'on rencontre dans le conduit auditif sont loin de prendre tous naissance dans sa cavité ; la plupart même viennent de la caisse, d'autres naissent à la surface du tympan : mais, quel que soit leur point de départ, ils présentent, quand ils ont atteint un certain volume, des caractères identiques, exigent un même traitement, et, comme le conduit auditif externe est leur aboutissant commun, il me paraît rationnel d'en présenter actuellement l'étude clinique.

Quand ils sont volumineux, les polypes peuvent être vus à la lumière directe : s'ils sont petits, situés au fond du conduit, il est indispensable de les rechercher avec la lumière réfléchie. Ils se présentent sous l'aspect d'une petite tumeur lisse, régulière, arrondie, brillante, de couleur rouge vif comme une cerise. Ils sont en général recouverts d'une couche de pus : aussi faut-il commencer par faire dans l'oreille une injection d'eau tiède avant l'exploration.

Nous nous trouvons ici en présence d'un cercle vicieux : la suppuration de l'oreille produit les polypes, qui à leur tour entretiennent la suppuration, de telle sorte que la guérison est impossible tant que les polypes existent. Avec le pus ils fournissent souvent un écoulement sanguin, ordinairement minime : cependant j'ai vu chez certains sujets cet écoulement prendre un caractère presque inquiétant par son abondance et sa continuité.

Les polypes occasionnent en général peu de douleur et sont plutôt gênants ; quelquefois ils provoquent de forts bourdonnements et dans ces cas altèrent notablement la fonction de l'ouïe.

Le traitement de l'otorrhée varie suivant qu'il existe ou qu'il n'existe pas de polypes dans l'oreille.

Et d'abord, faut-il traiter localement les écoulements d'oreille et tenter de les supprimer ?

Nous touchons ici à un préjugé bien funeste aux malades, très enraciné dans l'esprit du public, et même dans celui de quelques médecins, ce qui contribue à le maintenir. Comme l'otorrhée se rencontre de préférence chez les enfants et surtout les enfants lymphatiques, on considère cet écoulement comme un émonctoire favorable à leur santé et, suivant l'expression consacrée, on craint qu'une fois supprimé il ne se porte ailleurs. Cette idée est fausse, mais, fût-elle juste, n'est-ce donc rien que d'exposer un enfant à la perte complète de l'ouïe et aux complications des suppurations prolongées de l'oreille? La vérité est qu'indépendamment des accidents locaux qu'ils provoquent, les écoulements d'oreille sont une cause d'affaiblissement, de détérioration de la santé des sujets. C'est par milliers que l'on pourrait compter le nombre des cas dans lesquels un traitement bien dirigé a modifié favorablement l'état général de l'enfant, tout en le débarrassant d'un écoulement d'oreille pénible dans le présent et désastreux pour l'avenir.

Un autre préjugé également dangereux est celui-ci : Ne vous inquiétez pas, disent quelques médecins aux parents, quand il s'agit d'une petite fille, par exemple ; laissez cet écoulement tranquille, il passera de lui-même lors de l'établissement des règles. Erreur absolue. N'hésitez donc pas à conseiller un traitement local, actif, curatif, dans les otorrhées, c'est votre strict devoir.

Nous supposons d'abord que le conduit ne contient pas de granulations polypiformes. Il convient de commencer par s'assurer qu'il n'existe plus de douleurs, et que tout phénomène d'acuité a disparu : sinon, il est utile de continuer l'emploi des émollients et des calmants jusqu'à ce que ce résultat soit obtenu. Alors deux indications se présentent : nettoyer les surfaces malades ; toucher ensuite ces surfaces avec une substance capable d'en assurer la cicatrisation.

La première indication est remplie à l'aide d'injections pratiquées une ou deux fois par jour suivant le degré d'écoulement. Il ne suffit pas de dire : Faites une injection ; il faut encore montrer à la faire d'une façon intelligente et efficace. Une seringue à hydro-

cèle, un irrigateur, un des nombreux laveurs imaginés dans ce but, peuvent être employés. Il faut avoir le soin de bien ouvrir l'oreille en portant le pavillon en haut et en arrière, sans quoi le liquide buttera contre la paroi supérieure du conduit et ressortira sans pénétrer jusqu'au tympan. Chez les adultes, on peut faire l'injection à travers le spéculum préalablement mis en place. Les solutions phéniquées, chloralées, boriquées, la liqueur de Van Swieten, l'eau alcoolisée, conviennent très bien dans ce cas: employez-les tièdes.

La seconde indication est satisfaite par l'un des nombreux médicaments astringents que nous possédons : sulfate de zinc, sulfate de cuivre, tannin, alun, etc. Je commence ordinairement par le sulfate de zinc dans les proportions de 5 centigrammes pour 30 grammes d'eau. Quand le lavage est bien complet, faites tomber dans l'oreille une dizaine de gouttes de cette solution et placez tout de suite une boulette de coton hydrophile. En cas d'insuccès, recourez aux autres substances. Il est bien entendu que vous administrerez en même temps les reconstituants et prescrirez la meilleure hygiène possible. Il est bien rare qu'un traitement ainsi dirigé ne vienne pas rapidement à bout d'otorrhées, même anciennes, à condition toutefois qu'il n'existe pas de lésion osseuse. On peut dans ce dernier cas recourir à des opérations que je signalerai plus loin à propos des suppurations de la caisse du tympan et de la carie du rocher.

Le conduit auditif contient des polypes : il faut commencer par les enlever ou les détruire. S'ils sont volumineux, s'ils affleurent en quelque sorte l'entrée de l'oreille, essayez du polypotome de Wilde, instrument identique au serre-nœud de M. Maisonneuve. Quand les polypes sont pédiculés, on réussit parfois très bien à passer le fil de fer entre les parois du canal et le polype et à comprendre ce dernier dans l'anse, qu'il suffit de serrer. Cette petite opération est singulièrement facilitée par l'emploi de la cocaïne. Si les polypes sont petits et profonds, s'ils sont sessiles, ce procédé n'est plus de mise, et d'ailleurs, même après l'ablation, il reste toujours un pédicule qu'il faut détruire. Il m'est arrivé souvent chez l'adulte d'avancer la besogne en enlevant tout ce que je pouvais avec des pinces. Il ne reste plus alors dans l'oreille que de petits polypes ou des fragments de polypes.

Quel traitement convient-il d'employer? Sachez d'abord, que si

le traitement n'est pas convenablement dirigé, vous serez à coup sûr débordé, car ces polypes repoussent avec une facilité désespérante. Voici, à mon sens, la meilleure pratique. Armez-vous du miroir frontal, afin d'avoir les deux mains libres ; ayez une bonne lampe ; assurez-vous d'avance d'un crayon de nitrate d'argent qui puisse sortir par l'extrémité du spéculum.

Commencez par un lavage complet du conduit avec une des solutions précédentes. Entrez le spéculum jusqu'à ce que vous voyiez très exactement le polype. Introduisez le crayon de nitrate d'argent et cautérisez plus ou moins fortement suivant l'épaisseur et le siège du polype : c'est ainsi que vous toucherez légèrement un polype du volume d'un grain de blé, je suppose, implanté sur le tympan. Retirez le crayon et constatez à travers le spéculum si la surface, qui tout à l'heure était d'un rouge vif, est devenue blanche, sinon, recommencez la même manœuvre en cautérisant plus profondément. Cette petite opération est aussi inoffensive qu'elle est simple, à condition de *voir* ce que l'on fait ; j'ajoute qu'elle manque rarement son but. Elle devra être renouvelée tant que le polype ne sera pas détruit ; on recommencera aussitôt que l'eschare sera éliminée. Le polype disparu, si l'otorrhée persiste, on se comportera comme dans le cas précédent.

2° *Otite externe sous-périostique.* — L'otite externe sous-périostique serait aussi bien nommée *ostéo-périostite du conduit auditif externe.* Pour comprendre le siège et surtout l'évolution de cette affection, il est indispensable de faire appel aux souvenirs anatomiques, ce qui m'a engagé à mettre la figure 6 sous les yeux du lecteur. J'appelle en particulier l'attention sur la continuité du périoste de l'oreille avec celui qui recouvre l'apophyse mastoïde.

L'otite sous-périostique n'est pas, comme l'otite cutanée, l'apanage des enfants lymphatiques : elle se développe chez l'adulte, à tous les âges de la vie et sur des sujets de constitution très vigoureuse. Je ne sais à quelle cause la rattacher. Elle peut envahir à la fois les quatre parois du conduit, mais elle m'a paru affecter un siège de prédilection pour la paroi postérieure et se limiter souvent à cette paroi. Je l'étudierai principalement en ce point.

Les accidents du début sont ceux de l'otite externe cutanée aiguë, avec cette différence que l'examen du conduit auditif ne révèle que très peu de réaction de ce côté. Les douleurs présentent

une intensité extrême et siègent vers la paroi envahie, puis survient du gonflement périphérique au niveau de la région mastoïdienne, derrière le pavillon de l'oreille. Celui-ci est soulevé, refoulé en avant ; le sinus auriculo-mastoïdien disparaît. Il se produit à un moment donné un peu d'écoulement de pus par l'oreille, mais, contrairement à ce qui a lieu d'habitude, le malade n'en est que peu ou pas soulagé. La douleur et le gonflement

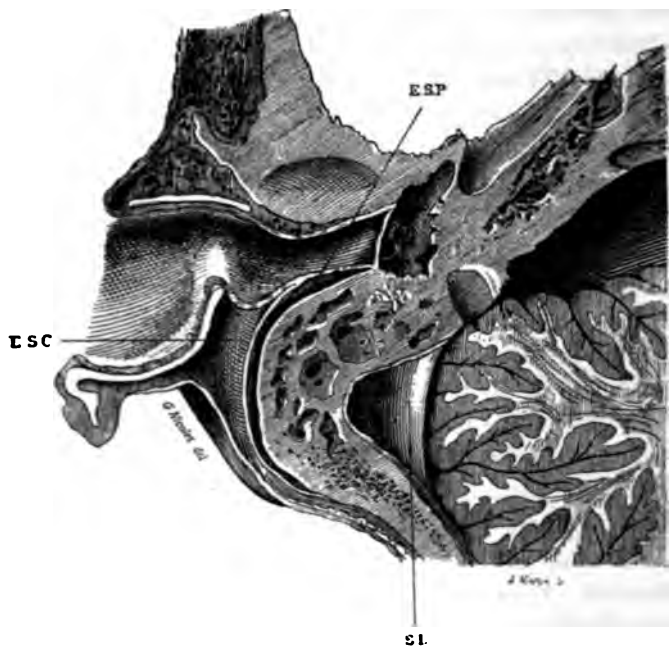

Fig. 6. — Coupe horizontale de l'oreille gauche.

ESC, Espace sous-cutané. — ESP, Espace sous-périostique. — SL, Sinus latéral.

persistent derrière l'oreille, c'est un véritable phlegmon mastoïdien : la peau restée saine se distend, devient luisante, brillante, et l'on finit par percevoir de la fluctuation : un abcès s'est formé. Bien que l'écoulement de l'oreille continue, c'est à peine si le malade s'en occupe, et même il ne voit souvent aucun rapport entre la douleur initiale d'oreille, qui a disparu, et la lésion actuelle.

Le pus de ce foyer, étant placé entre le périoste et l'os, est donc très profondément situé. Il en résulte plusieurs conséquences importantes : l'une d'elles, c'est que la fluctuation est difficile à percevoir et n'arrive que très tardivement à être superficielle ; de

plus, le périoste, décollé d'abord au niveau de l'apophyse mastoïde, s'épaissit, résiste à la pression du pus, se décolle plus loin du côté de l'occipital, du côté de l'écaille du temporal ; des prolongements se portent vers le cou en suivant la gaine du muscle sterno-mastoïdien.

L'abcès mastoïdien n'a donc pas de tendance à s'ouvrir spontanément au dehors et finit par atteindre des proportions considérables. Pendant ce temps, le malade est en proie à des douleurs intenses et souvent présente des phénomènes généraux graves. Les signes varient d'ailleurs suivant le siège qu'occupe le foyer. J'ai insisté davantage sur l'abcès mastoïdien parce qu'il est le plus fréquent, mais le pus peut suivre la paroi antérieure du conduit et faire saillie du côté de l'articulation temporo-maxillaire ; il peut arriver dans la loge parotidienne en traversant la paroi inférieure ; enfin il peut donner lieu à des phénomènes de méningo-encéphalite en pénétrant ou en se propageant à travers la paroi supérieure.

L'otite sous-périostique diffère donc très notablement de l'otite cutanée, puisque la suppuration, au lieu de se produire par l'intérieur du conduit, tend à se faire jour dans les régions situées en dehors de l'oreille, et qu'à un moment donné la filiation des accidents est assez obscure pour qu'on ne songe même plus à les rattacher à une otite. Le contact du pus avec les os détermine rapidement de l'ostéite, de la nécrose superficielle, accidents qui n'arrivent que dans les otorrhées de longue date.

Au début, lorsque du gonflement survient au niveau du sinus auriculo-mastoïdien, on pourrait espérer n'avoir affaire qu'à l'abcès glandulaire dont j'ai parlé plus haut, mais l'intensité des phénomènes généraux et l'extension rapide à toute la région mastoïdienne ne permettront pas de douter longtemps.

Il est à peine utile de faire remarquer la gravité de l'otite sous-périostique, puisqu'elle peut déterminer des accidents mortels et que dans les cas les plus favorables elle donne lieu à des douleurs violentes qui se prolongent souvent pendant des semaines.

Le traitement du début sera antiphlogistique et calmant. Lorsque la tuméfaction mastoïdienne sera manifeste, n'attendez pas la perception nette de la fluctuation pour faire une incision. Incisez à plus forte raison dès que vous sentirez une certaine rénitence indiquant le soulèvement du périoste.

L'ouverture de ce foyer mérite une attention particulière en raison de la présence de l'artère auriculaire postérieure dans l'épaisseur de sa paroi. A l'encontre des autres abcès chauds qui, en général, refoulent profondément les vaisseaux de quelque importance, celui-ci, étant primitivement sous-périostique, porte les vaisseaux au-devant du bistouri. Rappelez-vous que le tronc de l'artère auriculaire occupe exactement le sinus auriculo-mastoïdien, et faites en conséquence l'incision à un centimètre environ en arrière de ce sinus. En cas de blessure de l'artère, le meilleur moyen hémostatique à employer est l'application de la petite pince à arrêt qu'on laisse en place vingt-quatre heures. Donnez à l'incision une hauteur d'environ quatre centimètres, en rapport d'ailleurs avec les dimensions du foyer, mais faites-la très grande. Incisez couche par couche à travers les parties indurées, qui ne s'écartent que difficilement, et ne vous arrêtez que lorsque vous sentez l'os dans toute l'étendue de la plaie : celle-ci mesure ordinairement plusieurs centimètres de profondeur. S'il existe des prolongements sur le trajet des muscles s'insérant à l'apophyse mastoïde, poursuivez-les avec le bistouri, sans quoi votre malade ne sera pas guéri, et il faudra plus tard recommencer une seconde opération. Appliquez un pansement antiseptique humide.

Le conduit auditif externe peut être le siège de *véritables polypes* recouverts par la peau et très nettement pédiculés. On les excise ou bien on les enlève avec le serre-nœud.

On y observe aussi des *exostoses* contre lesquelles nous sommes impuissants.

Lorsque la première fente pharyngienne ou branchiale aux dépens de laquelle se développe l'appareil de transmission des ondes sonores se soude vers sa partie externe au lieu de se courber en gouttière pour former le *canal auditif primitif*, il peut en résulter une sténose complète du conduit auditif externe ; la peau du crâne passe comme un pont sur son orifice cutané. Il y a peu de chances pour qu'une intervention rétablisse le conduit. Quelquefois la soudure de la fente ne s'est effectuée que tout à fait en dehors : il n'existe alors qu'un simple opercule masquant l'entrée de l'oreille et qu'il est facile d'inciser.

Quant à la sténose cicatricielle, consécutive, par exemple, à une

brûlure, plusieurs fois j'ai essayé de la combattre à l'aide de corps dilatants et n'ai pas réussi jusqu'à présent.

B. **Maladies de la membrane du tympan.** — Pour se rendre compte de l'aspect que présente la membrane du tympan à l'état pathologique, il est nécessaire d'en connaître l'état physiologique; je le rappellerai en quelques mots.

Le tympan est de couleur gris perle uniforme, comme velouté; il est légèrement déprimé au-dessous de son centre en un point qui porte le nom d'*ombilic*; la portion sus-ombilicale est traversée de haut en bas et un peu obliquement d'avant en arrière par une ligne plus brune, qui est le manche du marteau. L'extrémité libre du manche répond à l'ombilic. En avant de cette extrémité existe un reflet brillant appelé à tort triangulaire lumineux, car souvent il n'affecte pas cette forme sur les oreilles les plus normales. A la partie supérieure du manche existe une saillie du volume d'une petite tête d'épingle, faisant relief sur la membrane, de couleur blanc mat, formée par l'apophyse externe du marteau. Le tympan est translucide et permet de reconnaître à une vive lumière les organes situés derrière lui dans la caisse : la corde du tympan, la grande branche de l'enclume, le promontoire. On y voit peu de vaisseaux au début de l'examen. Ils apparaissent et se dilatent sous l'influence de la projection d'une lumière vive. Tels sont les principaux caractères physiologiques dont il faut constater la modification pour reconnaître qu'un tympan est malade. Examinons maintenant comment il convient de faire cette constatation.

Mode d'examen de la membrane du tympan. — L'examen du tympan doit être fait à la lumière réfléchie, avec un spéculum et un miroir concave. Cet examen est parfois facile, lorsque le conduit auditif est large et rectiligne, mais il présente aussi dans certains cas de sérieuses difficultés, quand le conduit est étroit et sinueux. Il est impossible alors de voir le tympan dans son ensemble, on n'en découvre qu'une partie à la fois et il faut pour cela incliner le spéculum dans tous les sens. Orientez-vous tout d'abord : pour cela je conseille de rechercher un point fixe dont on connaisse exactement le siège, généralement facile à trouver et à distinguer des détails multiples que présente le fond de l'oreille; ce point est l'apophyse externe du marteau. A moins que le tym-

pan ne soit complètement masqué par un corps étranger ou des bourgeons charnus, à moins qu'il ne soit infiltré de pus, on trouve toujours cette apophyse, et, ce point étant déterminé, il est possible de trouver tous les autres, et en particulier le manche du marteau, dont l'apophyse n'est qu'une dépendance. Ainsi l'on dit : telle lésion siège en avant ou en arrière du manche du marteau, au-dessus ou au dessous de l'ombilic. Il ne faut pas croire, toutefois, que l'examen des lésions du tympan soit chose facile en général, car souvent il ne s'agit que de nuances : ainsi le tympan est plus blanc, plus épais, plus vasculaire, moins translucide, plus concave, etc., l'apophyse externe est plus saillante, le manche du marteau plus court, etc. On voit, par ces exemples, combien il faut avoir constamment présent à l'esprit l'aspect physiologique.

Une question que vous aurez bien souvent à résoudre est celle-ci : Le tympan est-il ou n'est-il pas perforé ? Pour en trouver la solution, commencez avant tout examen otoscopique par exécuter la manœuvre suivante : introduisez dans l'oreille un peu d'eau ; commandez au malade de faire une forte expiration, la bouche et le nez fermés (expérience dite de Valsalva) ; si l'eau bouillonne dans le conduit auditif, vous n'aurez aucun doute sur l'existence de la perforation. Mais de ce que les bulles d'air ne sont pas sorties à travers le tympan, n'allez pas conclure qu'il n'est pas perforé, car deux conditions peuvent empêcher l'air de sortir : l'obstruction momentanée de l'orifice et celle de la trompe d'Eustache. Faites donc un lavage du conduit et examinez au spéculum. Vous apercevrez souvent sur le tympan malade des battements parfaitement isochrones à ceux du pouls. J'attache, pour mon compte, une certaine importance à ces battements, qui ne se rencontrent guère que lorsqu'il existe une perforation du tympan, les artères battant sur les bords de l'orifice comme sur l'extrémité d'un moignon d'amputé. Ayez alors recours à la douche nasale par la méthode de Politzer (voir *Obstruction de la trompe d'Eustache*). Vous vérifierez de la sorte la perméabilité de la trompe ; si l'air passe dans la caisse, vous pourrez déboucher l'orifice anormal du tympan et produire le bruit caractéristique de sifflement. Étudiez alors les caractères de la perforation : son siège, son étendue, sa forme, et prenez-en le dessin, car rien ne s'oublie plus vite que les détails observés à la surface du tympan.

Étudions les maladies du tympan en commençant par les perforations.

1° *Perforations du tympan.* — Les perforations du tympan sont traumatiques, spontanées et chirurgicales.

Les perforations traumatiques surviennent suivant plusieurs mécanismes : tantôt c'est une déchirure indirecte résultant d'une chute sur la tête, ces cas sont les plus rares ; d'autres fois la lésion est produite directement : par le malade lui-même en se nettoyant à fond les oreilles ; pendant l'extraction maladroite d'un corps étranger ; par ce corps étranger lui-même. La perforation traumatique résulte encore de la pression exagérée de l'air atmosphérique à la surface du tympan : la pression peut s'exercer sur sa face interne dans une douche d'air par la trompe, mécanisme que je crois très rare ; beaucoup plus souvent la pression a lieu sur la face externe de la membrane, par exemple, à la suite d'un soufflet appliqué sur l'oreille, même sans une grande violence ; à la suite d'une forte détonation, accident assez commun chez les artilleurs. La pression du liquide peut aussi la produire, lorsqu'on pique une tête dans l'eau, par exemple.

Les perforations spontanées se produisent de dehors en dedans à la suite d'une otite externe et d'une myringite, beaucoup plus souvent de dedans en dehors à la suite d'une otite moyenne.

J'appelle perforation chirurgicale celle que nous pratiquons dans un but thérapeutique sous le nom de paracentèse du tympan et que j'étudierai plus loin.

J'ai déjà dit que, facile en général, le diagnostic d'une perforation était parfois obscur et qu'il fallait attendre souvent quelque temps avant de se prononcer.

Pour beaucoup de personnes, tympan crevé est synonyme de surdité complète, au même titre qu'œil crevé est synonyme de cécité, préjugé très fâcheux, partagé même par un certain nombre de médecins. Cette idée fausse peut avoir le grave inconvénient de faire négliger ou même abandonner le traitement, sous prétexte que l'oreille est perdue, quoi qu'on fasse. Or, c'est là une grave erreur. La membrane du tympan est un organe de perfectionnement, très utile sans doute à l'audition, un admirable artifice employé pour transmettre les moindres vibrations à la chaîne des osselets, mais elle est loin d'être indispensable. Un de mes internes ne s'était jamais aperçu jusqu'alors d'une large perfo-

ration d'un de ses tympans, et ces cas sont communs. La membrane peut être détruite dans presque toute son étendue, le manche du marteau pendre isolé dans la caisse comme une stalactite, et l'audition se faire très convenablement. En un mot, ce n'est pas la perforation elle-même qui est dangereuse, c'est la maladie dont elle est la conséquence, ainsi que les désordres qui l'accompagnent. Donc ne traitez pas la perforation en elle-même, car vous n'y pouvez rien, mais traitez activement l'otorrhée jusqu'à ce qu'elle ait complètement disparu ; d'ailleurs, lorsqu'une perforation, même spontanée, est petite, elle peut se cicatricer. Quant à celles de grandes dimensions, elles persistent indéfiniment.

Les perforations traumatiques, au contraire, se cicatrisent très rapidement, trop rapidement même, quand elles ont été faites dans un but thérapeutique, et elles ne déterminent en général aucun accident durable, surtout lorsqu'elles siègent dans la portion sous-ombilicale du tympan au-dessous de la fenêtre ronde. La vive douleur qu'elles provoquent disparaît rapidement. Après avoir lavé l'oreille, il suffit de maintenir la plaie à l'abri du contact de l'air avec une boulette de coton. Recommandez au malade d'éviter pendant quelques jours les expirations brusques.

Les plaies du tympan donnent toujours lieu à un écoulement sanguin, mais réduit à de très minimes proportions. Cependant la rupture de l'une ou des deux artères qui flanquent le manche du marteau pourrait être suivie d'une otorrhagie abondante, si, par exemple, le sujet était hémophile.

Je signalerai seulement pour mémoire la fracture du manche du marteau, dont je n'ai vu qu'un exemple. Il existait un léger déplacement suivant l'épaisseur.

2° *Inflammations du tympan.* — Les inflammations du tympan portent le nom de *myringites.*

Si l'on considère que le tympan est une mince cloison interposée entre le conduit auditif externe et la caisse, et que cette cloison est anatomiquement formée par l'adossement des membranes qui tapissent ces deux cavités, on comprendra aisément que leur inflammation détermine presque fatalement une myringite. Par conséquent la myringite est très souvent, presque toujours même, secondaire ; cependant il existe certainement une *myringite primitive*, la seule dont je doive m'occuper dans ce chapitre.

La myringite est aiguë ou chronique ; souvent la seconde est une conséquence de la première ; cependant elle est parfois chronique d'emblée.

La myringite aiguë reconnaît des causes diverses : une contusion, une plaie, surtout l'action du froid ; elle est aussi une conséquence de la syphilis et peut survenir au cours de la période secondaire au même titre que l'iritis syphilitique. J'en ai observé dans mon service à l'Hôtel-Dieu un cas qui a évolué sous nos yeux chez une femme atteinte de plaques muqueuses.

Si je dis que la myringite était de nature syphilitique, c'est en raison des accidents au milieu desquels elle est survenue, car, jusqu'à présent du moins, il est impossible de la différencier de la myringite *à frigore*.

Le début de cette affection est généralement brusque et se révèle par des douleurs d'oreille qui acquièrent tout de suite une grande intensité. En même temps, l'ouïe est pervertie, je ne dis pas abolie. Vous devez immédiatement rechercher s'il ne s'agit pas d'une otite externe, et surtout d'une otite moyenne aiguë, dont le début est également subit et accompagné de violentes douleurs. L'examen direct vous permettra d'affirmer le diagnostic ; cependant vous aurez déjà de fortes présomptions en constatant que l'ouïe, au lieu d'être abolie de ce côté, paraît au contraire exagérée ; ce n'est pas que le malade entende de plus loin la montre, par exemple, mais les bruits causent de la douleur, surtout les bruits aigus, ceux qui provoquent un plus grand nombre de vibrations, c'est-à-dire que les mouvements de l'organe malade déterminent de la douleur.

L'hyperacousie constatée au début d'une affection aiguë de l'oreille me paraît presque pathognomonique d'une myringite aiguë primitive, car on ne la rencontre pas dans les otites externe et moyenne.

L'examen à la lumière réfléchie sera facile et vous démontrera l'intégrité absolue du conduit auditif, ce qui vous permettra de repousser l'otite externe ; vous constaterez par contre une vascularisation considérable de la membrane, surtout dans sa portion sus-ombilicale, tout autour du manche du marteau ; ce dernier se trouve recouvert par les vaisseaux, tandis que l'apophyse externe apparaît comme une perle blanche sur un fond rouge. Vous serez dès lors certain du diagnostic. Dans l'hypothèse d'une otite moyenne aiguë, en effet, vous n'observeriez aucune vascularisa-

tion anormale du tympan, mais seulement une teinte sombre, un défaut de translucidité. J'ajoute que dans la myringite la trompe est libre, ce qui n'a que rarement lieu dans l'otite moyenne.

C'est ainsi que débute l'affection. Quelque temps après, la couche épidermique peut être soulevée comme dans certains érysipèles, et alors apparaissent de petites vésicules transparentes ressemblant à un semis de perles.

La myringite peut ensuite marcher vers la résolution, ou bien au contraire suppurer et amener une perforation du tympan. Un autre mode de terminaison est le passage à l'état chronique : la couche épidermique s'exfolie, des granulations se développent à la surface du derme, et recouvrent parfois la membrane au point de lui donner un aspect framboisé.

On devine alors aisément ce que révèle l'examen otoscopique : il n'existe plus aucun des caractères physiologiques de la membrane du tympan, mais seulement une surface rouge plus ou moins granuleuse, sécrétant du pus, variété d'otorrhée qui rentre dans l'étude que nous avons faite précédemment.

Le traitement de la myringite aiguë est antiphlogistique et calmant au début. La malade à laquelle je viens de faire allusion fut très soulagée par les instillations dans l'oreille de chlorhydrate de cocaïne au centième, et peut-être ce médicament fut-il pour quelque chose dans la terminaison par résolution. Plus tard, on appliquera le traitement de l'otorrhée.

La *myringite chronique d'emblée* est caractérisée par l'évolution de phénomènes analogues à ceux que je viens de signaler, mais se succédant lentement et sans réaction locale ou générale bien marquée. Je pense toutefois que la cause la plus fréquente de la myringite chronique est l'eczéma du tympan. Comme dans la myringite aiguë, le sens de l'ouïe est perverti plutôt que diminué; les malades sont impressionnés péniblement par le bruit, par certains bruits surtout ; il n'existe pas, sans doute, de douleur violente, mais une sensation insupportable qui leur fait fuir la conversation de certaines personnes. Il y a des sons musicaux qu'ils ne peuvent entendre sans douleur. A la longue, cependant, si l'affection ne s'améliore pas, si le tympan s'épaissit et se recouvre de granulations, l'ouïe diminue très notablement et il survient des bourdonnements.

A l'examen otoscopique on observe de l'hyperhémie du tympan, une desquamation de la couche épidermique ; plus tard des îlots d'épiderme adhérents à la surface et la production de ce que j'ai décrit plus haut sous le nom de bouchons épidermiques. Quand le terrain est déblayé à l'aide des injections et des pinces, le tympan apparaît rouge, plus ou moins granuleux, et souvent perforé.

Le traitement sera celui de l'eczéma du conduit et de l'otorrhée, dont nous nous sommes déjà occupé. J'ai observé de bons résultats à la suite d'injections d'Eaux-Bonnes.

3° *Opacités du tympan.* — Qu'une myringite se termine par résolution, ou bien qu'elle passe à l'état chronique, à l'état d'otorrhée, elle laisse souvent à sa suite des opacités du tympan plus ou moins larges, plus ou moins profondes. On les observe principalement cependant à la suite des longues suppurations. Je ne m'occupe pas ici des opacités qui sont liées à un trouble de nutrition de la membrane du tympan à la suite des scléroses de la caisse, et qui seront étudiées spécialement à propos de cette dernière maladie.

Les opacités d'origine inflammatoire sont très communes, ce dont rend bien compte l'éclairage du tympan à une vive lumière solaire sur des sujets qui se considèrent comme sains ; elles témoignent en général d'otites développées dans la première enfance et, d'ailleurs, ne causent le plus souvent aucun trouble de l'ouïe. Qui pourrait affirmer cependant que ce n'est pas l'une des causes de la différence si grande qui existe dans l'acuité auditive de chacun de nous ?

Je n'ai pas à insister sur le diagnostic des opacités du tympan, qu'un examen convenable fera facilement reconnaître.

Le traitement n'a que peu de prise sur ces exsudats interstitiels consécutifs aux myringites primitives ou secondaires. Il est bon toutefois de continuer pendant quelque temps encore des injections astringentes légères dans les oreilles, même lorsque tout écoulement a cessé, pour en faciliter la régression naturelle, et aussi pour éviter autant que possible les rechutes qui sont si communes dans ces maladies.

Mais, lorsque les phénomènes inflammatoires ont disparu depuis longtemps, lorsque l'opacité du tympan est totale et que l'ouïe est abolie, une importante question de pratique se pose : Faut-il faire la paracentèse du tympan ?

Quelques praticiens se sont plu à établir une assimilation entre la paracentèse du tympan et l'opération de la cataracte, mais c'est aller un peu trop loin : jamais, quoi qu'on fasse, la première de ces opérations n'occupera en otiatrique la place qu'occupe la seconde dans l'oculistique, et la raison en est bien simple. La principale contre-indication à l'opération de la cataracte est le mauvais état du fond de l'œil : or elle est fort rare ; la cataracte est presque toujours primitive, essentielle ; le cristallin forme écran au-devant de la rétine saine, et, l'écran disparu, le malade verra clair.

En est-il de même pour l'oreille ? évidemment non. N'avons-nous pas vu plus haut que la myringite est ordinairement secondaire ? et quand elle est primitive n'avons-nous pas vu aussi qu'en raison même de la texture du tympan il se produit nécessairement un retentissement sur la caisse ? La comparaison ne peut donc se soutenir. Sans doute il existe des cas où la membrane du tympan constitue le seul et unique obstacle au passage des ondes sonores, mais ces cas sont absolument exceptionnels.

Comment reconnaître qu'il s'agit d'un de ces cas favorables à la paracentèse ? Quand pourrez-vous donner quelque assurance qu'une opération rendra l'ouïe ? Le diagnostic est assez délicat, mais on peut cependant arriver à des probabilités de la manière suivante.

Constatez d'abord que le conduit auditif externe est sain. Assurez-vous que la trompe d'Eustache est libre et qu'il n'existe pas de catarrhe naso-pharyngien. Recherchez ensuite à l'aide du diapason l'état de l'appareil de réception. Appliquez le diapason vibrant sur le front ; si le son de l'instrument est perçu exclusivement du côté qui est sourd, et perçu fortement, il est très vraisemblable que l'appareil de réception fonctionne. Lorsque les deux oreilles sont atteintes, si le son est perçu fortement de chaque côté vous aurez la même probabilité. Malgré le résultat de cette exploration, il vous restera toujours malheureusement des doutes sur l'état de la membrane de la fenêtre ovale et sur celui de la fenêtre ronde.

Il n'est cependant rien de plus rationnel que la paracentèse dans les cas d'épaississement du tympan. Du moment, en effet, où la membrane ne vibre plus, elle devient un obstacle au passage des ondes sonores. Ouvrez une porte à ces ondes, et elles iront directement impressionner la membrane de la fenêtre ovale

sans passer par la chaîne des osselets. L'ouïe sera moins fine sans doute, mais elle existera.

Bien que les résultats de cette opération aient été loin de répondre à l'attente qu'en avaient conçue certains praticiens, Bonnafont, par exemple, comme, en définitive, elle n'est pas dangereuse et ne saurait en aucun cas aggraver l'état du malade, je suis d'avis que, dans le doute, il y faut recourir.

Comment convient-il de pratiquer la paracentèse du tympan? Faisons tout d'abord remarquer un fait assez étrange et spécial à cet organe ; il est très difficile d'obtenir une ouverture artificielle permanente de la membrane du tympan, et d'autre part il est exceptionnel d'observer l'oblitération des ouvertures spontanées. L'anatomie nous en fournit d'ailleurs l'explication. Il suffit de rappeler que le tympan est une membrane qui ressemble tout à fait à de la baudruche. Elle lui ressemble par sa minceur, sa ténacité et son défaut d'élasticité. La membrane du tympan ne renferme en effet ni fibres musculaires ni fibres élastiques, de telle sorte que les deux lèvres d'une incision restant au contact se soudent rapidement par réunion immédiate. D'autre part le tympan est encadré dans un cercle osseux, de façon que, lorsqu'une perte de substance y a été faite, les bords ne peuvent pas plus se rapprocher que ceux d'un trou pratiqué dans une peau de tambour.

Il n'est donc pas surprenant qu'on ait imaginé un grand nombre de procédés et d'instruments pour établir une ouverture artificielle dans le tympan. J'ai fait construire à cet effet un emporte-pièce (fig. 7) qui enlève très bien une rondelle de papier, mais beaucoup moins bien une rondelle de tympan. Bonnafont a proposé un petit œillet métallique qu'il laisse à demeure comme un double bouton de chemise. D'autres ont tenté de tailler un lambeau triangulaire dont ils ont fixé le sommet aux parois du conduit, opération qui me semble d'une exécution bien difficile.

On peut se contenter d'abord de fendre le tympan avec un instrument qui puisse dilacérer les bords et les écarter au moins momentanément. On acquiert aussitôt la certitude que la perforation est obtenue en ordonnant au malade de faire une expiration brusque, la bouche et le nez étant fermés. Ou bien le malade n'entend pas mieux, ou bien il entend beaucoup mieux : s'il n'entend pas mieux, comme il n'y a aucune raison pour

que la situation s'améliore avec le temps, laissez les choses en l'état; s'il entend mieux, faites ensuite des douches d'air fréquentes, écartez les bords de la perforation les jours suivants et au besoin touchez-les au galvano-cautère. L'emploi de la cocaïne rend cette opération beaucoup plus facile.



Fig. 7 et 8.

Quant au procédé opératoire, il est des plus simples : armez-vous d'un miroir frontal, introduisez le spéculum le plus large possible. Portez l'instrument à travers le spéculum sur un point du tympan que vous aurez déterminé d'avance, et choisissez comme lieu d'élection la portion sous-ombilicale du tympan. L'instrument à l'aide duquel je fais la paracentèse (fig. 8) est construit de façon que son extrémité ne puisse aller buter contre la paroi opposée, paroi osseuse sur laquelle la pointe d'un bistouri pourrait se briser.

4° *De la flaccidité du tympan.* — Fixée solidement par sa circonférence dans l'anneau tympanique comme une toile dans son cadre, fixée à son centre par la chaîne des osselets qui la relie à la paroi labyrinthique, la membrane du tympan est fortement tendue et ne jouit à l'état normal que de très peu de mouvements. Sous l'influence d'une forte expiration, la bouche et le nez fermés, elle se redresse légèrement ; dans un mouvement de déglutition, la bouche et le nez étant fermés (expérience de Toynbee), elle tend à se porter vers la caisse et sa concavité s'accentue, mais c'est tout; elle peut d'ailleurs exécuter des mouvements assez prononcés dans les deux sens, ainsi que j'en ai vu souvent des

exemples, sans cesser pour cela d'être tendue et de fonctionner normalement. De même qu'une corde à violon, la membrane ne peut vibrer si elle n'est pas convenablement tendue : or il est des circonstances dans lesquelles elle se détend, c'est la *membrana flaccida* ; il en résulte une notable diminution dans l'acuité auditive et une perversion de l'ouïe. Ces troubles varient d'ailleurs suivant les sujets, suivant le degré de flaccidité, et probablement aussi suivant le siège, car il existe des flaccidités partielles.

Les myringites sont la cause principale de cette lésion. Les feuillets dont se compose la membrane du tympan ont été distendus par l'inflammation et, comme ils ne sont ni élastiques ni contractiles, ils ne reprennent plus leur situation première. Une contusion du tympan produirait le même résultat, et d'après un mécanisme identique. J'en ai observé un cas curieux. Un de mes élèves, mort depuis de paralysie générale, s'amusait, étant dans un bain chaud, à refouler l'eau dans son oreille avec le doigt. Ayant éprouvé une certaine douleur, il me demanda d'examiner son tympan ; j'y trouvai une ecchymose en arrière du marteau. L'ecchymose disparut rapidement, mais à sa place la membrane resta absolument flasque et l'audition ne redevint jamais normale.

Le traitement doit se borner en général à l'application de liquides astringents. Cependant, si l'acuité auditive était notablement diminuée, si l'ouïe était pervertie au point de troubler l'existence du malade et de lui faire réclamer une intervention, il serait rationnel de pratiquer la paracentèse du tympan, afin d'obtenir un tissu de cicatrice rétractile. Je ne verrais aucun inconvénient à répéter plusieurs fois l'opération.

C. **Maladies de la trompe d'Eustache**. — La trompe d'Eustache est un conduit ostéo-cartilagineux qui met en communication le pharynx avec la caisse du tympan ; c'est un canal de ventilation renouvelant incessamment l'air de la caisse et maintenant la membrane du tympan en équilibre de pression. Cette donnée physiologique permet de saisir aisément, de deviner en quelque sorte les accidents qui résultent de l'obstruction de la trompe, la membrane du tympan ne subissant plus alors la pression atmosphérique que sur sa face externe. Autre fait anatomique fondamental pour comprendre l'histoire pathologique de la trompe d'Eustache : chez le fœtus, le pharynx, la trompe

et la caisse ne font en réalité qu'une même cavité ; ces parties sont tapissées par la même muqueuse, et la forme qu'affecte définitivement chacune d'elles n'apparaît que plus tard. Aussi les affections de l'une retentissent très fréquemment sur celles de l'autre, principalement les affections catarrhales, puisque la continuité entre les muqueuses persiste durant toute la vie.

Les *blessures* de la trompe d'Eustache sont très rares ; je n'en ai jamais observé pour mon compte. On a signalé des déchirures de la muqueuse produites dans un cathétérisme défectueux, des corps étrangers introduits par le pavillon. Contentons-nous d'en signaler la possibilité.

L'inflammation de la trompe d'Eustache est fréquente, c'est la *salpyngite*. Elle est aiguë et chronique. L'inflammation chronique se confond avec l'obstruction, dont je m'occuperai tout à l'heure. Quant à la salpyngite aiguë, elle n'est pas généralement décrite comme affection spéciale ; cependant elle existe bien certainement, et voici les principaux caractères à l'aide desquels on la reconnaîtra.

Elle survient ordinairement sur les sujets atteints d'un violent coryza et n'envahit le plus souvent que la portion cartilagineuse de la trompe. L'inflammation peut cependant se propager à la caisse et donner naissance à une otite moyenne aiguë dont nous étudierons plus loin les caractères.

Il existe de vives douleurs irradiant dans la tête ; les douleurs sont exagérées par les mouvements de déglutition et de mastication ; la surdité est à peu peu près complète de ce côté et la voix du malade, dont le timbre lui paraît changé, résonne dans sa tête. Si on examine alors le tympan, il ne présente pas d'hyperhémie, mais seulement les altérations que nous étudierons dans le chapitre suivant et qui sont propres à l'obstruction de la trompe.

La salpyngite aiguë n'est pas grave, en ce sens qu'elle parcourt en général les mêmes phases que le coryza et se termine par résolution, mais elle peut laisser à sa suite une inflammation chronique, origine habituelle des obstructions de la trompe qui constituent la principale maladie de ce conduit et l'une des causes les plus habituelles de la surdité.

Obstruction de la trompe d'Eustache. — La trompe d'Eustache est un conduit fort étroit, surtout à la rencontre des deux cônes

tronqués qui la constituent, point connu sous le nom d'isthme de la trompe. Elle est aplatie à ce niveau; son calibre mesure 2 millimètres seulement en hauteur et un millimètre en largeur: aussi l'obstruction est-elle une affection fréquente en raison de dimensions aussi exiguës.

Nous avons à rechercher la solution des trois questions suivantes :

1° Existe-t-il une obstruction de la trompe?

2° A quelle cause faut-il rattacher l'obstruction?

3° Quel traitement convient-il d'employer?

1° *Existe-t-il une obstruction de la trompe d'Eustache?* — Procédez d'abord à un interrogatoire méthodique du malade. Vous vous assurez qu'il n'éprouve pas de douleurs, que jamais l'oreille n'a été atteinte d'écoulement : par conséquent vous éliminez d'emblée tout le groupe des affections inflammatoires. Depuis combien de temps la surdité existe-t-elle? est-elle récente ou ancienne? Si la surdité est récente et si elle est déjà très prononcée; si, par exemple, le malade n'entend la montre qu'au contact de l'oreille, il y a des présomptions en faveur d'une obstruction de la trompe, car la surdité provenant d'une affection chronique de la caisse marche beaucoup plus lentement.

La surdité est-elle survenue subitement, du jour au lendemain, ou bien a-t-elle présenté une marche croissante? Si le développement a été brusque, la présomption s'accentue encore en faveur de l'obstruction.

La surdité est-elle continue ou intermittente? Définissez bien le phénomène, car dans l'otite scléreuse, par exemple, les malades entendent mieux par les temps secs que par les temps humides. Cette intermittence veut dire qu'à certains moments, tout d'un coup, sous l'influence de l'action de se moucher, par exemple, l'ouïe reparaît sensiblement normale pour s'éclipser de nouveau. Si la maladie présente ce caractère, il y a presque certitude que vous avez affaire à une obstruction de la trompe; je dis presque, parce que certains bouchons cérumineux donnent lieu, rarement, il est vrai, au même phénomène.

Procédez ensuite aux diverses explorations suivantes :

Avec la montre : N'écartez pas la montre de l'oreille peu à peu; tenez-la au contraire d'abord à une certaine distance et rapprochez-la progressivement : dans le premier cas, en effet, l'impres-

sion du bruit persiste un certain temps et vous trompe sur le degré de l'acuité auditive. Que le malade entende la montre à 4 ou à 6 centimètres, la différence signifie peu de chose; mais qu'il entende le tic tac à quelques millimètres de l'oreille ou bien qu'il ne l'entende qu'au contact, la différence est considérable, car la transmission par les os du crâne intervient; l'audition au seul contact est une preuve de surdité très prononcée. Dans l'obstruction simple de la trompe, la montre est toujours entendue au contact de l'oreille.

Avec la parole : Ayez soin que le malade ne voie pas le mouvement de vos lèvres. Il y a des affections de la caisse dans lesquelles la voix est assez bien perçue alors que la montre ne l'est pas. Le malade atteint d'obstruction de la trompe ne perçoit pas mieux l'une que l'autre.

Avec le diapason : Dans l'obstruction de la trompe, les vibrations ne sont perçues que du côté malade. Ce phénomène est moins net que dans l'obstruction du conduit auditif externe, mais il existe.

Avec le cornet acoustique : Le malade entendra les mots prononcés de la voix la plus basse, s'il n'est atteint que d'obstruction de la trompe.

Enfin, auscultez : Pour cela, introduisez dans l'oreille du malade l'extrémité d'un tube en caoutchouc muni d'une boule olivaire, l'autre extrémité dans la vôtre. Faites expirer le malade fortement, le nez et la bouche fermés. Si la trompe est libre, vous entendez le bruit que fait l'air en arrivant dans la caisse; vous n'entendez rien, s'il y a une obstruction. On conçoit combien ce signe a d'importance, s'il est bien observé.

Après avoir constaté cet ensemble de signes physiologiques, et par conséquent acquis de fortes présomptions en faveur d'une obstruction de la trompe d'Eustache, ayez recours à l'*examen direct*, qui vous donnera des signes de certitude. Cet examen doit porter sur le conduit auditif, la membrane du tympan, la caisse et enfin sur la trompe elle-même.

Aussitôt le spéculum introduit dans l'oreille, vous constaterez d'habitude avec la plus grande facilité que le conduit auditif externe est libre, et qu'il ne s'agit pas d'un bouchon cérumineux dont la présence donne lieu à un certain nombre de signes identiques à ceux de l'obstruction de la trompe. Cependant il peut y avoir doute, c'est lorsqu'un conduit sinueux et étroit rend difficile

l'exploration du tympan. Qu'il contienne en même temps une certaine quantité de cérumen, et le diagnostic sera plus obscur encore.

L'examen de la membrane du tympan fournit des renseignements précieux. La caisse ne contenant plus d'air, le tympan a perdu sa translucidité ; au lieu d'être gris perle, il est brunâtre. La pression atmosphérique qu'il supporte par sa face externe seule en augmente la concavité, et l'ombilic est plus déprimé vers la caisse. Ce signe ne peut guère être apprécié que par la position que prend le manche du marteau. Enclavé qu'il est dans l'épaisseur de la membrane, cet osselet en suit tous les mouvements, c'est-à-dire que l'extrémité du manche qui répond à l'ombilic est également plus rapprochée du promontoire ; il en résulte que le manche tout entier paraît plus court qu'à l'état normal, parce qu'il est vu en raccourci.

Si l'extrémité inférieure du marteau bascule en dedans, son extrémité supérieure bascule nécessairement en dehors, d'où la saillie plus grande de l'apophyse externe dans le conduit auditif.

On dit aussi que le triangle lumineux change de forme : d'équilatéral il devient isocèle : cela est vrai, mais ce signe n'a cependant aucune valeur diagnostique : le reflet lumineux, en effet, est loin d'avoir la même forme chez tous les sujets ; pour tirer parti de sa déformation, il faudrait donc avoir examiné l'oreille du malade alors qu'elle était saine et bien remarqué la forme du triangle, ce qui évidemment n'a jamais lieu. Du côté de la caisse, il existe une pression exagérée de l'étrier sur la fenêtre ovale, mais cette disposition ne peut se révéler que par des signes subjectifs tels que le bourdonnement, dont l'existence est commune dans l'obstruction de la trompe.

Explorez ensuite la trompe elle-même. Je décrirai avec quelques détails les divers modes d'exploration, car ils servent en même temps de moyens de traitement, et je n'aurai pas à y revenir plus loin. Ces moyens comprennent les procédés de Valsalva, de Toynbee, de Politzer, et en dernier lieu le cathétérisme.

Si, fermant hermétiquement les narines et la bouche, vous faites une expiration forte et brusque, l'air chassé des poumons arrive dans le pharynx et, rencontrant l'ouverture des trompes, il y pénètre ainsi que dans la caisse et repousse en dehors la mem-

brane du tympan. Il en résulte une sensation spéciale, une sorte de petit choc qu'éprouve le malade, et dont il se rend en général très bien compte. C'est là le *procédé de Valsalva*. Lorsqu'il réussit, c'est une preuve évidente que la trompe est libre. Constatez vous-même le phénomène : mettez le spéculum en place, regardez le tympan et ordonnez au malade d'exécuter la manœuvre ; vous pourrez voir la projection du tympan vers le conduit et la modification subite du reflet lumineux.

Cette modification du reflet présente une grande importance diagnostique dans le cas particulier, car c'est souvent la seule manière dont se traduit à vos yeux le changement de courbure du tympan résultant de la poussée d'air. J'ai déjà dit plus haut que pendant cette expérience il sera bon d'ausculter l'oreille et de percevoir vous-même le choc que ressent le malade.

Donc, si le malade n'éprouve rien dans l'oreille, si vous ne constatez aucune modification à la surface du tympan, si l'auscultation ne vous révèle l'existence d'aucun bruit, c'est que la trompe ne fonctionne pas.

Le procédé de Valsalva est très précieux pour établir le diagnostic, mais il est bien moins applicable comme moyen de traitement, ainsi que je le dirai plus loin.

A chaque mouvement de déglutition le pavillon de la trompe est entr'ouvert par l'action du muscle péristaphylin externe. Or, si pendant ce mouvement vous fermez hermétiquement la bouche et les narines, il se produit un vide dans la caisse et la membrane du tympan est attirée vivement vers le promontoire, ce qui se traduit par une sensation spéciale qu'éprouve le malade : c'est le *procédé de Toynbee*.

Ce procédé est donc la contre-partie de celui de Valsalva ; il est moins souvent employé que les autres, quoiqu'il fournisse de bonnes indications sur la perméabilité de la trompe.

Le *procédé de Politzer* est beaucoup plus important que les deux précédents, car il sert de moyen de diagnostic et surtout de moyen de traitement. Il est basé sur ces deux phénomènes physiologiques, à savoir, que la trompe s'ouvre pendant la déglutition, et que pendant ce temps aussi le voile du palais, devenu horizontal, se tend de façon à intercepter la communication entre la portion nasale et la portion buccale du pharynx.

Ce procédé consiste dans la manœuvre suivante : le malade conservera une gorgée d'eau dans la bouche de façon à être prêt à avaler au premier commandement. Le chirurgien, tenant de la main droite une poire en caoutchouc dite poire à insufflation, en introduira l'extrémité dans l'intérieur de l'une des narines, peu importe laquelle, choisissant de préférence la plus large et la moins sensible. De la main gauche, il fixera l'instrument en place en même temps qu'il oblitérera l'autre narine. Le malade relèvera légèrement la tête de manière qu'on puisse observer le cou. Le chirurgien ordonnera alors au malade d'avaler et pressera fortement et brusquement sur la poire dès qu'il verra se produire le mouvement d'ascension du larynx, c'est-à-dire au second temps de la déglutition. L'air, arrivant dans le pharynx et ne trouvant d'autre issue que les trompes, s'y engage et pénètre dans l'oreille moyenne.

Si le résultat est positif, le malade éprouve la sensation d'un petit choc sur le tympan. Si le résultat est négatif, recommencez plusieurs fois de suite, afin de bien vous assurer que la manœuvre a été correcte, c'est-à-dire qu'il y a eu concordance entre la projection de l'air et le mouvement de déglutition. D'ailleurs ce procédé n'est ni douloureux ni dangereux et peut être répété aussi souvent qu'on voudra.

Le *cathétérisme de la trompe d'Eustache* est une opération qui consiste à introduire dans la portion cartilagineuse de la trompe une sonde destinée à conduire des gaz, des liquides, ou des solides, jusque dans la caisse du tympan.

Je rappelle que cette opération fut imaginée pour lui-même par un maître de poste de Versailles, nommé Guyot, qui fit pénétrer dans la trompe une sonde passant par la bouche.

Il existe un certain nombre de procédés de cathétérisme ; mais, fidèle à la méthode que j'ai adoptée pour cet ouvrage, je ne décrirai que celui qui me paraît le meilleur.

L'instrument qui sert pour cette opération est la sonde d'Itard. Il est nécessaire d'en avoir plusieurs et de courbure différente, le méat inférieur étant loin de présenter la même hauteur chez tous les sujets ; j'ai souvent vu le cathétérisme, difficile avec une certaine sonde, devenir très facile avec une autre. Les cathéters métalliques sont les meilleurs. Rappelez-vous que la syphilis a été transmise par des instruments malpropres, et, si l'opération

devait être répétée un certain nombre de fois, engagez le malade à se procurer un cathéter qui ne serve qu'à lui seul.

Le malade sera assis, la tête légèrement renversée en arrière et soutenue ; le chirurgien assis en face de lui. Introduisez le cathéter dans les fosses nasales, la concavité dirigée en bas. Aussitôt que l'instrument a franchi la narine, par conséquent à 12 ou 15 millimètres de l'entrée du nez, redressez-le de façon qu'il devienne complètement horizontal ; en continuant à lui donner la direction oblique en haut qu'il avait en entrant, vous pénétreriez à coup sûr dans le méat moyen, erreur très commune. Parcourez la fosse nasale rapidement et, suivant le conseil donné par Trœltsch, allez jusqu'à ce que l'extrémité de l'instrument touche la colonne vertébrale, c'est un point de repère. Revenez alors sur vos pas et, à une certaine distance de la colonne vertébrale, imprimez à la sonde un mouvement de rotation en dedans qui dirige ainsi l'extrémité ou bec en sens opposé vers le pavillon de la trompe.

On voit combien ce temps dernier de l'opération est vague : aussi Trœltsch dit-il que c'est avec une certaine habitude que l'on arrivera à reconnaître le moment où il faut exécuter le mouvement de rotation.

Le cathétérisme de la trompe d'Eustache, qui en somme constitue une opération assez délicate que très peu de praticiens se risquent à exécuter, serait extrêmement simple si on savait à quelle distance exacte se trouve le pavillon soit de l'entrée des narines, soit du pharynx : mais c'est impossible, puisque cette distance varie avec chaque sujet. Triquet, comprenant bien la difficulté, avait fait remarquer que, l'orifice de la trompe se trouvant exactement sur le prolongement du méat inférieur, et se continuant en quelque sorte avec ce méat, on arriverait directement dans cette orifice en suivant avec la sonde le sommet du méat, c'est-à-dire l'angle que forme le cornet inférieur avec la paroi externe des fosses nasales. Le fait est très exact anatomiquement, mais la manœuvre est le plus souvent inexécutable, en raison de l'étroitesse du méat, qui ne permet pas d'y introduire la sonde, si ce n'est avec force : or, non seulement la force, mais une pression même légère doivent être évitées avec le plus grand soin, car on court le risque de déchirer la pituitaire.

J'ai signalé un rapport anatomique qui permet d'exécuter avec précision, méthode et en temps opportun, le mouvement de rota-

tion. La voûte palatine donne attache par son bord postérieur à une aponévrose fortement tendue entre les deux apophyses ptérygoïdes, et qui constitue la portion horizontale du voile du palais; cette aponévrose est si résistante, qu'au toucher elle paraît continuer la voûte osseuse, surtout au toucher à l'aide d'un instrument. Il semble que le voile ne commence qu'à ce niveau, et on sent très facilement un défaut de résistance là où le voile s'incline en bas. Or, c'est précisément au niveau du bord postérieur de cette aponévrose, et cela chez tous les sujets, que se trouve le pavillon de la trompe d'Eustache.

Reprenant notre manuel opératoire, je dis : dès que l'extrémité de la sonde aura touché la paroi postérieure du pharynx, ramenez-la doucement en avant sur la voûte du palais, cherchez avec le bec de l'instrument le bord postérieur de l'aponévrose palatine et imprimez alors un mouvement de rotation sur place tel que l'anneau annexé au dos du cathéter soit dirigé vers la cloison et tourné obliquement en bas et en dedans, c'est-à-dire du côté opposé à l'oreille malade. L'extrémité de l'instrument exécute un mouvement en sens contraire de celui de l'anneau, c'est-à-dire qu'il est porté en haut et en dehors. La direction de l'anneau vous indiquera exactement la direction du bec du cathéter : l'anneau doit présenter une direction oblique; s'il est horizontal, ou s'il est vertical, vous n'êtes pas dans la trompe. Pour faire pénétrer l'instrument un peu plus avant, portez-le légèrement vers la cloison.

Pour reconnaître tout de suite si vous êtes bien engagé dans la trompe, exercez une légère traction sur l'instrument, et vous le sentirez arrêté. Il est vrai qu'il pourrait s'être engagé dans la fossette de Rosenmüller et butter contre la lèvre postérieure du pavillon, toujours très saillante. Cette erreur est, en effet, très commune, mais je crois qu'elle sera facilement évitée à l'avenir en suivant le procédé que j'indique. On s'apercevra de l'erreur en ce que rien ne pénétrera dans l'oreille et que l'instrument se déplacera aussitôt : lorsque le cathéter est bien réellement dans la trompe, il y reste en effet suffisamment fixé pour qu'on puisse l'abandonner à lui-même.

En cas d'insuccès, recommencez la manœuvre, mais toujours avec la plus grande douceur.

Le cathéter étant en place, vous y introduisez des gaz, des liquides ou une bougie, suivant le but que vous vous proposez d'atteindre.

Un mot sur l'introduction des bougies :

Il n'est pas nécessaire de se servir d'instruments spéciaux. Prenez une bougie ordinaire en gomme assez résistante, même une bougie en baleine, si vous êtes sûr de votre main, et assurez-vous qu'elle passe très librement dans le cathéter. Un index quelconque, un bout de fil, vous indiquera le moment où elle affleure l'extrémité de l'instrument : la trompe mesurant environ 4 centimètres de longueur, mettez sur la bougie un second index à 4 centimètres en arrière du précédent. De cette façon vous saurez très exactement le chemin parcouru et l'endroit rétréci. La bougie pourra être laissée en place pendant une heure ou deux sans inconvénient. Elle pénétrerait plus avant dans la caisse qu'il n'y aurait rien à craindre : elle passerait en effet derrière le marteau et arriverait directement dans les cellules mastoïdiennes, dont l'ouverture est dans l'axe de l'orifice tympanique de la trompe. Tout au plus pourrait-elle toucher l'articulation de l'enclume et de l'étrier, ce qui serait sans danger avec une bougie flexible.

2° *A quelle cause faut-il rattacher l'obstruction?* — Les causes d'obstruction de la trompe d'Eustache sont multiples. Les unes sont extrinsèques, et les autres intrinsèques.

Les causes extrinsèques sont toutes les tumeurs qui peuvent se développer dans le pharynx ou bien au niveau de l'orifice postérieur des fosses nasales et qui compriment le pavillon. Il en est de tout à fait étrangères à la région qui nous occupe, telles que les polypes naso-pharyngiens, par exemple ; mais d'autres ont des connexions plus intimes avec la trompe : je veux parler des petites *tumeurs adénoïdes* qui se développent à l'entrée de la trompe, chez les jeunes sujets, de préférence chez les petites filles, aux dépens des nombreux follicules situés dans l'épaisseur des bourrelets muqueux dont est entouré le pavillon.

Les divers modes d'exploration dont j'ai parlé sont impuissants à faire reconnaître ces tumeurs ; on sait seulement que la trompe n'est pas perméable. Il faut avoir recours à la *rhinoscopie postérieure*, c'est-à-dire à l'introduction en arrière du voile du palais d'un miroir qui éclaire l'orifice postérieur des fosses nasales et par conséquent le pavillon de la trompe pendant que l'on tient le voile abaissé : mais il faut bien reconnaître que cet examen est difficile, toujours pénible pour les malades, et souvent impra-

ticable soit à cause de l'intolérance des organes, soit à cause de leur exiguïté, chez les enfants, par exemple. C'est surtout à l'aide du doigt introduit en arrière et sur les côtés du voile qu'on reconnaîtra la présence, le siège exact, le volume de ces tumeurs, et encore cette manœuvre n'est-elle pas toujours praticable.

L'entrée de la trompe peut être oblitérée par suite de brides cicatricielles, même par des corps étrangers, mais ces causes sont extrêmement rares.

La cause d'obstruction, de beaucoup la plus commune est le catarrhe, ordinairement accompagné d'une inflammation du pharynx. La muqueuse se tuméfie, les glandes qui pénètrent jusqu'au niveau de l'isthme augmentent de volume et sécrètent un mucus épais qui accole les parois.

Que devient une obstruction de la trompe abandonnée à elle-même ?

Si la cause est fugace, éphémère, la maladie peut guérir spontanément et l'oreille n'en conserve aucune trace ; mais, s'il s'agit d'une inflammation chronique, persistante, non seulement l'ouïe ne se rétablit pas, mais il survient à la longue dans la caisse des désordres graves et irréparables. La chaîne des osselets, longtemps immobilisée, finit par s'ankyloser et n'est plus apte à fonctionner lorsque l'air arrive de nouveau dans la caisse ; le tympan lui-même, repoussé de plus en plus vers le promontoire par la pression de l'atmosphère, finit par perdre sa mobilité, grâce surtout à la rétraction du muscle interne du marteau. Aussi, lorsque vous serez en présence d'un sujet atteint d'une obstruction ancienne, ne promettez pas le retour de l'ouïe, même quand vous seriez assez heureux pour restaurer le calibre de la trompe, surtout si l'affection date de l'enfance. Il faut néanmoins toujours tenter la cure, car, de même que pour les bouchons cérumineux, le succès est possible après une obstruction de plusieurs années.

3° *Traitement de l'obstruction de la trompe d'Eustache.* — Le traitement de l'obstruction de la trompe d'Eustache est très complexe, en raison des nombreuses causes qui peuvent la déterminer. Si la maladie est liée à l'existence d'un catarrhe naso-pharyngé, ce qui est presque la règle dans l'obstruction de cause catarrhale, il faudra commencer par traiter le pharynx ou du moins le traiter concurremment. Il est des malades qui s'enrhument de la

trompe d'Eustache aussi facilement que d'autres de la pituitaire : supprimez la cause, si c'est possible. J'ai vu un jeune homme qui devenait sourd tous les jours vers trois heures de l'après-midi et restait dans cet état pendant quelques heures. Je recherchai la cause de ce phénomène singulier, et j'appris qu'à la même heure il était exposé à un courant d'air froid dans la maison où il travaillait. La suppression de la cause suffit à le guérir.

Si l'obstruction résulte de la présence d'une cicatrice vicieuse, d'une tumeur quelconque occupant le pavillon, il conviendra d'employer tout d'abord un traitement approprié à ces maladies. L'excision des brides cicatricielles, difficile à exécuter, donne peu de résultats. Il n'en est pas de même de l'extirpation des tumeurs adénoïdes, mais ces diverses affections, assez rares d'ailleurs, rentrent plutôt dans le cadre de la chirurgie générale que dans celui des maladies de l'oreille proprement dites.

Plaçons-nous donc en présence de l'obstruction classique de la trompe d'Eustache, de celle qui est produite ou entretenue par une inflammation chronique. Voici la marche qu'il faut suivre dans le traitement de cette affection, en procédant toujours du simple au composé :

Commencez par administrer une douche d'air d'après le procédé de Politzer, beaucoup plus facile à exécuter et bien moins désagréable pour les malades que le cathétérisme. Certains chirurgiens conseillent d'employer indifféremment le procédé de Valsalva et celui de Politzer : ils ont tort. Le procédé de Politzer exerce une action plus puissante, mais ce n'est pas son principal avantage. Il est préférable surtout parce que durant l'opération le malade est passif, tandis qu'il est actif dans le procédé de Valsalva. Lorsqu'on fait une forte expiration, la bouche et le nez fermés, on refoule vers la tête tout le sang veineux, d'où résulte une forte congestion qui n'est pas sans inconvénient, même pour l'oreille : il suffit de voir combien les vaisseaux du tympan s'injectent pendant cette manœuvre pour s'en convaincre. Commandez quelques expirations dans un but d'exploration, soit, mais baser un traitement sur ce moyen ne me semble pas une bonne pratique. Les malades ont sans doute l'avantage de n'avoir pas besoin de médecin, mais ils peuvent également très bien s'appliquer à eux-mêmes le procédé de Politzer et il faut même le leur apprendre.

Certaines obstructions de la trompe reconnaissent pour cause une simple concrétion de mucus; la douche d'air fournit dans

ces cas un succès immédiat, brillant, et qui peut être durable.

Le plus souvent, l'air poussé fortement dans la trompe écarte les parois adossées et pénètre dans la caisse. Aussitôt le malade accuse une amélioration notable; il trouve le timbre de sa voix changé, la résonance dans la tête a disparu, et l'ouïe a recouvré son acuité à peu près normale. Le résultat, bien qu'évident, est parfois moins complet : le malade, par exemple, qui n'entendait la montre qu'au contact, l'entend maintenant à 1 ou 2 centimètres de l'oreille. Cet état persiste pendant un temps plus ou moins long, mais la trompe se referme quelquefois très rapidement : il faut recommencer les douches d'air jusqu'à ce que l'amélioration devienne durable.

La douche d'air par le procédé de Politzer est en général très bien supportée et ne cause aucune douleur : cependant elle présente le petit inconvénient d'agir à la fois sur les deux oreilles, aussi bien sur la saine que sur la malade.

Si la douche n'a produit aucun résultat, ou si elle est mal supportée, recourez au cathétérisme avec la sonde d'Itard et répétez-le aussi souvent qu'il sera nécessaire.

La douche d'air avec ou sans cathétérisme n'a pas produit de résultat, ou bien le résultat est si éphémère que la guérison définitive est douteuse par l'emploi de ce seul moyen. Au lieu d'air, introduisez alors dans la trompe une fine bougie en gomme ou en baleine et laissez-la à demeure pendant une heure ou deux. Cette petite opération est en général très bien supportée.

C'est sans doute après avoir constaté l'insuccès de ces divers moyens que des praticiens ont eu recours dans ces derniers temps à l'électrolyse, moyen ingénieux dont je ne saurais personnellement apprécier les résultats.

Enfin, si tout a échoué, il reste une dernière ressource, c'est la paracentèse du tympan. En traitant des opacités de cette membrane j'ai indiqué le but que l'on se propose en pratiquant cette opération très rationnelle. Nous poursuivons ici le même but : permettre aux ondes sonores d'arriver directement sur la membrane de la fenêtre ovale sans le secours de la chaîne des osselets. On réussira sous deux conditions : l'intégrité de cette dernière membrane et la persistance de la perforation du tympan.

D. **Maladies de l'oreille moyenne.** — L'oreille moyenne se compose de la caisse du tympan, de la chaîne des osselets avec

leurs articulations et des muscles qui la mettent en jeu, des cellules mastoïdiennes. Ces diverses parties forment un ensemble simultanément affecté dans la majorité des cas : j'aurai cependant à signaler quelques lésions plus spéciales à chacune d'elles.

Faisons d'abord remarquer la place qu'occupe la caisse au milieu des organes qui constituent l'appareil de transmission des ondes sonores (voir fig. 5). Interposée entre l'oreille externe et la trompe d'Eustache, la caisse est l'aboutissant de ces deux conduits : aussi participe-t-elle le plus ordinairement aux affections qui les atteignent. Les maladies de la trompe en particulier se propagent le plus souvent à la caisse envahie secondairement. Il existe toutefois des affections primitives de cette cavité.

Il est rare que la caisse soit atteinte de traumatismes directs. Elle peut être intéressée dans une fracture du rocher, mais c'est un accident d'ordre secondaire. J'ai déjà parlé des corps étrangers qui séjournent dans son intérieur après avoir traversé le tympan et de l'opération qu'il conviendrait de pratiquer pour les extraire. je n'y reviendrai pas; disons seulement qu'à l'encontre du conduit auditif externe elle les supporte difficilement.

A la suite d'une blessure du tympan ou d'une violente contusion du crâne la caisse peut être remplie de sang. Il en résulte d'abord une surdité complète : le tympan est repoussé en dehors et ne présente plus à l'otoscope qu'une surface brunâtre. Les suites ne sont pas graves en général ; le sang se résorbe peu à peu, s'écoule même par la trompe d'Eustache, et l'acuité auditive peut redevenir normale.

Quelquefois aussi des troubles de l'ouïe persistent, ainsi que je l'ai observé sur un officier dont la tête avait porté violemment dans une chute de cheval.

Si le tympan bombait trop fortement vers le conduit, au point d'occasionner de vives douleurs ou des vertiges, et si la résorption ne paraissait pas s'effectuer rapidement, je ne verrais aucun inconvénient à faire une paracentèse pour faciliter l'issue du sang. Des douches d'air fréquemment répétées en favoriseraient encore la sortie.

Otites moyennes.

L'otite moyenne se présente sous des aspects cliniques tout à fait dissemblables. Tantôt c'est une inflammation aiguë qui envahit

brusquement la caisse ; d'autres fois c'est une inflammation chronique pouvant succéder à la précédente ou prendre immédiatement ce caractère. Cette otite chronique, désignée encore sous le nom commode de catarrhe, est accompagnée de suppuration ou bien ne suppure pas. Enfin la caisse est le siège d'une maladie singulière, considérée pendant longtemps comme étant de nature nerveuse, parce qu'elle ne s'accompagne d'aucune réaction inflammatoire : c'est l'otite scléreuse ou sclérose de la caisse. Nous aurons donc à examiner successivement quatre états pathologiques :

1° L'otite moyenne aiguë ;
2° Le catarrhe suppuré ;
3° Le catarrhe sec ;
4° La sclérose de la caisse.

Cette division n'est peut-être pas en rapport avec celle des auteurs, mais je puis affirmer qu'elle repose sur des données cliniques incontestables.

1° *Otite moyenne aiguë.* — L'inflammation aiguë de la caisse débute en général brusquement, de préférence au milieu de la nuit, aux heures les plus froides, car il semble que le froid joue le rôle le plus important dans la production de cette maladie. Elle s'annonce par une douleur d'une violence extrême qui occupe l'oreille et rayonne dans toute la tête. Des phénomènes généraux ne tardent pas à apparaître : une vive agitation, souvent du délire, surtout chez les enfants, ce qui peut en imposer pour un début de méningite, mais il n'y a pas de fièvre. Ce sont des battements insupportables dans toute la tête. Il ne faut pas songer au plus léger sommeil : les malades vont, viennent, poussent constamment des cris plaintifs, et aucun remède ne paraît les soulager. Les mouvements de déglutition, d'expiration forcée, exaspèrent encore la douleur, si la trompe participe à la maladie, ce qui est commun. L'inflammation peut se propager au nerf facial et donner lieu à une paralysie faciale. L'ouïe est abolie de ce côté.

Le tableau de l'otite moyenne aiguë dont je viens de donner une esquisse est tellement saisissant qu'on ne peut le méconnaître. Il faut toutefois s'assurer qu'il ne s'agit pas d'une otite externe ou d'une myringite aiguë dont j'ai indiqué plus haut les caractères.

L'examen direct de l'oreille en fournira d'ailleurs tout de suite

la démonstration : l'introduction du spéculum se fera facilement, sans provoquer de résistance de la part du malade; vous constaterez que le conduit est libre et que le tympan ne présente pas la vascularisation propre à la myringite. Au lieu d'être gris blanchâtre, le tympan est sombre, ce qui témoigne de la disparition de la translucidité et d'un épanchement dans la caisse. Le marteau se voit encore, mais difficilement. Le reflet lumineux a disparu, car la membrane bombe dans le conduit auditif.

Après deux ou trois jours, les phénomènes peuvent rétrocéder, diminuer ensuite peu à peu et finir par disparaître sans laisser de traces appréciables, mais il est probable que dans ces cas favorables le malade a plutôt été atteint d'une salpyngite aiguë dont les symptômes ressemblent en définitive à l'otite moyenne, moins l'intensité. Le plus ordinairement, la sérosité qui s'est d'abord épanchée dans la caisse se trouble et passe à la suppuration. Le pus fait effort contre les parois de la caisse qui partout sont osseuses, sauf au niveau du tympan; celui-ci se distend de plus en plus et finit heureusement par se perforer. Alors survient un soulagement immédiat, instantané, et la maladie entre dans une nouvelle phase. Quelquefois cependant, mais rarement, la membrane résiste et des accidents cérébraux peuvent apparaître qui emportent le malade.

Si vous êtes appelé tout à fait au début de l'affection, conseillez des sangsues, des ventouses, des bains d'oreille calmants : mais c'est en général après vingt-quatre ou quarante-huit heures qu'on est consulté : eh bien, à ce moment, j'insiste beaucoup sur ce point, il n'y a qu'un seul traitement à faire, c'est la paracentèse du tympan. Attendez, dit-on, que la suppuration se produise, vous ouvrirez le tympan comme on ouvre un abcès ordinaire. Mais que gagnez-vous à attendre? rien, car l'opération que vous pratiquez n'est pas grave en elle-même et ne saurait que modifier favorablement la marche de la maladie. Qu'avez-vous à perdre au contraire? tout, même le malade. En attendant l'ouverture spontanée du tympan (et c'est malheureusement ce que font la plupart des praticiens), ou bien en n'ouvrant que lorsqu'il y a imminence de perforation, vous donnez le temps au pus qui, je le répète, est soumis à une forte pression, vous lui donnez le temps de désorganiser la caisse, de séparer les osselets les uns des autres, d'altérer la membrane de la fenêtre ovale, de sphacéler le tympan, sans compter la possibilité de pénétrer dans le

crâne par les fissures de la voûte de la caisse ou par le labyrinthe; et si la chaîne s'échappe avec le pus, si le malade est voué à une surdité complète et irrémédiable, c'est l'abstention ou la temporisation qui en sont la cause. Je ne parle pas du soulagement immédiat que vous apportez aux douleurs atroces du malheureux patient en débridant son tympan même avant la formatiou du pus, et cependant ce point a bien aussi son importance.

Il faut avoir assisté à une paracentèse du tympan pratiquée dans ces conditions pour en comprendre l'immense bienfait. Ce n'est pas même au bout d'une minute que les malades sont soulagés, c'est instantanément. Je ne saurais mieux comparer ce résultat qu'à celui qu'on obtient en débarrassant un malade d'un corps étranger de la conjonctive. N'est-ce pas, d'ailleurs, ce qui se passe dans le panaris, dans le glaucome aigu, et bien d'autres circonstances où la douleur tient à un étranglement des produits exsudés et à la compression de filets nerveux? et quelle région est mieux disposée que la caisse du tympan pour réaliser les conditions d'un étranglement douloureux, puisque les parois du foyer sont osseuses et que contre l'une d'elles est palissé un rameau nerveux sensitif, le rameau de Jacobson? Plusieurs fois j'ai été assez heureux pour intervenir de bonne heure chez des malades atteints d'otite moyenne aiguë, et le résultat a été constant : suppression *instantanée* de la douleur et guérison rapide de la maladie.

Seconde phase de l'otite moyenne aiguë. Abandonnée à elle-même, la suppuration s'est établie à travers une perforation du tympan et les douleurs ont en grande partie disparu. Il existe un calme et un repos relatifs, quoiqu'il survienne encore de temps en temps des crises douloureuses, lorsque la perforation s'oblitère et que le pus reste emprisonné dans la caisse.

L'otite moyenne peut se propager au conduit auditif externe, jusque sous le périoste de l'apophyse mastoïde, et on voit alors apparaître un abcès extra-mastoïdien, identique à celui que j'ai décrit comme conséquence de l'otite externe sous-périostique. Plus souvent l'inflammation gagne les cellules mastoïdiennes et donne naissance à un abcès intra-mastoïdien que j'étudierai dans un chapitre spécial.

A cette période le tympan est représenté par une lame blanchâtre sur laquelle n'existe plus aucun détail physiologique. On

aperçoit la perforation dont le siège et les dimensions sont très variables et à son niveau des battements énergiques.

Comme traitement, faites des lavages très fréquents de l'oreille, en rapport d'ailleurs avec la quantité de l'écoulement; employez diverses solutions : solutions calmantes au pavot, au chloral, si les douleurs persistent; solutions astringentes, avec le sulfate de zinc, le tannin, le bismuth, l'acide phénique, le sublimé, etc., s'il n'existe plus de douleurs. Il est bon cependant de n'introduire qu'avec ménagement les substances toxiques, qui pourraient pénétrer dans le pharynx par la trompe d'Eustache et provoquer des accidents. Pour faciliter la sortie du pus de l'intérieur de la caisse, pratiquez des douches d'air, à condition que la trompe soit perméable. Si la trompe était obstruée, et que la perforation du tympan fût étroite et située très haut, de telle sorte que la caisse se vidât difficilement, il y aurait une indication à agrandir l'orifice et à le porter dans un point plus déclive. On éviterait plus sûrement ainsi la propagation aux cellules mastoïdiennes.

Dans les cas les plus favorables, la suppuration diminue peu à peu; la perforation s'oblitère, si elle est étroite, et persiste dans le cas contraire. Suivant les désordres produits dans la caisse pendant la première phase, l'audition revient en partie ou bien reste perdue pour toujours.

La suppuration, au contraire, peut persister et la maladie, passant à l'état chronique, prend le nom de catarrhe suppuré de la caisse.

2° *Catarrhe suppuré de la caisse.* — Au point de vue clinique, le catarrhe de la caisse ne diffère du catarrhe de l'oreille externe que par le siège de l'écoulement et l'existence de la perforation du tympan. Pour le diagnostic et le traitement, je renvoie donc le lecteur à ce que j'ai dit à propos de l'otorrhée, dont cette affection constitue l'une des formes les plus habituelles.

Je dois cependant appeler l'attention sur une variété particulière de catarrhe suppuré de la caisse que l'on ne rencontre que chez les sujets tuberculeux. Quelques auteurs l'appellent otite tuberculeuse, mais à tort, car, ainsi que l'a fait remarquer mon élève et ami le Dr de la Bellière dans sa thèse inaugurale, cette affection ne résulte pas de la présence dans la caisse ou dans la membrane du tympan de masses tuberculeuses ramollies, mais

d'un processus spécial que suit l'inflammation chez des tuberculeux.

Ce catarrhe est chronique d'emblée; il ne succède pas à un état plus ou moins aigu : c'est par hasard, et sans éprouver aucune douleur, que les malades constatent un écoulement d'oreille et une diminution notable de l'ouïe de ce côté. En examinant le tympan, on le trouve perforé.

L'affection part du pharynx, se propage insidieusement à la muqueuse de la trompe, à celle de la caisse, et gagne le tympan; les diverses couches de cette membrane s'ulcèrent lentement de dedans en dehors, et comme dernier terme survient la perforation.

Cette maladie peut rester stationnaire et n'occasionner qu'une gêne plus ou moins grande, mais aussi déterminer les accidents propres aux suppurations prolongées. Quelques injections astringentes constituent le meilleur traitement.

La gravité spéciale des suppurations chroniques de la caisse résulte des complications qui en sont assez fréquemment la conséquence : je veux parler de la carie du rocher, des lésions vasculaires et des accidents cérébro-méningés. C'est pour éviter autant que possible ces complications qu'il faut tarir au plus tôt les écoulements d'oreille et combattre vivement le préjugé funeste qui les fait considérer comme salutaires à la santé.

La *carie du rocher* (et l'on comprend aussi sous ce nom l'ostéite et la nécrose) ne se révèle pas tout d'abord par des signes évidents : nombre de fois j'ai vu des malades considérés comme atteints de carie du rocher et qui heureusement n'en avaient pas. On la soupçonne aux caractères suivants : abondance et persistance de la suppuration malgré un traitement convenable; fétidité extrême du pus; douleurs continuelles et parfois un mouvement fébrile. On en affirmera l'existence, s'il est sorti des fragments d'os et s'il existe des trajets fistuleux péri-auriculaires à travers lesquels on puisse pénétrer jusqu'à l'os avec un stylet. Si vous explorez la caisse par le conduit auditif, gardez-vous de prendre le promontoire pour un séquestre.

Comme traitement : lavages fréquents avec la liqueur de Van Swieten, avec les acides phénique, borique, etc. Enlevez les séquestres, s'ils sont mobiles, et nettoyez le foyer de la carie à l'aide de la curette tranchante. J'ai pu guérir de cette façon, et complètement, un

garçon atteint d'une carie très profonde des deux rochers, si profonde que d'un côté je touchais la dure-mère. Il existe des caries du rocher d'origine syphilitique contre lesquelles, avec le traitement local, il faudra employer le traitement spécifique. Lorsqu'il s'agit de sujets tuberculeux, la guérison est beaucoup plus douteuse.

La carie, au lieu de porter sur les parois de la caisse et sur le rocher, peut être limitée seulement aux osselets de l'ouïe, et l'on a, dans ces derniers temps, pratiqué avec avantage l'extirpation du marteau et de l'enclume par le conduit auditif.

Si l'on suppose que la suppuration reconnaît pour cause une lésion de la voûte de la caisse (appelée encore attique), là où siègent la tête du marteau et le corps de l'enclume, et si cette suppuration a résisté à tous les moyens ordinaires de traitement, il faut agir directement sur la partie malade. Il est difficile d'y accéder par le conduit auditif externe, même après destruction complète de la membrane du tympan. Stacke a suivi la voie que je conseille plus haut pour l'extraction des corps étrangers occupant la partie profonde de la caisse elle-même, c'est-à-dire qu'il a détaché la portion cartilagineuse de la portion osseuse de manière à reporter fortement le pavillon de l'oreille en avant. L'accès dans la caisse est ainsi rendu beaucoup plus facile. En faisant sauter d'un coup de ciseau et de maillet la portion d'os située au-dessus du conduit auditif externe et formant paroi externe de la voûte, celle-ci se trouve mise à nu et peut être complètement nettoyée de son contenu : pus, osselets séquestrés, cholestéatome.

Cette même incision permet d'explorer l'ouverture des cellules mastoïdiennes, et même d'y pénétrer au besoin en enlevant la paroi postérieure du conduit auditif.

Les progrès de la carie peuvent déterminer l'ulcération des gros vaisseaux du voisinage : de la veine jugulaire interne, du sinus latéral, des sinus pétreux et de l'artère carotide interne. Il se produit des hémorrhagies successives par le conduit auditif, quelquefois par la bouche et le nez, si la trompe est libre, et la mort ne tarde pas à en être la conséquence. Nous sommes sans ressources contre cet accident. La couleur du sang peut faire soupçonner s'il vient d'une veine ou d'une artère, mais la ligature de la carotide primitive elle-même est inefficace, puisque les carotides internes communiquent à plein canal d'un côté à l'autre.

Il n'est pas rare d'observer aussi la phlébite des sinus voisins

et la production d'une thrombose qui détermine un foyer de ramollissement cérébral et la mort. On peut évidemment tout tenter dans ces cas désespérés, même l'ouverture du sinus latéral et l'ablation des caillots qu'il contient ainsi que cela a été fait récemment (1893).

Les accidents les plus fréquents à la suite des suppurations prolongées de l'oreille, avec ou sans carie du rocher, sont la méningite et la production d'abcès intra-crâniens. Ces accidents peuvent être foudroyants, et j'en ai vu un exemple dramatique avec mon collègue le Dr Tapret. Ordinairement ils marchent avec une certaine lenteur, mais n'entraînent pas moins fatalement la mort. Le pus peut passer de la caisse par les fissures de la face supérieure du rocher, par le vestibule, après avoir détruit la fenêtre ovale, ou par l'aqueduc de Fallope dans le canal du nerf facial, et venir former foyer en dehors des méninges. Mais, fait dont la pathogénie est jusqu'alors inexplicable, un abcès se forme parfois dans le cerveau à une certaine distance de l'oreille, sans que la substance intermédiaire soit altérée, absolument comme les foyers angioleucitiques loin du point primitivement malade.

La thérapeutique étant impuissante contre ces divers accidents, je n'y insiste pas davantage.

Il n'en est pas de même des suppurations localisées à l'apophyse mastoïde, dont c'est ici le lieu de nous occuper.

De l'abcès intra-mastoïdien. — L'apophyse mastoïde est creusée de cellules qui communiquent avec la cavité de la caisse par un large orifice et sont couvertes à leur intérieur d'une membrane muqueuse commune : aussi conçoit-on difficilement que l'un des deux organes s'enflamme indépendamment de l'autre, et presque constamment le point de départ est dans la caisse.

Il résulte de la situation déclive des cellules par rapport à l'orifice de communication avec la caisse que l'écoulement des liquides qui y sont accumulés doit se faire difficilement, et il n'est pas surprenant que le pus prenne une direction différente de celle de la caisse ; tantôt en effet il se dirige vers l'extérieur, détruit peu à peu les couches superficielles et aboutit aux téguments ; d'autres fois, il se fraye une voie à travers les couches osseuses qui le séparent du conduit auditif externe, au niveau de sa paroi postérieure, et s'ouvre dans ce conduit, ou bien il gagne les couches profondes et pénètre jusque sous la dure-mère.

La suppuration diffuse de l'apophyse mastoïde constitue une variété de carie du rocher, et coïncide avec le catarrhe suppuré de la caisse. Il existe par l'oreille un écoulement abondant de pus fétide dont les lavages et les douches d'air ne parviennent pas toujours à débarrasser les cellules, et c'est alors qu'il est rationnel de donner une issue au pus en trépanant l'apophyse, opération dont on me paraît, toutefois, avoir abusé dans ces dernières années, en la pratiquant alors que la guérison est encore possible sans cette intervention, M. Lœwenberg croit pouvoir s'en dispenser en agrandissant l'ouverture du tympan, mais il est des cas où ce n'est pas suffisant.

Il est en général facile de reconnaître les suppurations *diffuses* de l'apophyse mastoïde ; elles se révèlent par des douleurs derrière l'oreille, par de l'empâtement des parties molles, et finalement par la formation d'un abcès sous-périostique qui s'ouvre à l'extérieur et donne naissance à une fistule. La principale difficulté consiste à savoir si l'abcès est primitivement sous-périostique (voyez *Otite externe sous-périostique*), ou bien s'il vient des cellules mastoïdiennes. L'examen des signes locaux ne permet pas d'arriver au diagnostic, car ils sont à peu près identiques dans les deux affections. C'est sur la marche de la maladie qu'il faudra se baser. Si l'abcès mastoïdien provient des cellules, il a été longtemps précédé de vives douleurs dans la région, sans traces extérieures d'inflammation ; s'il s'est développé d'emblée entre le périoste et l'os, les douleurs et le gonflement auront apparu simultanément. Le doute serait possible surtout lorsque l'affection date de plusieurs mois, lorsqu'il s'est établi des fistules, et que les souvenirs du patient sont confus, mais il n'offre pas alors de grave inconvénient, car le traitement doit être dirigé dans le même sens pour les deux cas : fendez largement les fistules, mettez à découvert l'apophyse mastoïde dans toute son étendue en décollant le périoste et, vous laissant diriger par la lésion osseuse, poursuivez celle-ci avec le ciseau et le maillet jusqu'à la rencontre des parties saines.

La suppuration de l'apophyse mastoïde ne revêt pas toujours la forme diffuse ; elle peut donner naissance à un *abcès circonscrit* qui présente le plus grand intérêt et mérite à tous égards d'attirer notre attention, d'autant plus qu'il n'a peut-être pas été signalé jusqu'à ce jour, du moins avec les caractères qui lui sont propres.

Voici le mode d'évolution des phénomènes dans un cas type : un malade a été atteint d'une otite moyenne aiguë, le plus souvent abandonnée à elle-même, c'est-à-dire qu'il n'a pas été pratiqué de paracentèse du tympan. Elle a suivi les phases habituelles : la membrane s'est perforée, la suppuration a duré un certain temps, puis a diminué, a fini par disparaître et le tympan s'est cicatrisé. L'otite est donc guérie, du moins en apparence. Cependant des douleurs intenses persistent de ce côté et rayonnent dans toute la tête, vers le front, vers l'œil, vers l'occiput, jusqu'au sommet du crâne. Elles sont continues, paroxystiques, arrachent souvent des cris au malade, ne lui laissent goûter aucun repos ni prendre de nourriture suffisante. La santé générale s'altère profondément, et la prolongation de cet état amènera certainement la mort à bref délai. Pendant ce temps, rien de local : le tympan et la caisse sont revenus presque à l'état normal, la région mastoïdienne ne diffère en rien de celle du côté opposé, si ce n'est qu'elle est un peu sensible au toucher ; le malade signale cependant un point qui paraît être plus douloureux et d'où lui semblent partir des élancements, mais il n'y a rien de bien précis.

En présence d'une semblable situation, malgré l'absence des signes fournis par l'otoscopie, il est rationnel de penser que peut-être du pus est retenu dans la caisse, surtout si le tympan est cicatrisé, et la paracentèse s'impose, mais il ne sort aucun liquide et le malade n'éprouve pas de soulagement. Il en est de même de la douche d'air, et l'auscultation de l'oreille ne fournit pas de renseignements.

Le diagnostic est certes des plus difficiles. Nul doute que le point de départ des accidents actuels soit l'otite moyenne : mais s'agit-il d'une méningite chronique, d'un abcès situé dans les méninges ou dans le cerveau ? s'agit-il d'un abcès enkysté, circonscrit, de l'apophyse mastoïde ?

Les auteurs disent unanimement qu'une collection purulente développée dans l'apophyse mastoïde détermine toujours à l'extérieur un certain degré de rougeur, d'œdème de la peau, une augmentation de la température de ce côté : cela est vrai pour la suppuration diffuse, mais il importe de savoir qu'un abcès enkysté peut occuper le centre de l'apophyse mastoïde, sans que la présence en soit révélée par aucun signe local dans la caisse ou derrière l'oreille. La douleur spontanée et provoquée par la pression *dans un point toujours le même* constitue le seul

signe sur lequel on puisse baser le diagnostic. D'autre part, il est également certain qu'un abcès enkysté de l'apophyse mastoïde peut provoquer un ensemble d'accidents tel que les praticiens les plus exercés songent à une méningite ou à un abcès du cerveau.

Lorsque, après mûr examen, vous croirez à l'existence d'un abcès enkysté, trépanez l'os. Voici les règles que je conseille de suivre pour la trépanation de l'apophyse mastoïde :

La région étant préalablement rasée et aseptisée, et le malade endormi, pratiquez sur toute la hauteur de l'apophyse mastoïde une incision verticale, à 1 centimètre environ de l'attache de l'oreille, afin d'éviter l'auriculaire; décollez le périoste avec une rugine de façon à bien mettre à découvert la surface de l'os. Ayez à votre disposition des ciseaux à froid de plusieurs dimensions, et attaquez l'os avec l'un de ces ciseaux et un maillet de plomb. Faites porter la section sur le point précis où vous avez constaté la douleur à la pression, ou bien sur un endroit où l'os est ou paraît malade. Rapprochez-vous autant que possible du sommet de l'apophyse, car vous vous éloignez ainsi davantage du sinus latéral. Enlevez à petits coups la couche compacte et pénétrez dans la substance spongieuse, ce dont vous serez averti par la sortie de sang noir et la coloration brunâtre de l'os. L'ouverture devra mesurer 1 centimètre carré pour le moins. Si le foyer n'est pas encore mis à nu, abandonnez le ciseau et le maillet pour vous servir d'une forte sonde cannelée ou d'un poinçon avec lesquels vous briserez les cloisons qui séparent les cellules, ou d'une curette tranchante de Volkmann. Le seul accident à redouter dans cette opération est la blessure du sinus latéral (voir fig. 6). Pour l'éviter aussi sûrement que possible, après avoir pénétré dans les cellules ne portez pas vos instruments perpendiculairement à la surface de l'apophyse, mais obliquement en haut ou en bas, parallèlement à la surface du crâne. L'apophyse mastoïde est parfois traversée par des veines émissaires volumineuses dont l'ouverture fournit brusquement un flot de sang noir et peut en imposer un instant pour l'ouverture du sinus lui-même; mais le peu de profondeur où vous avez pénétré et la certitude où vous êtes de n'avoir pas entamé la paroi interne compacte doivent vous rassurer.

Le foyer étant évacué, soigneusement lavé, réunissez la peau par première intention; mettez un drain dans l'excavation de l'os et faites-le sortir par l'angle inférieur de la plaie.

Lorsque la trépanation mastoïdienne est bien indiquée; lorsqu'il s'agit surtout d'un abcès enkysté, les résultats en sont véritablement merveilleux. Les douleurs qui dataient de plusieurs mois, et quelquefois de plusieurs années, disparaissent d'une manière complète et instantanée.

Je crois devoir, en finissant, rapprocher de l'otite moyenne suppurée les cas singuliers d'arthrite de la chaîne des osselets, que M. Hermet a attribués à la blennorrhagie au même titre que les arthrites des autres articulations du corps, hypothèse pour le moins ingénieuse.

3° *Catarrhe sec de la caisse.* — Les sujets atteints de catarrhe sec de la caisse, c'est-à-dire d'inflammation chronique non suppurée, se présentent à l'observation dans les conditions suivantes : Ils n'ont jamais été atteints de douleur ni d'écoulement d'oreille ; la surdité s'est développée peu à peu, sans secousses ; les deux oreilles sont généralement prises à la fois, mais la lésion est plus avancée d'un côté que de l'autre. Les malades sont incommodés par des bourdonnements incessants, et n'entendent plus du tout pour peu qu'il y ait autour d'eux un certain bruit. Ils sont constamment enchifrenés, et la muqueuse naso-pharyngée est affectée d'inflammation chronique. Ce sont principalement des sujets eczémateux.

Les auteurs confondent en général la description de cette lésion avec celle de la sclérose de la caisse, qui en est, à mon avis, absolument différente. Ces deux affections n'ont de caractères communs que ceux qui sont propres à beaucoup d'autres maladies de l'oreille ; la surdité, les bourdonnements et l'absence de phénomènes inflammatoires appréciables. J'indiquerai dans le paragraphe suivant les signes propres à la sclérose, et l'on verra en particulier combien sont différents dans les deux cas les renseignements fournis par l'examen otoscopique.

Le catarrhe sec envahit à la fois les muqueuses de la trompe et de la caisse et débute probablement par une pharyngite qui se propage de proche en proche : aussi la trompe, tout en laissant passer un peu d'air, est-elle moins perméable qu'à l'état normal. Le tympan a perdu en grande partie sa transparence : il est de couleur sombre, brunâtre, et le marteau, souvent rétracté, se détache moins nettement ; le reflet lumineux est moins brillant, plus petit, et quelquefois il a disparu. La douche d'air pénétrant

difficilement dans la caisse ne modifie que peu ou pas la membrane, et l'auscultation de l'oreille ne fait pas percevoir le bruit spécial qui se produit par le redressement du tympan quand le malade exécute l'expérience de Valsalva.

Ces divers caractères me paraissent suffisants pour permettre de reconnaître cette affection et de la différencier de toutes les autres. La distinction m'a paru d'autant plus importante à établir avec la sclérose de la caisse que le traitement peut exercer une véritable influence sur le catarrhe sec, tandis qu'il n'exerce qu'une action bien problématique sur la marche de la sclérose.

Dans le catarrhe sec, l'une des indications est d'entretenir la perméabilité de la trompe et la mobilité de la chaîne des osselets : aussi le cathétérisme est-il très utile, la douche simple étant en général insuffisante. Une seconde indication est de modifier l'état des muqueuses, et dans ce but on peut utiliser avec avantage l'emploi des fumigations, l'injection de liquides dans la caisse. Les eaux qui sont indiquées pour les sujets eczémateux le sont également dans ce cas : la Bourboule, Cauterets, Luxeuil, etc. Les douches nasales pratiquées avec ces liquides, en agissant contre le catarrhe naso-pharyngé, rendent aussi de grands services.

On a souvent essayé contre le catarrhe sec de la caisse, qui jusqu'à un certain point se confond avec une forme d'obstruction de la trompe d'Eustache, la paracentèse du tympan, mais l'altération de la muqueuse des fenêtres ronde et ovale rend le plus souvent cette opération inutile; on n'arrive même pas ainsi à diminuer les bourdonnements. En définitive, le catarrhe sec de la caisse peut être amélioré, mais on ne saurait le guérir. Bien heureux encore si, par un traitement méthodique, on empêche le malade d'arriver à une surdité complète.

4° *Sclérose de la caisse.* — La sclérose de la caisse est une maladie présentant un type clinique absolument défini, mais dont la nature intime et la pathogénie me paraissent encore fort obscures. Elle est extrêmement commune. Le plus grand nombre des surdités rangées jadis parmi les surdités nerveuses sont des scléroses de la caisse. Un fait certain, c'est qu'elle est héréditaire. En interrogeant avec soin le malade, il est bien rare de ne pas trouver un cas semblable chez un ou plusieurs de ses ascendants les plus proches.

J'ai fait remarquer depuis longtemps que l'oreille externe des

sujets atteints de sclérose de la caisse est généralement conformée d'une façon spéciale : le pavillon est étalé, aplati, désourlé, sec et comme parcheminé; au lieu d'être arrondi, l'hélix est souvent anguleux. Le conduit auditif externe n'est plus sinueux et recourbé, mais tout à fait rectiligne ; de plus, il est ordinairement très large. Il en résulte que le tympan, situé directement dans l'axe du conduit, se voit nettement, même sans le secours du spéculum ; aussi cette maladie est-elle très favorable à l'étude pour les débutants. Ce qui facilite encore l'examen, c'est que le conduit ne contient jamais de cérumen; la peau qui le tapisse est sèche, quelquefois furfuracée. Du défaut d'incurvation des parois du conduit, il résulte que la membrane du tympan, au lieu d'être inclinée sur l'horizon d'environ 45° comme à l'état normal, est sensiblement verticale, de telle sorte que l'on en distingue toutes les parties à la fois.

Le tympan de ces sujets est donc très mal protégé contre l'influence de l'air extérieur ; je le compare à l'œil qui ne serait plus recouvert par les paupières. C'est pourquoi je ne puis m'empêcher d'attribuer à ces conditions physiques un rôle important dans la production de la sclérose de la caisse. L'affection procéderait de dehors en dedans, atteignant d'abord le tympan, puis la caisse, en opposition avec le catarrhe sec, qui procède de dedans en dehors, du pharynx vers la caisse et le tympan.

La sclérose débute en général dans la première jeunesse, mais, comme sa marche est extrêmement lente, les malades ou les parents ne s'en préoccupent que lorsque l'affection est déjà suffisamment avancée pour frapper les étrangers. En interrogeant bien, on s'assure que depuis longtemps déjà l'ouïe, tout en étant suffisante, était moins fine que celle des autres personnes.

La sclérose de la caisse présente un symptôme qui lui est tout à fait spécial et tellement caractéristique, que l'on pourrait presque faire le diagnostic de la maladie par correspondance. Ce symptôme est le suivant : lorsque les malades se trouvent au milieu du bruit, en chemin de fer, en omnibus, ils entendent très bien, mieux même que les personnes dont l'acuité auditive est normale, ce qui est dû sans doute à l'ébranlement, aux secousses que subit la chaîne des osselets. La constatation de ce fait rassure habituellement les malades sur l'avenir de leur audition : profonde erreur, puisque c'est la preuve d'une affection incurable.

L'examen du tympan fournit des résultats qui, comme le sym-

ptôme précédent, sont très caractéristiques de la sclérose de la caisse. La membrane est de couleur gris terne blanchâtre et présente souvent des exsudats dans son épaisseur. On n'y voit que peu ou pas de vaisseaux. Un examen, même prolongé, à une vive lumière n'en développe pas dans son épaisseur. Le manche du marteau se détache très nettement sur la membrane ; de couleur blanche, il n'est pas flanqué de ses artères habituelles. On l'aperçoit de face dans toute sa hauteur, il n'est donc pas rétracté du côté de la caisse. Sa forme m'a paru tout à fait caractéristique, et je lui ai donné depuis longtemps le nom de *marteau en haltère*, voici pourquoi : presque toujours un exsudat de forme arrondie entoure l'extrémité inférieure du manche du marteau au niveau de l'ombilic du tympan ; or, comme une autre saillie, l'apophyse externe, siège à son extrémité supérieure, le manche entier prend assez exactement la forme d'une haltère. La forme du reflet lumineux n'a qu'une très médiocre importance, puisqu'il n'existe pas de véritable forme physiologique.

La trompe d'Eustache est libre ; les malades sentent très nettement l'arrivée de l'air dans la caisse par toutes les méthodes d'exploration, mais la douche d'air n'imprime que très peu de modifications à la surface du tympan, la chaîne des osselets étant plus ou moins ankylosée et par conséquent immobile. La muqueuse du pharynx est normale.

L'acuité auditive peut diminuer au point de disparaître entièrement, mais les malades perçoivent toujours les vibrations du diapason appliqué sur le front, et les perçoivent davantage du côté où la lésion est la plus avancée. Ils entendent également très bien à l'aide du cornet acoustique.

Les bourdonnements sont fréquents et peuvent atteindre un degré qui rend la vie insupportable ; quelquefois ils sont très faibles et peuvent même faire défaut. Il est évident que ces différences tiennent au degré de pression exercée sur le labyrinthe : mais pour mon compte je n'ai pu, jusqu'à présent, en trouver la manifestation sur le tympan, parce que, je le répète, dans la sclérose de la caisse, l'ombilic n'est pas déprimé. Il est probable que l'intensité des bourdonnements est due à une altération portant plus spécialement sur la membrane des deux fenêtres.

Il n'est pas rare d'observer des vertiges et tous les accidents propres à la maladie de Ménière.

J'ai signalé plus haut que le conduit auditif ne contenait pas de

cérumen. C'est un phénomène singulier que cette suppression complète de la sécrétion des glandes généralement si abondantes dans la portion cartilagineuse du conduit : je n'ai pas d'explication à en fournir, mais c'est un fait, et qui est constant dans cette affection.

J'estime que la description qui précède est applicable à tous les cas de sclérose de la caisse, avec des variantes, bien entendu, comme pour tout ce qui touche à la clinique, et je pense qu'il est facile d'établir le diagnostic de cette affection.

Le traitement donne des résultats bien minimes. Commencez par déclarer aux malades désireux d'être exactement renseignés sur l'avenir de leurs oreilles (et ils sont nombreux) qu'ils ne guériront pas, quoi qu'on fasse, et empêchez-les ainsi de subir les traitements prolongés qu'on leur propose quelquefois en faisant miroiter à leurs yeux l'espoir de la guérison. Ce sera encore un service à leur rendre, d'autant plus que beaucoup de ces traitements sont irrationnels et aggravent la maladie.

Recommandez aussi de ne pas pratiquer d'injections auriculaires, car elles ne peuvent qu'augmenter les bourdonnements, ainsi d'ailleurs que dans le catarrhe sec et l'obstruction de la trompe. Les injections, en effet, refoulent vers la paroi labyrinthique le tympan, qui n'a déjà que trop de tendance à y être porté soit par des adhérences vicieuses, soit par la rétraction de son muscle tenseur. J'estime également que l'électrisation de l'oreille est plus nuisible qu'utile.

Les indications à remplir sont les suivantes : 1° soustraire le tympan à l'action trop directe de l'air atmosphérique ; 2° faire parvenir sur la membrane ou dans la caisse des vapeurs médicamenteuses, et spécialement des vapeurs d'iode ; 3° s'opposer à l'ankylose des osselets par des mouvements imprimés à la chaîne.

La première indication est remplie en conseillant au malade de toujours porter dans ses oreilles une boulette de coton. Au lieu de tasser le coton entre les doigts comme on le fait d'habitude, on devra au contraire l'étirer de manière que la surdité ne soit pas augmentée; sinon le malade se soustraira bientôt à votre prescription.

La seconde indication est satisfaite de deux façons : en introduisant une boulette de coton iodé dans la boulette de coton blanc,

suivant le conseil donné par N. Gueneau de Mussy, qui en retira pour lui-même un grand bénéfice. La peau du conduit se trouve ainsi protégée contre l'action irritante de l'iode qui en rendrait bien vite l'usage insupportable, et les vapeurs iodées traversant facilement l'ouate sont en contact permanent avec le tympan.

Le second procédé consiste à chauffer légèrement de l'iode métallique dans un ballon de verre et à charger des vapeurs qui s'en dégagent une poire de Politzer. En insufflant ces vapeurs dans la caisse on remplit à la fois deux des indications : l'introduction des vapeurs iodées et la mobilisation de la chaîne.

A ces prescriptions se borne, à mon avis, le traitement *utile* pour combattre la sclérose de la caisse, mais je ferai remarquer que c'est plutôt un régime qu'un traitement proprement dit, c'est-à-dire qu'il devra entrer dans les habitudes de la vie du malade : aussi est-il de toute nécessité que celui-ci apprenne à exécuter lui-même ces petites manœuvres que j'ai simplifiées autant que possible dans ce but. Il est permis d'espérer que, dans ces conditions, la maladie marchera moins vite et n'entraînera pas une surdité complète. C'est aussi le meilleur moyen d'arriver à soulager les malades de leurs bourdonnements.

Je ne ferai que mentionner une opération nouvelle qui a pour but de désenclaver l'étrier de la niche qu'il occupe dans la fenêtre ovale. Je ne l'ai pas pratiquée, il est vrai, mais, me basant sur l'anatomie de la région, j'avoue qu'elle ne m'inspire *à priori* qu'une confiance très médiocre. L'avenir nous apprendra ce qu'il en faut penser.

2° MALADIES DE L'APPAREIL DE RÉCEPTION DES ONDES SONORES OU OREILLE INTERNE.

L'oreille interne comprend le labyrinthe, composé lui-même de trois parties : le vestibule, les canaux demi-circulaires et le limaçon. Dans ces cavités se trouvent : un liquide, une fine poussière calcaire ou otolithe et la terminaison du nerf auditif. Il comprend en outre le conduit auditif interne renfermant deux nerfs : le facial et l'auditif (voir fig. 5).

Entre l'oreille moyenne et le labyrinthe se trouvent les membranes des deux fenêtres ovale et ronde, qui, anatomiquement,

appartiennent aussi bien à l'une qu'à l'autre de ces deux régions, au même titre que la membrane du tympan appartient à la caisse et au conduit auditif externe. Aussi comprend-on que les lésions de la caisse retentissent souvent sur le labyrinthe et donnent lieu à des symptômes qui sont d'ordre labyrinthique, tels que bourdonnements et vertiges, ainsi que nous l'avons souvent fait remarquer dans les chapitres précédents.

Le diagnostic des maladies de l'oreille interne est peu avancé, et le traitement moins encore : raison de plus pour s'efforcer de débrouiller ce chaos et d'apporter un peu d'ordre dans leur étude.

Je ne ferai que mentionner les traumatismes de l'oreille interne. La profondeur du siège qu'elle occupe la met généralement à l'abri des blessures directes. Il n'en est pas de même des blessures indirectes, qui sont aussi communes que les fractures elles-mêmes du rocher; mais on conçoit qu'elles jouent alors un rôle secondaire, et le clinicien ne les recherche que comme symptôme de l'affection principale. Elles ne fournissent d'ailleurs aucune indication thérapeutique spéciale.

La surdité peut aussi succéder à une forte commotion du crâne, et il me paraît bien difficile de rattacher l'accident à sa véritable cause : s'il est dû, par exemple, à une lésion du labyrinthe ou à celle des centres moteurs corticaux.

Une maladie de l'oreille interne dont le diagnostic est en général assez facile, c'est la *maladie de Ménière*, appelée ainsi du nom de l'auteur qui le premier l'a bien décrite, et surtout l'a rattachée à sa véritable cause, c'est-à-dire à une altération des canaux demi-circulaires. Jusqu'à Ménière, les sujets étaient considérés comme frappés d'une congestion cérébrale. Voici, en effet, les phénomènes que présentent les malades :

Tantôt ils perdent connaissance et tombent; le sentiment revient rapidement et il ne reste plus que de la surdité et des bourdonnements; d'autres fois, ce sont seulement des vertiges, une tendance à tomber qui les forcent à s'arrêter dans la rue, à se cramponner à un objet quelconque; ce sont encore des nausées, des vomissements. Les malades ont comme le mal de mer et la position horizontale ne fait pas toujours disparaître l'état vertigineux.

En les interrogeant avec soin, on apprend que cet état est toujours précédé, accompagné, ou suivi de troubles de l'ouïe : surdité

et bourdonnements. Il n'est donc pas difficile, pour peu qu'on y songe, de distinguer le *vertigo ab aure læsa* du *vertigo a stomacho læso* et aussi d'une congestion du cerveau. Il faut encore reconnaître s'il s'agit d'une maladie de Ménière ou bien d'une des affections assez nombreuses de l'oreille qui, ainsi que je l'ai fait remarquer plus haut, déterminent une augmentation de pression intra-labyrinthique, et par conséquent des accidents analogues. C'est *par exclusion*, en éliminant successivement chacune des maladies, que le diagnostic réel devra être établi.

On pourra recourir comme traitement aux révulsifs derrière l'oreille; on a aussi recommandé l'emploi du sulfate de quinine à la dose de 1 gramme par jour; du salicylate de soude à la dose de 2 grammes, mais sans résultat bien évident. Je préfère donner le sulfate de quinine à la dose de 10 centigrammes par jour et le prolonger assez longtemps.

Voltolini a pensé qu'un certain nombre d'enfants considérés comme atteints de méningite avaient une otite labyrinthique aiguë, qui donnerait lieu à des accidents analogues à ceux de la méningite. Lorsqu'un sujet est sourd-muet, et que les parents font remonter l'affection à des convulsions de l'enfance, il est très possible qu'il s'agisse de la maladie de Voltolini, mais la démonstration n'en est pas encore suffisamment complète. On conçoit d'ailleurs que ces recherches, très intéressantes au point de vue pathogénique, ne modifient pas sensiblement les indications thérapeutiques.

Indépendamment de la maladie de Ménière (surdité et vertiges) et de la maladie de Voltolini, certains malades sont atteints d'otite nerveuse, dont le siège est dans le labyrinthe et que j'appelle *otite labyrinthique,* parce qu'il est difficile de savoir quelle est la partie du labyrinthe affectée.

C'est surtout avec la sclérose de la caisse que l'on peut confondre l'otite labyrinthique, confusion qui d'ailleurs a été faite jusqu'à ces dernières années. Dans les deux cas, en effet, la surdité marche lentement, il existe des bourdonnements; les malades n'accusent jamais de douleurs; le pharynx et la trompe sont normaux.

Avec le tableau que j'ai tracé précédemment de la sclérose de la caisse, je pense qu'il sera très facile d'établir le diagnostic: dans l'otite labyrinthique, il n'existe aucune des lésions cons-

tantes dans la sclérose (tympan blanchâtre, épaissi, privé de vaisseaux, marteau en forme d'haltère); la membrane du tympan est absolument normale. De plus, dans la sclérose, les vibrations du diapason appliqué sur le front sont très nettement perçues par l'oreille malade; elles sont peu ou pas perçues dans l'otite labyrinthique. Dans la première, le malade entend très bien à l'aide d'un cornet acoustique; dans la seconde, le cornet n'apporte aucune amélioration. Enfin, nous avons vu que dans le cas de surdité unilatérale due à la sclérose, c'est du côté sourd que le malade entend les vibrations frontales du diapason ; ce phénomène n'a pas lieu si l'otite est d'origine labyrinthique, le malade ne perçoit alors que du côté sain.

On arrivera donc facilement au diagnostic d'otite labyrinthique ou otite nerveuse.

Est-il possible d'aller plus loin dans cette voie et de dire s'il s'agit du vestibule, des canaux demi-circulaires ou du limaçon? Il n'y a pas de certitude, mais il existe de fortes présomptions tirées des signes subjectifs. Nous savons déjà que les vertiges, l'instabilité dans la marche, les mouvements giratoires, etc., indiquent d'une façon à peu près certaine, d'après Ménière et Flourens, que la lésion a pour siège les canaux demi-circulaires. Rappelons aussi les observations suivantes de Helmholtz : les fibres nerveuses qui se répandent dans le vestibule ont pour fonction de percevoir les vibrations non périodiques, c'est-à-dire les bruits ; les fibres nerveuses qui vont dans le limaçon perçoivent les vibrations périodiques ou sons musicaux.

Or, si cette théorie est vraie, et elle n'a pas été contredite, que je sache, nous en pouvons tirer en pathologie la conclusion rigoureuse suivante: les bourdonnements ayant le caractère de bruit (et ils sont extrêmement variés) indiquent une lésion (laquelle ?) siégeant dans le vestibule ; les bourdonnements ayant le caractère de sons musicaux indiquent que la lésion (laquelle) ? siége dans le limaçon.

Le *conduit auditif interne* est le siège de lésions variées : ostéite, ostéo-périostite, tumeurs diverses, etc., dont le diagnostic est assez obscur. On peut cependant les reconnaître, et je suis certain d'avoir observé un cas d'ostéo-périostite syphilitique du conduit auditif interne sur un jeune homme qui était en puissance d'accidents secondaires. Il fut pris un jour de douleurs violentes

dans la tête, et peu après survinrent de la surdité et une paralysie faciale du même côté. Je rappellerai que le nerf facial affecte en deux points des connexions intimes avec l'organe de l'ouïe : dans le conduit auditif interne qu'il occupe en commun avec le nerf auditif, dans la caisse du tympan, dont il n'est séparé que par une lame osseuse très mince et parfois perforée. La coïncidence de la surdité avec la paralysie faciale, sans aucun trouble cérébral, indique évidemment une affection de l'oreille. La douleur et la rapidité avec laquelle se produisent les accidents sont de plus la preuve d'une affection inflammatoire. Or, si l'examen vous montre que la caisse est saine il en faut bien conclure que le siège de l'affection est dans le conduit auditif interne.

C'est par un raisonnement analogue, et en tenant compte de la marche des accidents, que l'on diagnostiquerait les néoplasmes développés au niveau de ce conduit.

3° MALADIES DE L'APPAREIL DE PERCEPTION DES ONDES SONORES.

D'après les recherches physiologiques modernes, le centre moteur de l'appareil de l'audition siège dans la partie antérieure de la première circonvolution temporale (voir fig. 5); en conséquence, toute lésion portant en ce point altérera plus ou moins profondément la fonction. Il est vraisemblable que bon nombre de surdi-mutités reconnaissent pour cause une atrophie ou un arrêt de développement de cette portion de la couche corticale du cerveau. Il n'est cependant pas possible d'affirmer que cette infirmité ne dépende pas d'une affection primitive du labyrinthe, bien que l'absence complète de bourdonnements puisse le faire supposer. D'ailleurs cette distinction entre la surdité nerveuse d'origine labyrinthique et la surdité d'origine cérébrale ne présente aujourd'hui qu'un intérêt purement théorique : elle ne mériterait quelque importance que si la question de la trépanation se trouvait posée à la suite d'un traumatisme ayant directement porté sur la région temporale, et je ne pense pas que le cas se soit présenté jusqu'à ce jour.

La crâniectomie, telle que je l'ai décrite plus haut, à propos de la microcéphalie, sera-t-elle appelée plus tard à jouer un rôle dans certains cas de surdi-mutité congénitale par arrêt de développement de l'encéphale? Il me paraît, en tous cas, rationnel d'y songer.

CHAPITRE II

AFFECTIONS CHIRURGICALES DE L'APPAREIL DE LA VISION

L'appareil de la vision comprend les quatre régions suivantes : la région orbitaire ; la région palpébrale ; la région sourcilière ; la région lacrymale. Nous étudierons successivement la pathologie de chacune d'elles.

AFFECTIONS CHIRURGICALES DE LA RÉGION ORBITAIRE

Les maladies de l'orbite sont tellement nombreuses et leur étude si vaste, qu'elles demanderaient des volumes entiers pour être décrites dans leur intégralité. N'en est-il pas de même d'ailleurs de toutes les parties de la chirurgie quand on en fait l'objet d'une étude spéciale et détaillée ? Il n'était pas rationnel, dans un livre de la nature de celui-ci, de suivre les errements des auteurs, c'est-à-dire de présenter la description successive de toutes les maladies de l'orbite, sans établir un lien clinique qui les rattache entre elles. J'ai pensé qu'il serait utile de les grouper dans un ordre tel que le praticien puisse arriver plus facilement au diagnostic, et pour cela j'ai suivi dans ma description la marche qu'il convient d'adopter dans l'examen des malades. Voici celle que je crois la meilleure :

1° L'affection est-elle de nature traumatique ? si elle est traumatique, porte-t-elle sur l'orbite ou sur le globe de l'œil ?

2° L'affection est-elle de nature inflammatoire ? si elle est inflammatoire, porte-t-elle sur l'orbite ou sur le globe de l'œil ?

3° Si elle n'est pas inflammatoire, elle peut encore intéresser le globe de l'œil ou l'orbite. Consiste-t-elle alors :

A. En une lésion apparente, visible sans le secours de l'ophthalmoscope, occupant le segment antérieur du globe ?

B. En une lésion profonde, appréciable seulement à l'ophthalmoscope (groupe des maladies du fond de l'œil) ?

C. En une lésion organique (groupe des tumeurs de l'orbite) ?

D. En un simple trouble de la vision avec intégrité des membranes et des milieux (maladies de la réfraction et de l'accommodation) ?

C'est à la solution de ces diverses questions que doit s'attacher

le praticien, et je grouperai autour d'elles les maladies de la région orbitaire.

AFFECTIONS TRAUMATIQUES DE LA RÉGION ORBITAIRE

Les traumatismes de la région orbitaire sont fréquents et offrent un grand intérêt en raison de leur gravité et souvent de la difficulté de préciser le diagnostic. On rencontre dans cette région des contusions, des plaies, et des corps étrangers.

A. **Contusion de la région orbitaire.** — La contusion peut porter sur les parois osseuses ou sur le globe de l'œil. La contusion des parois atteint, en général, les rebords de l'orbite et principalement le rebord supérieur, qui est le plus saillant. Elle détermine des accidents multiples : une section de la peau faite de dedans en dehors, comme par un instrument tranchant; une commotion cérébrale à des degrés divers; une contusion du nerf sus-orbitaire ; une cécité immédiate d'après un mécanisme qui n'est pas encore suffisamment connu ; une fracture irradiant plus ou moins loin sur la paroi correspondante ; des déchirures vasculaires, et comme conséquence un épanchement sanguin derrière le globe de l'œil, dans l'intérieur de la capsule de Ténon.

La contusion du globe s'accompagne de désordres nombreux qui varient d'ailleurs depuis un léger épanchement sous-conjonctival jusqu'à la destruction complète de l'organe. Ces désordres se produisent presque tous dans l'intérieur de l'enveloppe sclérotico-cornéenne, ce qu'explique suffisamment la structure du globe. C'est ainsi que dans une contusion violente on observe : un décollement plus ou moins complet de l'iris et, comme conséquence, un épanchement sanguin remplissant les deux chambres; un déplacement du cristallin, qui peut se porter dans la chambre antérieure ou s'enfoncer dans le corps vitré ; un épanchement sanguin dans ce même corps vitré ; un décollement de la choroïde, de la rétine, etc.

Ces diverses lésions ne peuvent être soupçonnées, car elles sont masquées par le sang qui remplit la chambre antérieure. Une ecchymose sous-conjonctivale, véritable chémosis sanguin ; une opacité noire, complète, derrière la cornée restée elle-même transparente et la perte totale de la vision, voilà ce qu'on observe

sur un blessé atteint d'une forte contusion du globe de l'œil.

Il se produit parfois une lésion bien curieuse à la suite de ces violentes contusions, lorsque l'agent contondant présente une large surface, telle que le poing, l'angle d'un bois de lit, etc., c'est *une luxation sous-conjonctivale du cristallin*. Voici ce qui se passe : l'œil étant beaucoup moins protégé en dehors qu'en dedans, c'est sur la partie externe que porte principalement le choc ; la sclérotique, fortement repoussée en ce point, réagit sur les milieux incompressibles de l'œil, qui viennent faire effort sur la face interne de cette membrane et dans le point opposé à la pression. Or cette pression est parfois telle que la sclérotique cède de dedans en dehors, et l'expérience a démontré que la déchirure se produit constamment à la partie interne, entre le bord de la cornée et la caroncule lacrymale au niveau de l'attache du droit interne. Le cristallin détaché de la zone de Zinn est projeté par cette ouverture et sort de l'œil. Mais si la sclérotique, membrane absolument inextensible, a dû céder sous l'influence de la pression excentrique des milieux de l'œil, il n'en est pas de même de la conjonctive, membrane très élastique : celle-ci résiste, et le cristallin va se loger dans la couche celluleuse lâche qui l'unit à la sclérotique. La lentille fait alors relief dans le point que je viens d'indiquer, si le diagnostic d'*aphakie* peut être établi. J'ai ajouté autrefois à ce signe (*Bull. de la Soc. de chir.*, 1867) les caractères suivants : la paupière supérieure a perdu sa convexité ; elle présente un aspect ridé et plissé ; la dépression orbito-palpébrale est moins profonde que celle du côté opposé.

La contusion du globe peut aussi retentir sur le nerf optique et déterminer un épanchement sanguin dans la double gaine de ce nerf. Il est également possible que, par suite de la déchirure de quelques branches de l'artère ophthalmique, un foyer sanguin se soit produit derrière le globe, autour des muscles, dans la capsule de Ténon.

Le diagnostic de ces diverses variétés de contusion de l'œil est le plus souvent impossible au moment même de l'accident, privés que nous sommes de la ressource de l'ophthalmoscope.

Si la vision était abolie et les milieux de l'œil restés transparents, on conclurait à une contusion du nerf optique, ou bien à une compression de ce nerf déterminée par un foyer sanguin périphérique.

Si le foyer acquiert un volume tellement considérable qu'il repousse fortement le globe en avant et produit une exophthalmie intense, le diagnostic devient facile, car le volume de l'œil lui-même n'est pas augmenté et les milieux sont transparents.

Dans ces diverses contusions le pronostic doit être très réservé, car, s'il est possible que la vision revienne, elle peut aussi être à jamais perdue. Quelquefois des inflammations graves, un phlegmon de l'orbite, par exemple, en sont la conséquence immédiate.

Quel traitement opposer aux contusions de l'orbite ? S'il existe une violente douleur, quelques sangsues ou ventouses à la tempe sont indiquées; instillez de l'atropine entre les paupières, et recouvrez la région de compresses glacées. Il faut éviter autant que possible d'ouvrir les foyers sanguins soit dans l'œil, soit dans l'orbite. S'il survenait cependant une distension extrême avec des douleurs intolérables, pratiquez un débridement sur la cornée ou bien au niveau de l'un des culs-de-sac oculo-palpébraux.

Dans le cas de luxation sous-conjonctivale du cristallin, on extraira cet organe par une incision conjonctivale quelques jours après l'accident, lorsque la plaie scléroticale sera cicatrisée.

B. **Plaies de la région orbitaire**. — Les plaies de cette région sont produites par des instruments piquants, tranchants, contondants, par les armes à feu de toute espèce, et revêtent, suivant la cause qui les a produites, un aspect différent qu'il est facile de comprendre.

Il convient de rechercher tout d'abord si la plaie intéresse le globe de l'œil, et le plus simple examen le fera généralement reconnaître; l'œil sera intact si les milieux sont transparents et si la vision est conservée. Ces deux conditions sont indispensables, car la vision pourrait être totalement perdue et le globe absolument sain, à la suite, par exemple, de la section du nerf optique, ainsi que j'en ai vu un cas. L'examen ophthalmoscopique démontrerait alors l'intégrité du fond de l'œil et fixerait le diagnostic. Il en serait de même toutefois si, au lieu d'être coupé, le nerf optique était seulement comprimé par un épanchement sanguin.

Vous avez constaté que les milieux sont transparents et que la vision est conservée, c'est donc que la plaie est extra-oculaire. Il s'agit alors de savoir jusqu'où pénètre la plaie et quels organes

sont intéressés : la paralysie de quelques-uns des muscles, l'immobilité de la pupille dilatée ou resserrée, des troubles dans l'accommodation, feront prévoir que certains muscles ou certains nerfs ont été atteints. De même une hémorrhagie abondante, soit externe, soit interne, indiquera une blessure de l'artère ophthalmique, surtout si le globe de l'œil est repoussé en avant et agité de battements.

L'agent vulnérant peut avoir dépassé les limites de la région, traversé la paroi supérieure, par exemple; touché le cerveau et amené des accidents cérébraux; déchiré le sinus caverneux, la carotide interne et déterminé la production d'un anévrysme artérioso-veineux. Dans ce cas, une hémorrhagie abondante pourrait se produire par les fosses nasales à travers le sinus sphénoïdal défoncé ; une hémorrhagie nasale surviendrait également à la suite de la perforation de la paroi interne.

Il en pourrait être de même à la suite d'une perforation de la paroi inférieure, le sang pénétrant d'abord dans le sinus maxillaire et dans la fosse nasale correspondante.

On conçoit, d'ailleurs, toutes les obscurités que présente un pareil diagnostic, qui ne repose souvent que sur des présomptions, d'autant plus que l'exploration de la plaie avec un stylet ne doit être faite qu'avec la plus grande prudence ; abstenez-vous-en même, si la plaie est trop profonde.

Il est à peine nécessaire de faire remarquer que la gravité des plaies extra-oculaires varie avec leur profondeur, leurs complications, leurs conséquences ultérieures, etc.

Le traitement chirurgical est à peu près nul et n'a de raison d'être que dans les cas de séjour d'un corps étranger, complication dont je parlerai dans un instant.

Lorsque la plaie atteint le globe de l'œil, elle est pénétrante ou non pénétrante. C'est ainsi que fréquemment on observe des plaies qui n'intéressent que les couches superficielles de la cornée, et qui sont produites par des paillettes d'acier, des grains de plomb, etc. Un instrument tranchant pourra ouvrir largement l'œil et déterminer la sortie du cristallin et du corps vitré; un instrument piquant très étroit, comme une épingle par exemple, traversera la cornée, piquera l'iris, le cristallin, pénétrera jusqu'à la pupille et laissera à peine les traces de son passage sur la cornée; il dilacérera les parties s'il est plus volumineux, et fera

des plaies contuses. La déformation de l'iris, un épanchement de sang dans les chambres ou dans le corps vitré, la perte immédiate de la vision, une douleur plus ou moins violente, des vomissements, sont les signes habituels de ces plaies pénétrantes.

Lorsque le cristallin a été touché, même légèrement, il survient rapidement une cataracte traumatique, et très fréquemment apparaissent des accidents inflammatoires sur lesquels nous reviendrons plus loin.

Les plaies pénétrantes de l'œil, quel que soit l'instrument qui les produit, compromettent gravement la vision, et souvent nécessitent plus tard l'énucléation du globe.

Les antiphlogistiques locaux, les applications froides, l'instillation d'un collyre à l'atropine, constituent à peu près nos seules ressources thérapeutiques.

Nous pouvons rapprocher des plaies les *brûlures*, qui atteignent assez souvent le globe de l'œil, la cornée en particulier. Elles peuvent être très légères, se traduire par une exfoliation de la couche épidermique, ou bien être assez profondes pour détruire immédiatement toute la membrane. Il est inutile d'énumérer les causes très multiples qui les peuvent produire, car elles ne fournissent aucune indication thérapeutique. Le traitement n'est autre que celui des plaies de l'œil en général.

C. **Corps étrangers de la région orbitaire.** — L'histoire clinique des corps étrangers de la région orbitaire est des plus intéressantes. Ces corps présentent des variétés infinies dans leur nature, leur volume. Presque toujours ils viennent du dehors; cependant un séquestre, une esquille, peuvent jouer le rôle de corps étranger. Il semblerait, *a priori*, qu'il n'est rien de plus simple que de savoir s'il existe ou s'il n'existe pas de corps étranger dans l'orbite : or c'est une erreur. La présence d'un corps étranger peut être ignorée non seulement du médecin, mais même du malade; elle peut être ignorée au moment même de l'accident et à plus forte raison plus tard, lorsque la blessure qu'il a produite en pénétrant est cicatrisée.

Les corps étrangers siègent en dehors de l'œil, dans l'intérieur de l'œil ou dans l'épaisseur de ses enveloppes.

Supposons d'abord un corps étranger situé en dehors du globe de l'œil; il occupe nécessairement l'espace qu'en anatomie nous désignons sous le nom de loge postérieure de l'orbite, dans laquelle sont contenus muscles, vaisseaux et nerfs. Cette loge me-

sure environ 2 centimètres en profondeur, et à peu près autant en largeur au niveau de l'entrée du nerf optique dans l'œil. Si l'on considère qu'elle est en grande partie remplie par une couche cellulo-graisseuse très lâche, on conçoit que des corps étrangers très volumineux, tels qu'une balle, un éclat d'obus, un tuyau de pipe, un fragment de bois, etc., y trouvent place et y séjournent; par contre, le globe de l'œil est presque contigu aux parois orbitaires, et l'on a peine à comprendre qu'un bout de parapluie, par exemple (observation de Nélaton), soit introduit dans l'orbite sans vider l'œil. La raison anatomique en est que si l'œil est absolument immobilisé dans le sens antéro-postérieur, il est mobile dans le sens latéral et se laisse reporter du côté opposé à celui où pénètre le corps étranger; de plus, la surface convexe et lisse de la sclérotique facilite le glissement.

Dès que le corps étranger a pénétré derrière l'œil, et c'est ordinairement par l'angle interne qu'il pénètre, les bords de la plaie conjonctivale se rapprochent aussitôt, du sang s'infiltre au-dessous de cette membrane, de telle sorte qu'au premier examen rien n'indique la pénétration d'un corps étranger, à moins que l'extrémité n'en soit visible. Les signes que détermine sa présence ne se distinguent pas au premier abord de ceux que produit une plaie, de manière que, si le malade ou les assistants ne donnent pas de renseignements spéciaux, le diagnostic est le plus souvent impossible. L'introduction d'un stylet fournirait sans doute des données précieuses, mais il faut être extrêmement réservé sur ce genre d'exploration, s'il n'existe pas de symptômes alarmants. De même que les plaies, le corps étranger peut avoir dépassé les limites de la cavité orbitaire, s'être logé dans le cerveau, dans la fosse temporale, etc. On conçoit combien les symptômes doivent varier suivant le siège qu'il occupe, suivant sa forme, son volume, son action sur le nerf optique, etc. Pendant ce temps le globe lui-même peut rester parfaitement intact et la vision est conservée.

Les accidents disparaissent successivement, la plaie se cicatrise, et des corps étrangers volumineux séjournent en ce lieu pendant de longues années sans que l'on en puisse soupçonner la présence. D'autres fois, au contraire, des douleurs violentes persistent, un phlegmon de l'orbite se déclare et ensuite un abcès. La perte de l'œil et aussi la mort du malade en peuvent être la conséquence.

Il survient de temps en temps des poussées inflammatoires qui éveillent l'attention. Quelquefois un trajet fistuleux s'est établi, comme dans la remarquable observation de Nélaton. L'exploration du trajet permet alors de reconnaître un corps dur; mais ne serait-ce point un séquestre? c'est dans ce cas que vous aurez recours aux divers explorateurs électriques, au stylet en biscuit de Sèvres de Nélaton, pour reconnaître un corps métallique; mais si c'est un morceau de bois, un caillou, etc., vous serez très perplexe, surtout si la vision est conservée, car il n'est pas indifférent de faire des recherches de cette nature au fond de l'orbite. Si l'œil était depuis longtemps perdu, les recherches n'auraient plus d'inconvénient et seraient singulièrement facilitées : eh bien! même dans ce cas, la recherche peut être vaine. Je sais que pendant plusieurs années de Graefe explora inutilement, à plusieurs reprises, un personnage célèbre en proie à de vives douleurs et dont l'orbite contenait un éclat d'obus qui finit par sortir spontanément.

L'existence d'un trajet fistuleux, des poussées inflammatoires à répétition, la persistance des douleurs, quelquefois la déviation du globe de l'œil, certains troubles de la vision produits par des paralysies musculaires, le myosis, la mydriase, doivent faire songer à la présence d'un corps étranger, mais tous ces signes ne fournissent pas une preuve certaine.

Le traitement consiste à combattre énergiquement les premiers accidents par les antiphlogistiques, la glace, la compression, et à extraire le corps étranger aussitôt que possible.

Je suppose que le corps étranger intéresse le globe de l'œil.

Rien de plus commun que les corps étrangers de la conjonctive : poussières, insectes, paillettes métalliques, coques de millet, etc., qui déterminent une sensation très pénible que chacun a éprouvée. Le diagnostic en est généralement facile et fourni par le malade lui-même; pas toujours cependant. Un homme avait été envoyé de bien loin à Paris par son médecin pour le faire soigner d'une conjonctivite rebelle et de plus en plus douloureuse : je renversai la paupière supérieure et détachai une coque de millet qui était implantée depuis un mois; il repartait le soir même. Si le corps n'est pas implanté dans la membrane, les larmes et quelques légères pressions sur la pau-

pière suffisent à le chasser. S'il est implanté, il sera utile de parcourir le cul-de-sac conjonctival avec un stylet mousse, afin de le détacher. Au besoin on renverserait la paupière. Ces manœuvres sont aujourd'hui rendues extrêmement simples par l'emploi du chlorhydrate de cocaïne, qui insensibilise momentanément la muqueuse.

Les corps étrangers de la cornée, également très communs, sont presque toujours des petites paillettes d'acier incrustées dans l'épaisseur de la membrane. Le diagnostic en est des plus faciles, puisqu'on les voit à l'œil nu. Mais il faut savoir à quelle profondeur ils se trouvent, ce qui est plus délicat et nécessite parfois l'emploi de l'éclairage latéral.

L'*éclairage latéral* ou *oblique de l'œil* est un très précieux moyen de diagnostic pour les lésions qui siègent entre la zone ciliaire et la cornée. On ne peut guère explorer autrement le cristallin opacifié, l'iris, la chambre antérieure et la cornée. On reconnaîtra, par exemple, de cette façon, la profondeur à laquelle siège une taie ou un corps étranger, la présence des vaisseaux les plus fins dans la substance propre de la cornée, etc. Le procédé est des plus simples : placez une lampe ou au besoin une bougie sur les côtés de l'œil à examiner, à la hauteur et un peu en avant de cet œil, à une distance de 15 à 20 centimètres environ. A l'aide d'une lentille biconvexe tenue entre la lampe et l'œil du malade projetez obliquement les rayons lumineux à la surface du globe, et examinez en variant l'inclinaison de votre tête et l'incidence de la lumière suivant le point que vous voudrez explorer.

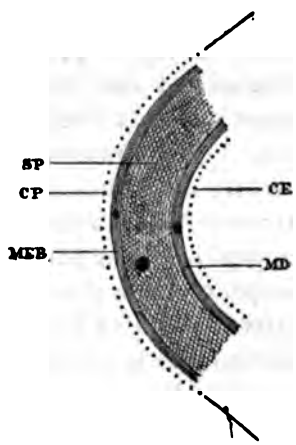

Fig. 9. — Schéma représentant les diverses couches dont se compose la cornée. — Les points noirs indiquent le siège que peuvent occuper les corps étrangers.

CE, couche épithéliale profonde.
CP, couche épithéliale superficielle.
MD, membrane de Descemet ou de Demours.
MEB, membrane de Bowman.
SP, substance propre de la cornée.

Pour se faire une idée exacte du siège qu'occupent les corps étrangers dans la cornée, il faut se rappeler que cette membrane se compose de cinq couches qui sont, d'avant en arrière : 1° une couche épithéliale ; 2° la lame élastique antérieure (membrane

de Bowman) ; 3° le tissu propre de la cornée ; 4° la lame élastique postérieure (membrane de Descemet ou de Demours) ; 5° une couche épithéliale (fig. 9).

Le plus ordinairement les corps étrangers s'implantent dans la membrane de Bowman. Ils sont alors faciles à découvrir et à détacher. Je me sers toujours du bec d'une plume d'oie, qui me paraît le meilleur des instruments pour cet objet.

Si le corps est fixé dans le tissu propre de la cornée, il se trouve alors complètement recouvert par la lame élastique, qu'il faut détruire par un léger grattage au bistouri avant de l'atteindre. Lorsqu'il a pénétré dans la lame élastique postérieure, la difficulté est plus grande encore, car l'incision doit être plus profonde et il est à craindre que le corps ne soit repoussé dans la chambre antérieure. Pour éviter cet accident, Desmarres conseille d'introduire une aiguille à paracentèse derrière la cornée, afin de donner un point d'appui au corps étranger et d'en empêcher la chute. Je répète que toutes ces petites manœuvres, parfois très délicates et fort douloureuses, sont devenues infiniment plus simples depuis l'emploi de la cocaïne en chirurgie.

Le corps étranger ne s'arrête pas toujours dans la cornée ; il pénètre dans l'intérieur du globe et peut occuper des situations diverses : la chambre antérieure, l'iris, le cristallin, le corps vitré, la papille. Il est possible que ni le malade ni le chirurgien n'en soupçonnent la présence. Un grain de plomb, par exemple, peut arriver jusqu'au fond de l'œil, en laissant à peine la trace de son passage sur la cornée, qui paraît seulement contuse. J'énucléai le globe de l'œil atrophié sur un jeune homme atteint d'ophthalmie sympathique. Il racontait avoir reçu quelque temps auparavant un éclat de fer sur la cornée, mais affirmait que rien n'avait pénétré dans l'œil : or je trouvai le morceau de fer dans le corps vitré. Les cas analogues sont communs.

La présence des corps étrangers situés en avant de l'équateur de l'œil sera décelée par l'examen direct et aussi par l'éclairage latéral. En arrière, on les trouverait à l'aide de l'ophthalmoscope. Toutefois, s'ils siègent derrière l'iris, au niveau du muscle ciliaire, il est impossible de les distinguer par un éclairage quelconque, et c'est en cet endroit que leur séjour est le plus funeste, en raison de l'irritation des nerfs ciliaires, de laquelle résulte souvent une ophthalmie sympathique.

L'introduction et surtout le séjour d'un corps étranger dans

l'œil compromettent presque fatalement l'organe : ou bien il s'enflamme, se perfore et s'atrophie ; ou le cristallin reste opaque ; ou bien surviennent des synéchies qui anéantissent le champ pupillaire.

Le seul traitement rationnel est l'extraction du corps étranger, malheureusement impossible dans beaucoup de cas. Si le corps siège dans la chambre antérieure, enlevez-le aussitôt que possible avec une curette ou une pince, après incision linéaire de la cornée. S'il est attaché à l'iris, excisez la portion d'iris adhérente.

Lorsque le globe est détruit, il est peut-être préférable d'en pratiquer tout de suite l'énucléation.

2° AFFECTIONS INFLAMMATOIRES DE LA RÉGION ORBITAIRE.

L'inflammation peut porter sur les parois orbitaires elles-mêmes et leur revêtement périostique : c'est l'*ostéo-périostite de l'orbite* ; elle peut s'emparer du tissu cellulo-graisseux qui remplit la loge postérieure : c'est le *phlegmon de l'orbite* ; enfin les inflammations de beaucoup les plus communes sont celles qui atteignent le *globe lui-même* totalement ou partiellement.

A. Inflammations portant sur l'orbite. — a. *Ostéo-périostite.* — Une ostéo-périostite aiguë peut se développer sur les rebords de l'orbite ou bien dans le fond de la cavité ; dans ce dernier cas, elle se confond avec le phlegmon de l'orbite, dont il est difficile de la distinguer. Sur les rebords de l'orbite, elle est la conséquence d'un coup, d'un choc, qui le plus souvent ont décollé le périoste. Un gonflement douloureux d'abord, puis un abcès, et la guérison s'opère ; rien de spécial à la région.

Il n'en est pas de même de l'*ostéo-périostite chronique*, qui succède en général à la scrofule ou à la syphilis. Après une période plus ou moins longue, pendant laquelle existent du gonflement et de la douleur sur l'une des parois de l'orbite, avec déviation du globe dans le sens opposé et diplopie, un abcès apparaît sur un point du pourtour de l'orbite, s'ouvre et reste fistuleux ; la peau se rétracte, l'orifice s'enfonce vers l'orbite, et il en résulte à la longue un renversement en dehors de la paupière, ou ectropion.

Peu grave par elle-même, l'ostéo-périostite chronique tire son importance du voisinage avec le cerveau et le globe de l'œil. On y opposera le traitement habituel à ces sortes d'affections :

d'abord des injections, et, lorsque le stylet aura démontré l'existence d'un séquestre, on en fera l'extraction. Le traitement général joue un rôle important en raison de la cause qui produit le plus souvent la maladie.

b. *Phlegmon de l'orbite.* — Le phlegmon de l'orbite présente une gravité extrême tant au point de vue de la vie du malade que de la conservation de l'œil. Les sujets atteints de cette affection présentent un aspect tout particulier : le globe de l'œil, non distendu lui-même, est fortement projeté en avant ; il est fixe, immobile, et un peu plus dur; un chémosis volumineux entoure la cornée ; les deux dépressions oculo-palpébrales supérieure et inférieure sont remplacées par deux véritables tumeurs qui soulèvent et repoussent les paupières en avant. Les symptômes généraux sont des plus intenses : fièvre, agitation, délire, douleur violente. La vision est le plus souvent abolie. Le phlegmon peut être double, ce qui aggrave encore notablement le pronostic, car la mort est alors à peu près fatale. Tout cela est venu brusquement en vingt-quatre heures.

Vous ne pourrez guère méconnaître un phlegmon de l'orbite: la panophthalmite en diffère en ce que les dépressions orbito-palpébrales ne sont pas effacées, et on ne pourrait, d'autre part, confondre un simple gonflement phlegmoneux de la paupière dans lequel le globe serait intact.

Il faut cependant savoir que certains sarcomes de l'orbite, chez les jeunes sujets principalement, évoluent avec une rapidité telle, qu'au début on ne peut songer qu'à un phlegmon.

Enquérez-vous de la cause qui a déterminé le phlegmon. — Est-ce un traumatisme : contusion, plaie, piqûre, corps étranger, acte opératoire quelconque, auquel cas l'affection serait un peu moins grave? Je vis, en 1884, dans mon service de l'hôpital Beaujon, survenir en une nuit un phlegmon de l'orbite sur un jeune homme auquel j'avais pratiqué une opération la veille: heureusement il guérit. — Le malade était-il en convalescence d'une fièvre grave ? le pronostic en serait encore assombri. — Le malade présentait-il déjà quelques troubles cérébraux avant l'apparition du phlegmon? la mort serait alors fatale, car la maladie aurait succédé à une méningite, à une thrombose de la veine ophthalmique ou du sinus caverneux ; ce serait un phlegmon secondaire, et dans ce cas il est généralement double. On conçoit

d'ailleurs qu'il soit souvent difficile d'établir si les phénomènes méningitiques sont primitifs ou consécutifs.

Quant au traitement, pratiquez tout de suite, aussitôt l'apparition des accidents, sans attendre la suppuration, une large incision transversale au niveau de chaque rebord orbitaire et pénétrez dans l'orbite assez loin pour débrider la loge postérieure, c'est-à-dire pour inciser le feuillet palpébral de l'aponévrose de Ténon (voir *Anat. top.*, fig. 69, 7e édit.). Je crois que là est le salut du malade et de l'œil, si toutefois on peut les sauver, ce qui malheureusement est rare, même avec cette intervention hâtive et énergique. L'incision doit pénétrer au moins à 2 centimètres de profondeur en allant couche par couche. Une large application de sangsues aux tempes serait sans doute utile, mais ne saurait remplacer de larges débridements. Appliquez ensuite des compresses imbibées d'acide borique à 40 p. 1000. — Agissez sur l'intestin avec le calomel et calmez les douleurs du malade avec de la morphine.

B. Inflammations portant sur le globe de l'œil. — L'inflammation s'empare du globe de l'œil dans sa totalité, ce qui constitue l'*ophthalmite*, *panophthalmite*, ou bien se circonscrit à l'une de ses parties.

Étudions d'abord les inflammations totales.

a. *Panophthalmite.* — Un œil atteint de panophthalmite, ou phlegmon de l'œil, présente les caractères suivants : à l'extérieur, les paupières sont tuméfiées ; la conjonctive est fortement injectée et œdématiée tout autour de la cornée (chémosis) ; le globe est à sa place, mais fortement tendu, immobile, dur comme s'il était congelé. La cornée est trouble ou va le devenir rapidement ; elle s'infiltre de pus. Ce liquide remplit la chambre antérieure (hypopion). La vision est abolie, par suite de la compression excentrique des nerfs ciliaires ; la cornée est insensible au toucher, mais, par contre, le malade est en proie à des douleurs terribles qui provoquent de l'agitation et parfois du délire. La compression de la rétine produit de la photopsie. La cornée, plus rarement la sclérotique, ne tardent pas à s'ouvrir spontanément ; l'œil se vide, s'atrophie et se réduit bientôt à l'état de moignon. Comme dans le phlegmon de l'orbite, beaucoup plus rarement toutefois, il peut survenir du coma et des phénomènes ménin-

gitiques entraînant la mort du malade. Si cette terminaison est rare dans le phlegmon de l'œil, la perte de l'organe est constante, ce qui donne au pronostic un caractère spécial de gravité.

Vous ne pourriez confondre une panophthalmite qu'avec un glaucome aigu ou un phlegmon de l'orbite. Dans un instant nous dirons en quoi consiste le glaucome aigu et quels caractères le distinguent. Quant au phlegmon de l'orbite, il diffère de l'ophthalmite par les trois caractères suivants : dans le phlegmon de l'orbite, l'œil est projeté en avant, la cornée n'a subi aucune altération, les dépressions orbito-oculaires sont remplacées par deux énormes saillies. Il y a un intérêt majeur à établir ce diagnostic différentiel, car le traitement est loin d'être identique dans les deux cas.

Le diagnostic étant, en général, rapidement fait, informez-vous de la cause qui a produit cette grave affection; elle aura de l'influence sur votre détermination. La maladie est-elle survenue spontanément dans le cours d'une fièvre grave? Est-ce une complication d'une ophthalmie d'abord simple, ou bien est-elle le résultat d'un traumatisme : acte opératoire, contusion, plaie, corps étranger?

Au début, si la maladie est d'origine traumatique, employez les antiphlogistiques largement; avec beaucoup plus de discrétion, si le sujet est convalescent d'une fièvre grave. Compresses glacées, ou, si le malade s'en trouve mieux, compresses chaudes sur l'œil. Frictions d'onguent napolitain belladoné sur les tempes; calomel à l'intérieur, à dose fractionnée.

Lorsque le pus est formé dans la chambre antérieure, fendez la cornée pour lui donner issue. Si les douleurs persistent, ouvrez largement le globe en travers. Il faut s'en tenir là lorsque l'affection est d'origine spontanée, et attendre l'affaissement de la coque scléroticale. Mais est-elle d'origine traumatique, soupçonne-t-on surtout la présence d'un corps étranger, pratiquez l'énucléation du globe.

Énucléation du globe de l'œil. — Pour pratiquer cette opération, voici le procédé que j'ai proposé et mis souvent en pratique depuis bien des années, et auquel j'ai donné le nom de *procédé d'énucléation d'arrière en avant*, par opposition à celui de Bonnet, qui se pratique d'avant en arrière. Non seulement ce procédé est plus rapide, plus facile, mais il expose beaucoup moins à

l'ouverture de la loge postérieure de l'orbite, ce qui est en somme le seul accident qu'on ait à éviter au cours de cette opération.

Prenez les précautions antiseptiques préliminaires, et anesthésiez le malade.

1° Écartez les paupières à l'aide d'un blépharostat.

2° Saisissez la conjonctive avec une pince à griffes au niveau de l'insertion du muscle droit externe. Avec des ciseaux courbes incisez la conjonctive en ce point ainsi que le tendon du muscle.

3° Introduisez des ciseaux courbes de moyen volume par cette boutonnière, et, en suivant la convexité du globe, allez tout de suite couper le nerf optique à son entrée dans l'œil (1).

4° Implantez une pince à griffes dans la sclérotique et faites sortir le globe de l'œil par la boutonnière conjonctivale. Vous n'avez plus alors qu'à raser de près la sclérotique avec les ciseaux en coupant toutes les attaches membraneuses et musculaires.

b. *Glaucome aigu* (γλαυκός, vert de mer). — Bien que le *glaucome aigu* soit en réalité une choroïdite exsudative et non pas une panophthalmite véritable, il s'en rapproche par tant de caractères cliniques, qu'il y a, ce me semble, intérêt à réunir ces deux affections.

En présence d'un malade dont l'œil est devenu rapidement douloureux et dur, on doit en effet se poser cette question : Est-ce un glaucome aigu, est-ce une ophthalmite ? et de la solution de la question résulte une intervention qui peut sauver l'œil.

Voici l'état dans lequel se présente un sujet atteint de glaucome aigu :

Le malade a éprouvé subitement, en général au milieu de la nuit, une douleur atroce dans l'un des yeux, et la vision a disparu tout de suite. Extérieurement, très peu de phénomènes inflammatoires, mais l'œil, qui est d'ordinaire rénitent, est devenu *dur comme du marbre* ; la cornée a perdu sa sensibilité ; elle est terne, ainsi que l'iris ; celui-ci est fortement repoussé en avant. La pupille est dilatée et immobile.

Il est aisé de se rendre un compte exact de ces phénomènes, si l'on songe qu'ils résultent de l'épanchement brusque, dans la

(1) L'obliquité de la paroi externe de l'orbite rend très facile ce temps opératoire, et c'est sur cette disposition anatomique qu'est basé le procédé.

coque oculaire, d'une certaine quantité de liquide séreux. Ce liquide comprime violemment toutes les parties qui y sont contenues, ainsi que les nerfs ciliaires qui cheminent d'arrière en avant entre la choroïde et la sclérotique; cette dernière membrane fournit par son inextensibilité absolue un solide point d'appui à la compression excentrique exercée par le liquide.

D'après cet ensemble de signes, il me paraît difficile de confondre le glaucome aigu avec l'ophthalmite. Dans tous les cas, la confusion serait de courte durée, puisque la cornée suppure vite dans l'ophthalmite, ce qui n'a jamais lieu dans le glaucome.

Quelle que soit la théorie invoquée pour expliquer la production du glaucome aigu, ce qu'il importe au plus haut degré de savoir, c'est qu'en pratiquant une iridectomie aussi large que possible on supprime immédiatement les douleurs et que la vision reparaît. C'est à de Graefe que revient l'honneur de cette véritable conquête thérapeutique. L'opération doit être pratiquée aussitôt que possible, sans quoi les milieux de l'œil et la rétine en particulier auront subi des désordres irréparables : il n'y a pas un instant à perdre.

Voici le manuel opératoire de l'*iridectomie*.

Lavez préalablement les paupières et la conjonctive avec une solution boriquée à 10 p. 1000; le sublimé convient également très bien. Anesthésiez la cornée par des instillations d'une solution de chlorhydrate de cocaïne à 2 p. 100, pratiquées toutes les cinq minutes, une demi-heure avant l'opération. Le malade étant couché, placez-vous à sa gauche pour opérer l'œil gauche; derrière sa tête pour opérer l'œil droit, à moins que vous ne vous sentiez suffisamment sûr de votre main gauche pour opérer l'œil droit, l'incision devant porter sur la partie externe de la circonférence cornéenne.

1° Introduisez entre les paupières un blépharostat.

2° Saisissez l'œil de la main gauche avec une pince à griffes entre la caroncule lacrymale et la cornée; ne craignez pas de prendre la sclérotique, la conjonctive seule fournissant un mauvais point d'appui susceptible de céder.

3° Avec un couteau lancéolaire coudé, ponctionnez la cornée de la main droite, juste à son union avec la sclérotique et à l'extrémité externe de son grand diamètre transversal. Faites péné-

trer le couteau jusqu'à sa partie la plus large dans la chambre antérieure, en avant de l'iris et retirez-le aussitôt.

4° Introduisez par la plaie une pince courbe ; saisissez l'iris, non pas avec l'extrémité de la pince, mais avec la partie convexe de ses branches ; attirez l'iris à l'extérieur tout doucement et tendez-le.

5° Ordonnez à un aide de couper la partie saillante de l'iris avec des ciseaux courbes sur le plat. Que l'aide, avant de rapprocher les branches des ciseaux pour pratiquer la section, déprime légèrement le globe de l'œil.

6° Ayez soin qu'il ne reste pas d'iris enclavé dans la plaie. Nettoyez au besoin avec une curette la chambre antérieure, si elle contient du sang. Lavez l'œil avec l'eau boriquée ; recouvrez-le d'un petit tampon d'ouate hydrophile et d'une bande de flanelle. Couvrez également l'autre œil et tenez le malade dans une chambre obscure.

Lorsque l'iris est sain, l'iridectomie est une opération facile, car la membrane est aisément attirée à l'extérieur ; mais lorsqu'il est ramolli, friable, adhérent, comme dans certains glaucomes chroniques, par exemple, l'opération devient impraticable et l'on n'attire avec la pince que des lambeaux.

Qu'il s'agisse d'enlever une partie de l'iris, comme temps préliminaire de l'opération de la cataracte ; qu'il s'agisse d'un glaucome aigu, d'un pannus ou de l'établissement d'une pupille artificielle (iridectomie optique), le procédé est toujours sensiblement le même. Dans ce dernier cas toutefois il ne saurait y avoir un lieu d'élection, car on essaye d'enlever l'iris dans un point correspondant à une éclaircie de la cornée. On ne peut même, quelquefois, que dilacérer l'iris à ce niveau.

Les *inflammations partielles* du globe de l'œil portent : *a*, sur la conjonctive (conjonctivite) ; *b*, sur la cornée (kératite) ; *c*. sur la sclérotique (sclérite) ; *d*, sur l'iris (iritis) ; *e*, sur la choroïde (choroïdite). La rétinite appartient en réalité au groupe des maladies du fond de l'œil.

CONJONCTIVITE.

L'inflammation de la conjonctive affecte un certain nombre de formes que l'on peut cliniquement rattacher aux quatre

suivantes : conjonctivite simple, exsudative ou catarrhale; conjonctivite purulente ; conjonctivite granuleuse ; conjonctivite diphthéritique.

A. **Conjonctivite catarrhale.** — La conjonctivite catarrhale offre comme caractère principal un développement considérable des vaisseaux de la conjonctive ; ils sont flexueux et mobiles sur la sclérotique ; de cette hyperhémie résulte une teinte rouge plus ou moins foncée, tantôt partielle, tantôt étendue à toute la surface du globe, suivant l'intensité de l'inflammation ; la conjonctive soulevée forme souvent un bourrelet autour de la cornée (chémosis, χήμωσις, de χυμός, humeur). Si l'inflammation est très intense, les bords palpébraux peuvent être renversés en dehors (ectropion). La sécrétion de la conjonctivite est augmentée et en même temps altérée ; l'œil est recouvert par de grands filaments de mucus, et est quelquefois baigné par une couche de muco-pus ; il existe du larmoiement.

Les douleurs sont peu intenses; le malade éprouve surtout un sentiment de pesanteur des paupières et une sensation très pénible de corps étranger. Il n'y a que peu ou pas de photophobie.

La conjonctivite simple a quelquefois pour point de départ, surtout chez les sujets lymphatiques et scrofuleux, une petite papule ou pustule, qui occupe souvent le voisinage de la cornée et empiète même légèrement sur cette membrane : de là naissent des pinceaux de vaisseaux qui se répandent sur la conjonctive.

Recherchez avec soin si la conjonctivite, qui reconnaît le plus souvent pour cause l'action du froid humide, ne serait pas liée à la présence d'un corps étranger ou à une affection de l'appareil lacrymal. Le travail prolongé à la lumière artificielle produit souvent aussi cette inflammation. Elle est fréquente chez les comptables.

Le traitement consistera à supprimer tout d'abord la cause : enlever le corps étranger, traiter les voies lacrymales, suspendre le travail du soir, faire porter des verres teintés. Application de compresses fraîches ou chaudes sur l'œil; lavages répétés aussi souvent que ce sera nécessaire, en raison de la sécrétion du muco-pus, avec une solution boriquée. Instillations, trois fois par jour, de quelques gouttes d'un collyre composé de : eau 30 grammes, nitrate d'argent 5 à 10 centigrammes.

B. **Conjonctivite purulente.** — Bien autrement grave que la précédente, la conjonctivite purulente est caractérisée par la production, à la surface de la conjonctive, d'une quantité considérable de pus souvent très irritant; elle détermine fatalement et à bref délai la perte de l'œil si le traitement n'est pas bien conduit.

On l'observe à la naissance : c'est l'*ophthalmie purulente des nouveau-nés*; on l'observe chez l'adulte : c'est l'*ophthalmie blennorhagique*. La blennorrhagie est en effet la cause habituelle, sinon exclusive, de cette affection chez l'adulte, et il est bien probable que la cause est la même chez les nouveau-nés, l'affection ayant été communiquée à l'enfant par une vaginite de la mère au moment de l'accouchement.

Quelle que soit d'ailleurs la cause qui a déterminé la production de l'ophthalmie purulente, même la cause rhumatismale que l'on a aussi invoquée, les symptômes étant identiques et le traitement le même, on peut réunir ces diverses formes en clinique.

Sachez d'abord que l'ophthalmie purulente est extrêmement contagieuse : prenez donc de grandes précautions pour l'entourage et pour vous-même. Faites détruire les linges qui ont servi; éloignez les enfants qui ne sont pas atteints ; si un seul œil est affecté, protégez l'autre par une occlusion complète.

L'aspect d'un malade atteint d'ophthalmie purulente est caractéristique : les paupières rouges et démesurément tuméfiées recouvrent le globe, la paupière supérieure débordant l'inférieure; du pus blanc, jaunâtre, épais, sortant incessamment par la fente palpébrale, coule sur la joue, irrite la peau, sur laquelle il laisse des traînées rouges. Si on entr'ouvre les paupières, ce qu'on a parfois beaucoup de peine à faire, on trouve la surface du globe recouverte de pus; parfois même ce liquide, retenu par le spasme de l'orbiculaire, s'échappe brusquement, sous forme de jet, et peut être projeté sur le visage de l'explorateur, ce dont il faut se défier. La conjonctive est rouge et œdématiée; elle forme autour de la cornée un bourrelet si volumineux qu'elle la recouvre presque entièrement.

Au début, la cornée n'a pas encore perdu sa transparence et la vision est conservée, mais cette membrane ne tarde pas à s'ulcérer en se creusant d'un sillon à sa circonférence et se détache. Elle peut aussi s'infiltrer de pus dans toute son épaisseur et s'ouvrir spontanément. Si l'ouverture est petite, l'iris s'y engage et l'obture, si elle est large, l'œil se vide.

Pendant ce temps, le malade est en proie à des douleurs d'une extrême violence irradiant autour de l'orbite, dans toute la tête, surtout si la conjonctivite purulente est accompagnée d'un certain degré de panophthalmite, ce qui n'est pas rare.

Le diagnostic n'est donc pas difficile : la présence du pus, son abondance et sa qualité, la différencient de la conjonctivite simple, du phlegmon de la paupière, du phlegmon de l'orbite, de la panophthalmite et de l'ophthalmie diphthéritique dont nous verrons plus loin les caractères très spéciaux.

Instituez le traitement le plus rapidement possible, et un traitement énergique. Il consiste en lavages, en cautérisations et en scarifications. Les lavages bien faits peuvent sauver l'œil; ils doivent être très fréquents, presque continuels. Il y aurait avantage à installer, si c'était possible, un appareil à courant continu, de telle sorte que le pus soit chassé à mesure qu'il se forme: employez l'acide borique et appliquez en permanence sur la région des compresses boriquées. Les cautérisations doivent être répétées une ou deux fois par jour, selon l'intensité de la maladie. J'ai vu jadis bien des fois Giraldès, chez des enfants, cautériser avec le crayon de nitrate d'argent non mitigé, la face interne de la paupière retournée mais, malgré la précaution qu'il prenait de neutraliser l'excédent de nitrate avec l'eau salée, la cornée était quelquefois brûlée. Il est préférable de se servir d'une solution forte de nitrate d'argent, 1 gramme pour 10 grammes d'eau, par exemple, et de toucher aussitôt la paupière avec de l'eau salée à saturation. Pratiquez de nombreuses scarifications à la surface du chémosis, surtout si ce dernier est très volumineux. Prévenez toutefois les malades ou les familles que, même dans l'hypothèse la plus favorable, celle de la guérison, il est très probable que la cornée conservera des opacités partielles plus ou moins étendues.

C. **Conjonctivite granuleuse.** — Comme les précédentes, la conjonctivite granuleuse donne une physionomie particulière au sujet qui en est atteint, de telle sorte qu'on peut la reconnaître presque à première vue.

Le malade se présente avec une paupière sensiblement normale comme couleur et comme épaisseur, mais *tombante*; il ne peut parvenir à la relever, quelque effort qu'il fasse, ce qui donne à sa figure un aspect grimaçant. Il existe un larmoiement incessant.

et de la photophobie qui fait tenir la tête baissée. Ces caractères devront vous faire songer tout de suite à l'existence de granulations conjonctivales.

Examinant alors la cornée, vous trouverez ordinairement la partie supérieure de cette membrane exulcérée et plus ou moins vascularisée. Mais gardez-vous de limiter là votre examen, ce que font, malheureusement pour le malade, beaucoup de praticiens; retournez la paupière supérieure de façon à explorer la face postérieure du cartilage tarse et le cul-de-sac supérieur de la conjonctive, et vous verrez en ce point le corps du délit, c'est-à-dire les granulations. Cet examen est de toute importance, car la kératite produite mécaniquement par la pression continue des granulations sur la partie correspondante de la cornée ne guérira qu'avec la disparition de celles-ci. C'est une kératite d'une espèce particulière qu'il faut se garder de confondre avec celles dont nous parlerons plus loin et qui sont essentielles.

Ces granulations, désignées encore sous le nom de *trachomes* (τραχυμα, rudesse) pour les distinguer de l'état légèrement granuleux auquel donne assez souvent lieu la conjonctivite simple chronique, paraissent être d'une nature toute spéciale, parasitaire ou microbienne pour quelques auteurs, ce qui, d'ailleurs, serait bien d'accord avec leur caractère essentiellement contagieux. Il est vraisemblable que les maladies : *conjonctivite granuleuse*, *ophthalmie d'Égypte*, *ophthalmie des armées*, se rapportent à cette même affection caractérisée par un élément histologique dont la nature n'est pas encore suffisamment déterminée, mais dont l'expression symptomatique nous est connue.

Les granulations occupent en général les culs-de-sac conjonctivaux et de préférence le cul-de-sac supérieur. Elles se présentent sous la forme de petites saillies rougeâtres, grisâtres, du volume d'une tête d'épingle, mais pouvant acquérir celui d'un petit pois. Quand elles débutent, on les a comparées à du tapioca cuit. Elles affectent une marche essentiellement chronique, mais déterminent de temps en temps, par l'irritation qu'elles produisent, de petites poussées de conjonctivite aiguë.

En disparaissant, les trachomes laissent à leur suite dans l'épaisseur de la conjonctive un tissu de cicatrice rétractile; il en résulte que la paupière se replie en dedans (entropion) et que les cils viennent irriter la cornée.

Le diagnostic de cette maladie ne présente aucune difficulté : il

suffit de songer à son existence et d'explorer la face profonde des paupières; mais il n'en est pas de même du traitement.

Rappelez-vous d'abord qu'elle est éminemment contagieuse. Il faut donc isoler le plus possible les granuleux, prendre les soins de propreté les plus méticuleux pour les autres et pour soi-même. Ce qui réussit ordinairement le mieux, c'est la cautérisation avec le sulfate de cuivre : faites donc basculer en dehors les cartilages tarses et touchez les granulations avec le crayon. Le résultat est parfois extrêmement prompt et les ulcérations de la cornée se cicatrisent rapidement. Pour relever la paupière, il suffit de faire regarder le malade en bas, de presser avec un corps mousse, un crayon par exemple, sur le bord supérieur du cartilage tarse, pendant que de l'autre main on saisit le bord ciliaire et qu'on le porte en haut.

Lorsque les paupières sont serrées et fortement appliquées sur le globe de l'œil, on soulage immédiatement les malades en agrandissant la fente palpébrale d'un coup de ciseaux porté sur la commissure externe, et la cornée peut se cicatriser, mais l'affection initiale n'est pas guérie.

Dans un cas où les trachomes avaient un volume exceptionnel et avaient résisté à toute espèce de cautérisations, j'endormis le malade, incisai la fente palpébrale, enlevai les trachomes avec des ciseaux et cautérisai la surface avec le thermo-cautère. Par surcroît de précaution, je suturai la muqueuse à la peau pour maintenir l'ouverture de la fente palpébrale, La guérison parut d'abord complète et le malade sortit de l'hôpital, mais après quelques mois l'état était redevenu le même.

De faits analogues on a conclu que le véritable traitement des trachomes devait consister dans leur modification et non pas dans leur destruction. Pour cela on a conseillé les divers liquides antiseptiques, l'iodoforme. On a eu recours au jéquirity et même on n'a pas craint d'inoculer sur la conjonctive du pus blennorrhagique pour déterminer une puissante modification, ressource ultime que j'aurais quelque peine à employer.

D. Conjonctivite diphthéritique. — Cette affection consiste dans la production à la surface de la conjonctive de pseudo-membranes analogues à celles qui tapissent les muqueuses du pharynx et du larynx dans la diphthérie. Comme les ophthalmies purulente et granuleuse, elle est essentiellement contagieuse et

apparaît surtout pendant les épidémies de croup. Il ne s'agit pas d'un simple dépôt fibrineux à la surface de la conjonctive, comme Chassaignac en a décrit dans certaines formes de conjonctivite purulente; la fibrine est alors infiltrée dans l'épaisseur même de la muqueuse. Voici les principaux caractères cliniques de cette grave affection. Les paupières ne sont pas aussi tuméfiées que dans l'ophthalmie purulente; elles sont *raides* et *dures*, difficiles à retourner pour l'exploration. La conjonctive est lisse et luisante, d'une teinte jaunâtre, très épaisse, comme gélatineuse et très peu vasculaire. Il s'écoule de l'œil un liquide séreux, d'un gris sale, renfermant des lambeaux de fibrine. La cornée ne tarde pas à se troubler, puis elle se ramollit et s'ulcère si la maladie n'est pas promptement enrayée.

La conjonctivite diphthéritique détermine une vive chaleur dans les paupières, de la fièvre, et un affaissement considérable du malade.

Après guérison, la conjonctive subit une rétraction cicatricielle et paraît comme cutanisée.

Cette affection marche très rapidement et ne tarde pas à amener la perte de l'organe si l'on n'y porte remède.

Au début, gardez-vous surtout de cautériser avec le nitrate d'argent ou tout autre caustique, manœuvre dont de Graefe, qui le premier a décrit cette maladie, a signalé le danger. Appliquez sur l'œil des compresses glacées; le froid paraît être le meilleur traitement à cette période de la maladie. Des irrigations froides rendraient également service.

Les scarifications à la surface de l'œil sont inutiles puisque la conjonctive ne fournirait pas de sang. On appliquera à la tempe quelques sangsues.

Calomel à l'intérieur — toutes les deux heures cinq centigrammes pour les adultes — un demi-centigramme à un centigramme pour les enfants; — continuer le calomel jusqu'à salivation. Frictionner en même temps les cuisses et les bras avec l'onguent napolitain. Maintenir l'œil sain complètement clos.

Lorsque les fausses membranes se sont en partie détachées, que la conjonctive a recouvré sa vascularité, et que la purulence s'est établie, symptômes qui sont tous favorables, on peut alors avoir recours aux scarifications: substituer les applications chaudes aux compresses glacées et aussi cautériser la conjonctive si la cornée n'est pas ulcérée ou ramollie.

Résumons, en terminant ce chapitre, les principaux caractères cliniques qui permettent de distinguer entre elles les conjonctivites catarrhale, purulente et diphthéritique.

Dans la conjonctivite catarrhale, les paupières sont peu tuméfiées; le chémosis n'est pas œdémateux; la cornée est normale et n'a pas de tendance à s'ulcérer; l'écoulement est liquide, incolore ou jaunâtre, muqueux ou muco-purulent.

Dans la conjonctivite purulente, les paupières sont rouges et très œdématiées; le chémosis est énorme et très œdémateux; la cornée devient rapidement opaque et ne tarde pas à s'ulcérer; l'écoulement est franchement purulent.

Dans la conjonctivite diphthéritique, il existe une fausse membrane intimement unie à la conjontive. Cette dernière est lisse, dure et résistante, d'un gris jaunâtre et très peu vasculaire. Les paupières tuméfiées sont dures et raides; l'écoulement est séreux et d'une couleur gris sale.

KÉRATITE.

Les divers aspects sous lesquels le clinicien est appelé à envisager la cornée atteinte d'inflammation sont les suivants :

Il existe à la surface de cette membrane une ou plusieurs ulcérations, superficielles ou profondes : *kératite ulcéreuse ;*

La cornée s'est vascularisée à ce point qu'elle se présente sous l'aspect d'une membrane rouge et charnue : *kératite vasculaire* ou *pannus;*

Dans l'épaisseur même de la cornée, au sein de sa substance propre, existe une infiltration plastique grisâtre diffuse : *kératite interstitielle, parenchymateuse ;*

Enfin la cornée peut renfermer un foyer purulent : *kératite suppurative.*

Voyons successivement les caractères cliniques à l'aide desquels nous pourrons distinguer ces diverses espèces de kératite et le traitement qu'il convient de leur appliquer.

A. **Kératite ulcéreuse.** — Les enfants, et spécialement les enfants scrofuleux, sont affectés de kératite ulcéreuse, et vous pourrez le plus souvent établir le diagnostic à distance rien qu'à l'attitude du malade : les paupières sont fortement serrées contre le globe de l'œil, la commissure externe est plissée, la tête est

fléchie et cachée autant que possible par le malade dans ses mains ou contre sa mère, afin d'éviter le contact de la lumière.

Le symptôme, en effet, qui domine dans cette affection et dont découlent presque tous les autres est la photophobie, qui acquiert une intensité extrême. Que vous cherchiez alors à ouvrir les paupières pour examiner l'état de la cornée, vous éprouverez une résistance toujours très vive, parfois invincible, à ce point qu'il faut recourir à l'emploi du chloroforme. Il résulte de cette contraction du muscle orbiculaire, véritable blépharospasme, que les larmes, sécrétées en plus grande abondance qu'à l'état normal, ne peuvent s'écouler, deviennent irritantes, déterminent un certain degré de conjonctivite et même d'excoriation de la peau.

Au début, il n'existait sur la cornée qu'une phlyctène, mais celle-ci s'est bientôt ouverte et a fait place à une ulcération d'abord très superficielle, mettant à nu la couche élastique antérieure de la cornée où se terminent les nerfs, ce qui explique l'intensité de la photophobie. Il peut exister plusieurs ulcérations, soit au centre, soit sur les bords de la cornée, dont on constate la présence directement, ou mieux par l'éclairage oblique.

De l'ulcération part un pinceau de vaisseaux qui se continuent avec ceux de la conjonctive. Elle peut gagner en profondeur, atteindre la couche des fibres propres de la cornée, et même traverser complètement cette membrane. Quand il ne reste plus que la lame élastique postérieure, celle-ci fait hernie à travers l'ulcération sous forme d'une petite vésicule transparente. A cette période, les nerfs de la cornée étant détruits, la photophobie est beaucoup moins intense et arrive même à disparaître entièrement. Lorsque la cornée a été traversée de part en part, on le reconnaît à la présence de l'iris, qui vient s'appliquer immédiatement sur l'ouverture et l'obturer.

Certains ulcères de la cornée, au lieu de reconnaître la scrofule comme cause, se rattachent à une éruption herpétique, et présentent d'ailleurs les mêmes symptômes objectifs. Ils en diffèrent principalement en ce qu'ils sont accompagnés et souvent suivis de douleurs névralgiques très intenses, comme dans le zona ordinaire.

Vous reconnaîtrez très facilement une kératite ulcéreuse, et vous ne la confondrez pas avec les ulcérations de la cornée produites par les granulations de la conjonctive dont j'ai parlé précédemment.

Le traitement de cette affection est simple ; sachez toutefois que certaines ulcérations mettent une lenteur désespérante à se combler et à guérir, et prévenez les parties intéressées que, dans l'hypothèse la plus heureuse, il restera une tache de la cornée.

Au début de l'affection, alors qu'il n'existe encore qu'une phlyctène, principalement si elle siège à la limite du limbe scléro-cornéen, j'ai l'habitude de la toucher légèrement avec la pointe très effilée d'un crayon de nitrate d'argent. Plus tard, lorsque l'ulcération existe, surtout si elle occupe le centre ou les parties voisines du centre de la cornée, l'indication la plus pressante est de s'opposer à l'adhérence de l'iris, c'est-à-dire aux synéchies antérieures: on aura donc recours journellement aux instillations de sulfate d'atropine (5 centigr. pour 30 gr. d'eau distillée); la pommade à l'oxyde jaune de mercure (2 gr. pour 30 gr. de vaseline) a paru donner de bons résultats. Mettez le malade autant que possible dans l'obscurité et maintenez sur l'œil des compresses trempées dans l'eau chloralée, si le blépharospasme est très intense. Le traitement général est de rigueur.

Kératite vasculaire ou pannus (*pannus*, toile). — Dans cette variété, la cornée a perdu toute transparence; à sa place, on voit une membrane rouge, comme charnue. Il y a toutefois divers degrés, et je crois devoir en établir deux.

Dans un premier degré, les couches superficielles de la cornée sont seules prises, et les vaisseaux se continuent avec ceux de la conjonctive; dans un second degré toute l'épaisseur de la cornée est vascularisée, et les vaisseaux communiquent non seulement avec ceux de la conjonctive, mais avec ceux de la sclérotique et, par leur intermédiaire, avec le système vasculaire irido- choroïdien. Cette distinction est sans doute difficile à établir au lit du malade, mais le traitement la démontre d'une façon évidente.

La kératite vasculaire n'est pas une affection essentielle, primitive : c'est une modification de la cornée qui résulte de l'action d'un certain nombre de causes qu'il est indispensable de connaître pour établir un traitement rationnel.

Vous n'aurez aucune peine à reconnaître une kératite vasculaire, le diagnostic s'impose en quelque sorte, mais vous en devez rechercher la cause.

Provient-elle d'une conjonctivite granuleuse? C'est la cause

de beaucoup la plus fréquente. — Provient-elle d'une kératite ulcéreuse? — d'une inflammation chronique de la conjonctive entretenue par un mauvais état des voies lacrymales ? — Provient-elle d'un mode vicieux d'implantation des cils (trichiasis) dont l'extrémité libre vient irriter constamment la cornée? — Provient-elle d'un entropion dont l'effet est le même ? — Est-ce un ectropion (renversement en dehors du bord libre de la paupière), de telle sorte que la cornée se trouve mal protégée contre l'air extérieur? Telles sont les causes habituelles de la kératite vasculaire.

Dans le principe, on ne voit que quelques vaisseaux isolés et disséminés dans les couches superficielles de la cornée, et ce n'est pas encore, à proprement parler, une kératite vasculaire; mais, peu à peu, la cause persistant, de nouveaux vaisseaux se développent, se rapprochent des premiers et finissent par former une sorte de membrane vasculaire continue; le pannus est alors constitué.

Avant de s'attaquer au pannus lui-même, il est à peine besoin de dire qu'il faut commencer par combattre la cause : détruire les granulations, guérir l'ulcération cornéenne, rétablir les voies lacrymales, traiter l'entropion, le trichiasis et l'ectropion par les moyens propres à ces diverses affections.

Contre le pannus lui-même, tous les collyres sont inefficaces ; l'indication est de détruire les vaisseaux qui se rendent à la cornée: pour cela, quand on aperçoit de gros troncs sur la conjonctive, on peut les toucher vivement avec la pointe d'un crayon de nitrate d'argent, c'est un bon moyen qui réussit quand le pannus est très léger. A une période plus avancée, il conviendra de pratiquer le traitement de Furnari, ce qu'il appela la *tonsure de la conjonctive* : saisissant la conjonctive avec une pince à griffes, on en enlève une large rondelle avec des ciseaux courbes tout autour de la cornée. Ce traitement réussit parfois merveilleusement ; la cornée reprend rapidement toute sa transparence, mais il échoue aussi parfois, c'est qu'alors les vaisseaux ne sont plus fournis seulement par la conjonctive, mais par la sclérotique, d'où l'utilité de la distinction que j'ai établie plus haut. L'affection est alors à peu près incurable. Plusieurs fois, dans des cas semblables, j'ai pratiqué une large iridectomie, mais sans grand résultat, et cependant cette opération me paraît indiquée dans la circonstance, puisque les circulations cornéenne et irido-choroïdiennes sont confondues.

Devant l'échec de toute médication on a songé à modifier la cornée en inoculant à sa surface du pus blennorrhagique. C'est évidemment une grave détermination à prendre, mais lorsque les deux yeux sont affectés, si l'on songe que le malade est voué à une cécité complète et destiné à souffrir constamment, on est autorisé à lui proposer cette ressource extrême qui, en fin de compte, ne saurait, en cas d'insuccès, aggraver son état.

Kératite interstitielle. — Dans cette variété de kératite, la cornée se présente sous l'aspect d'un verre dépoli. Les couches superficielles de cette membrane sont d'abord saines et transparentes : aussi les troubles de la vision sont-ils plus intenses que ne semblerait le faire croire un examen direct de l'œil ; mais si l'on a recours à l'éclairage latéral, on constate l'existence dans le tissu propre de la cornée d'un véritable nuage finement granuleux que l'on a comparé à un semis de verre pilé. Il est constitué, d'après Sœmisch, par le dépôt de corpuscules lymphoïdes entre les fibres cornéennes, qui ne sont elles-mêmes nullement altérées. Ce travail s'est opéré lentement d'une manière insidieuse; mais à une période plus avancée la cornée se vascularise et la couche épithéliale s'exfolie. Alors surviennent les douleurs et de la photophobie. C'est à cette variété interstitielle que Hutchinson donna, en 1858, le nom de kératite hérédo-syphilitique, la considérant comme une conséquence de la syphilis héréditaire, au même titre que l'échancrure du bord libre des incisives en V renversé, qui, pour lui, accompagnerait toujours cette affection. L'opinion de Hutchinson compte des partisans et encore plus d'adversaires, et je pense, quant à moi, qu'il faut être plus que certain pour affirmer une pathogénie de cette nature quand on songe aux conséquences sociales qui en peuvent résulter.

En raison de cette étiologie, on a donné de l'iodure de potassium à l'intérieur; administrez également des antiscrofuleux, un collyre à l'atropine. Si la vascularisation de la cornée tournait au pannus, ayez recours à la tonsure conjonctivale ou même à l'iridectomie. Grâce à l'intégrité de ses fibres, la cornée est susceptible de recouvrer toute sa transparence lorsque le dépôt qui les séparait aura disparu.

Kératite suppurative. — Cette variété est caractérisée par la présence d'une collection purulente au milieu de la substance

propre de la cornée; le pus occupe ordinairement la partie déclive et affecte la forme d'une demi-lune qui remonte plus ou moins vers le champ pupillaire. Un coup, un corps étranger, les piqûres par les épis de graminées (kératite des moissonneurs), une opération, etc., en sont fréquemment la cause, mais elle apparaît plus souvent spontanément sous l'influence d'un mauvais état général, et il peut se produire encore une infiltration purulente totale de la membrane, de telle sorte que l'œil est irrémédiablement perdu. C'est l'accident le plus redoutable à la suite de l'opération de la cataracte.

Il ne faut pas confondre ces infiltrations avec la nécrose de la cornée, qui survient parfois avec une rapidité foudroyante à la suite des lésions de la cinquième paire, ainsi que j'en ai publié un cas consécutif à une résection du maxillaire supérieur.

L'abcès de la cornée peut s'ouvrir au dehors, il peut aussi s'ouvrir dans la chambre antérieure (hypopion, ὑπό, sous, πύον, pus).

La principale indication consiste à donner issue au pus. Si le foyer occupe seulement la cornée, ouvrez largement avec un couteau lancéolaire ; s'il y a en même temps hypopion, cette incision, quoique bonne, ne sera peut-être pas suffisante ; recourez de préférence au procédé de Sœmisch, qui divise la cornée dans son tiers inférieur avec le couteau de de Graefe, comme pour le premier temps de la cataracte. Le pus s'écoule parfois tout de suite, mais il est souvent très épais et sort difficilement ; employez alors la curette. Appliquez ensuite sur l'œil des compresses chaudes.

SCLÉRITE.

L'inflammation essentielle, primitive, de la sclérotique, est une affection rare. Elle se présente d'abord sous la forme d'une ou de plusieurs taches d'un rouge sombre, mesurant 6 à 7 millimètres de diamètre, et siégeant au niveau de l'insertion des muscles droits. Sur cette tache de teinte vineuse apparaît ensuite un bouton jaunâtre, saillant, ressemblant à une pustule, mais de consistance dure.

Cette affection, qui paraît atteindre surtout les rhumatisants, occasionne peu de troubles fonctionnels, quand elle est limitée à la sclérotique, mais elle peut donner naissance à un staphylome.

On a conseillé comme traitement les collyres à l'atropine, les compresses chaudes et l'occlusion de l'œil.

IRITIS.

L'inflammation de l'iris est une affection commune, assez grave pour compromettre sérieusement la vision, et dont les caractères cliniques, tout en étant très appréciables, ne frappent pas tout d'abord autant que ceux de la conjonctivite et de la kératite. Il en résulte que l'iritis peut passer inaperçue dans sa première période, au grand détriment des malades, car des désordres irréparables peuvent s'être déjà produits lorsque le diagnostic vient à être établi.

Pour comprendre l'iritis, il est nécessaire de se rappeler les connexions intimes que présente l'iris par sa grande circonférence avec l'extrémité antérieure de la choroïde, ou zone choroïdienne, composée elle-même de deux parties, le muscle ciliaire et les procès ciliaires : les connexions sont telles que ces parties ne forment qu'un même système vasculaire et ne peuvent guère s'enflammer l'une sans l'autre : aussi les expressions iritis, irido-choroïdite antérieure, ou par abréviation irido-cyclite, sont-elles à peu près synonymes.

Rappelez-vous encore qu'un des moyens de fixité de l'iris par sa grande circonférence est le ligament pectiné, qui n'est autre lui-même que la lame élastique postérieure de la cornée ou membrane de Descemet, qui se réfléchit sur l'iris. En conséquence il est difficile qu'une iritis ne retentisse pas sur cette membrane et n'amène pas un trouble dans la couche la plus profonde de la cornée et principalement à sa circonférence. De même une kératite profonde s'accompagnera nécessairement d'iritis. Des noms spéciaux ont été donnés à ces divers degrés : descemétite, aquocapsulite : c'est peut-être pousser un peu loin l'analyse, au moins en clinique.

Enfin, souvenez-vous que l'iris se compose de trois couches : une antérieure, épithéliale, qui lui donne son aspect brillant; une moyenne, vasculo-musculaire, et une postérieure, pigmentaire. Après une iritis, cette dernière laisse souvent sur le cristallin des traces noirâtres qui sont une preuve d'iritis antérieure.

Vous reconnaîtrez l'iritis aux signes suivants : extérieurement il existe un cercle vasculaire autour de la cornée, mais les vaisseaux ne partent pas du rebord cornéen : ils en sont séparés par un autre cercle gris blanchâtre constitué par la sclérotique. Reportez-vous au mode d'enchâssement de la cornée avec la scléro-

ique et au mode où s'insère la grande circonférence de l'iris. Le point correspond au bord supérieur du biseau cornéen, et c'est à cet endroit que les vaisseaux traversent la sclérotique pour se rendre à la grande circonférence de l'iris (fig. 10) : c'est donc de ce point que part le cercle rouge inflammatoire de l'iritis, séparé de la circonférence de la cornée par toute la portion de sclérotique correspondant au biseau cornéen, c'est-à-dire un millimètre au moins, et, comme la sclérotique en ce point est à peine

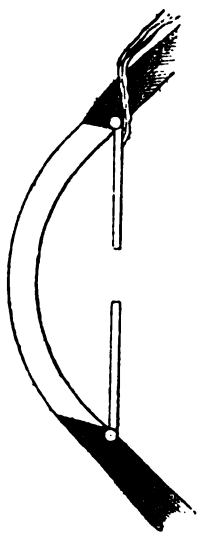

Fig. 10. — Schéma représentant le point où les vaisseaux traversent la sclérotique pour se rendre à la grande circonférence de l'iritis.

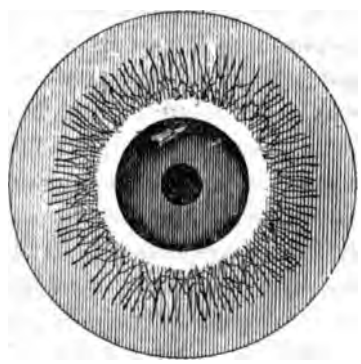

Fig. 11. — Cercle gris périkératique de l'iritis.

vascularisée, sa couleur tranche nettement sous forme d'un anneau gris périkératique (fig. 11), Cet anneau, que ne signalent même pas les auteurs les plus modernes, me paraît jouer un rôle très important dans le diagnostic de l'iritis et précisément au début de l'affection, alors que les autres signes sont encore peu accusés, puisque l'affection commence par une hyperhémie de la membrane. Plus tard, si la marche de l'iritis est aiguë, ce qui est rare il est vrai, les vaisseaux de la conjonctive s'enflamment à leur tour et recouvrent le cercle gris sclérotical.

Vous distinguerez l'injection conjonctivale de l'injection sclérotícale en ce que les vaisseaux qui constituent cette dernière partent à 1 millimètre environ du bord cornéen, sont fins, rectilignes, parallèles les uns aux autres, profonds et immobiles. Les

vaisseaux conjonctivaux présentent les caractères opposés : ils s'avancent jusqu'à la cornée, sont gros, sinueux, disposés sans ordre, superficiels et mobiles sur la sclérotique.

La cornée a conservé toute sa transparence, surtout vers son centre, mais la chambre antérieure est trouble. L'iris, desquamé, a perdu son aspect lisse et brillant, il est terne. Sa couleur est également altérée, ce que l'on reconnaît en la comparant avec celle du côté opposé ; à sa surface peuvent se développer de petits granulomes quelquefois assez volumineux.

Les signes pathognomoniques de l'iritis sont tirés de l'état de la pupille : celle-ci est immobile et déformée. La déformation peut n'être pas tout d'abord très appréciable, mais instillez quelques gouttes d'atropine, et vous la verrez apparaître des plus manifestes. Cette déformation est due aux adhérences que l'iris contracte rapidement avec le cristallin (synéchies postérieures). La pupille peut être complètement obstruée par des exsudats fibrineux qui interceptent la lumière. L'iris est parfois projeté en avant et vient adhérer à la cornée (synéchie antérieure).

Enfin, dans certains cas d'iritis très aiguë, la suppuration se développe et le pus s'accumule dans la chambre antérieure (hypopion).

A ces signes physiques s'ajoutent des signes physiologiques spéciaux : la vision est toujours altérée, quelquefois anéantie. La douleur est parfois violente et a pour caractère d'être circum-orbitaire. La pression exercée sur le globe au niveau du cercle ciliaire est suivie d'une douleur intense dans le cas d'irido-cyclite.

Enfin on peut observer à des degrés divers, mais généralement faibles, le larmoiement, la photophobie et le spasme des paupières.

Les symptômes de l'iritis se développent parfois rapidement et prennent tout de suite une grande intensité : c'est l'*iritis aiguë*, qui est presque toujours d'origine rhumatismale, mais la forme aiguë est rare. Presque toujours l'iritis affecte une *marche chronique*, et presque toujours aussi elle est d'origine syphilitique et apparaît vers la fin de la période secondaire, du huitième au dixième mois après l'infection.

Il est inutile, sans doute, de créer une variété spéciale d'iritis syphilitique, car il n'y a en réalité de spécial que la cause. Toutefois l'iritis syphilitique affecte une marche qui lui est propre, elle est lente, insidieuse ; au début, la vision est peu altérée, et c'est à peine s'il existe de la douleur. En un mot, bien qu'elle ne présente pas de signe pathognomonique, les conditions dans lesquelles elle se

développe, les allures qu'elle présente, la feront reconnaître du premier coup par un praticien un peu exercé.

Employez contre l'iritis un traitement énergique. Instillez sans tarder de l'atropine, afin de dilater la pupille le plus possible et de faire obstacle aux synéchies. Si la forme est aiguë et les douleurs violentes, appliquez à la tempe une douzaine de sangsues. Si la chambre antérieure est fortement distendue, et si les douleurs très violentes persistent au niveau du cercle ciliaire, faites la paracentèse de la cornée avec un couteau lancéolaire. Exercez ensuite sur l'œil une légère compression, ou bien recouvrez-le d'un bandeau flottant et tenez le malade dans l'obscurité.

Contre l'iritis syphilitique, faites de larges frictions circum-orbitaires avec l'onguent napolitain et donnez à l'intérieur l'iodure de potassium à dose croissante de 1 à 6 et 8 grammes par jour.

Vous sauverez l'œil, si vous intervenez à temps et énergiquement ; sinon, les synéchies et les exsudats pupillaires s'organiseront, et la vision sera à jamais altérée ou même perdue.

CHOROÏDITE.

L'inflammation de la choroïde envahit la zone choroïdienne, ou bien le reste de la membrane. Nous avons déjà dit dans le chapitre précédent que l'iris et la zone choroïdienne sont si intimement unies anatomiquement qu'on ne saurait les séparer au point de vue pathologique, et ce que nous avons dit de l'iritis s'applique suffisamment à l'irido-choroïdite antérieure, ou irido-cyclite, pour nous dispenser d'y revenir.

La choroïdite aiguë donne naissance à cette grave affection que j'ai décrite plus haut sous le nom de glaucome aigu. Quant au glaucome chronique, à la scléro-choroïdite postérieure, leur histoire clinique sera présentée à propos des maladies du fond de l'œil.

J'en dirai autant de la rétinite et de la névro-rétinite.

3° AFFECTIONS NON INFLAMMATOIRES DE LA RÉGION ORBITAIRE.

Ainsi que je l'ai déjà fait observer, ces affections comprennent quatre groupes dont je présenterai successivement l'étude clinique.

A. Affections consistant en une lésion apparente visible sans le secours de l'ophthalmoscope, occupant le

segment antérieur du globe. — Les affections qui constituent ce groupe n'ayant aucun lien qui les rattache entre elles, je les décrirai en suivant un ordre anatomique, c'est-à-dire en procédant d'avant en arrière, des couches superficielles vers les couches profondes.

Je commencerai toutefois par dire quelques mots de la saillie anormale du globe de l'œil, caractère qui frappe tout d'abord l'observateur. Cette saillie peut reconnaître deux causes : la propulsion du globe de l'œil en avant, ou *exophthalmie*, et la distension des membranes par la présence d'un liquide épanché à leur intérieur, ou *hydrophthalmie*.

Nous verrons ensuite : le ptérygion, la pinguecula, l'enchantis, le dermoïde, le gérontoxon ou arc sénile ; les staphylomes ; les opacités de la cornée ; les synéchies ou fausses membranes ; la persistance de la membrane capsulo-pupillaire et la cataracte.

On rencontre encore, sur la conjonctive en particulier, d'autres lésions, telles que des polypes, des angiomes, des lipomes, des sarcomes, etc., mais je ne m'occupe ici que des affections qui sont tout à fait spéciales à la région, car ces dernières constituent en définitive la grande exception et présentent, d'ailleurs, les mêmes caractères cliniques que dans les autres régions.

a. *Exophthalmie.* — L'exophthalmie signifie : projection en avant du globe de l'œil dans sa totalité et sans altération de sa structure.

Certaines personnes naissent avec une véritable exophthalmie : elles ont les yeux à fleur de tête. Il est possible que dans ce cas il y ait une prédominance d'action des muscles protracteurs du globe (les deux obliques) sur les muscles rétracteurs (les quatre droits). Ce qui tendrait à le faire supposer, c'est qu'à la suite de certaines opérations de strabisme, lorsqu'on a divisé un peu trop loin les deux droits latéraux, il survient une exophthalmie très choquante, sous l'influence de l'action des obliques que ne contrebalance plus celle des droits.

Le plus ordinairement, l'exophthalmie n'est que le signe d'une autre maladie et reconnaît pour cause l'existence d'une tumeur de nature quelconque siégeant en arrière du globe. A ce titre elle présente une valeur diagnostique considérable.

L'œil peut être projeté directement en avant ou bien sur les côtés.

Une variété bien curieuse d'exophthalmie est celle qui est liée à l'existence de l'affection désignée sous le nom de *goitre exoph-*

thalmique et dont la nature est difficile à déterminer. Il n'est pas douteux, selon moi, que la propulsion du globe de l'œil résulte d'une stase sanguine dans les vaisseaux de l'orbite, due elle-même à la compression que le goitre exerce sur les veines du cou, et la preuve, c'est que dans une de mes extirpations de corps thyroïde, l'exophthalmie, qui était énorme, diminua aussitôt sensiblement et ne tarda pas à disparaître après l'opération.

b. *Hydrophthalmie.* — L'hydrophthalmie est caractérisée par la présence, dans l'intérieur du globe de l'œil, d'un liquide séreux qui distend peu à peu la sclérotique et la cornée d'une manière uniforme. Cette affection est facile à reconnaître et ne pourrait être confondue qu'avec l'exophthalmie, mais il suffit d'y penser pour constater que c'est une distension et non une propulsion du globe.

L'hydrophthalmie, qui doit être confondue avec ce que l'on a encore décrit sous le nom de *buphthalmie* (βοῦς, bœuf; ὀφθαλμὸς, œil) est à l'œil ce que l'hydarthrose est aux articulations, c'est-à-dire une affection indolente et à marche lente. Elle est due à une inflammation chronique de la choroïde et à une hypersécrétion de l'humeur aqueuse. C'est par suite de cette pression graduelle et lente que la sclérotique et la cornée, membranes inextensibles sous une pression brusque, arrivent à se distendre sans provoquer les douleurs du glaucome aigu. Les troubles fonctionnels sont légers au début, mais à la longue la vision s'affaiblit et peut même disparaître.

Le traitement de l'hydrophthalmie est à peu près nul. On pourrait pratiquer de temps en temps la paracentèse de la cornée et et même l'iridectomie.

c. *Ptérygion* (πτερύγιον, petite aile). — Le ptérygion se présente sous l'aspect d'une membrane de forme triangulaire dont le sommet répond à la cornée et la base aux culs-de-sac conjonctivaux. Ordinairement le ptérygion est unique et occupe alors la partie interne de l'œil; la base répond à la caroncule lacrymale. Il peut être double, c'est-à-dire qu'il en existe un semblable à la partie externe; les deux sommets se regardent, peuvent même marcher l'un vers l'autre et se rencontrer au centre de la cornée. Le plus souvent un seul œil est affecté; cependant les deux peuvent être pris à la fois: j'ai opéré une jeune fille atteinte de quatre ptérygions, deux à chaque œil.

La membrane fait relief à la surface du globe et paraît surajoutée à la conjonctive. Les bords supérieur et inférieur sont saillants, peuvent être facilement dégagés et soulevés à l'aide d'un stylet ou d'une pince. Parfois le ptérygion est blanchâtre, d'autres fois il est rouge, très vascularisé, comme charnu. Le sommet touche en général au rebord cornéen, mais il peut empiéter sur la cornée et troubler la vision.

A l'aide des signes précédents, on ne pourra confondre le ptérygion avec une conjonctive simple.

Lorsque le ptérygion est mince et blanc, c'est à peine s'il détermine quelque gêne, et le mieux est de ne pas y toucher : mais, lorsqu'il est épais et charnu, lorsque surtout il tend à empiéter sur la cornée, il occasionne alors une gêne sérieuse, devient douloureux à cause de la conjonctivite qu'il entretient, menace la vision et produit une difformité très choquante : il convient d'opérer. Seulement, prévenez votre malade que la cure du ptérygion est très difficile et que presque toujours il récidive. C'est pourquoi vous aurez à choisir entre un grand nombre de procédés. Celui que je conseille, et qui m'a réussi dans le cas auquel je fais allusion plus haut, est la dissection *très complète* du ptérygion et des tissus sous-jacents jusqu'à la sclérotique, puis son excision.

d. La *pinguecula* (*pinguis*, gras) est caractérisée par une petite tumeur sous-conjonctivale, d'apparence graisseuse, siégeant en général entre la cornée et la caroncule lacrymale, et dont le volume varie d'une tête d'épingle à celui d'un grain de chènevis. N'y touchez que si le malade en réclame l'ablation.

e. L'*enchantis* (ἐν, dans ; κανθός, angle de l'œil) est une expression réservée aux affections de la caroncule lacrymale. Celle-ci peut s'enflammer et être le point de départ de tumeurs variables ; on y a observé des calculs ; les poils qui s'y implantent peuvent être déviés et irriter la conjonctive.

Il n'est pas nécessaire d'insister sur le diagnostic et le traitement de ces diverses affections : combattez l'inflammation par les astringents, enlevez les poils déviés ainsi que les petites tumeurs de la caroncule si elles sont l'occasion d'un trouble ou d'une gêne quelconques.

f. *Dermoïde*. — Le dermoïde est une petite tumeur dont la paroi est constituée, comme l'indique son nom, par les éléments nor-

maux de la peau, et qui siège ordinairement sur le limbe sclérocornéal, à la partie externe et inférieure de la cornée. Son volume est celui d'une lentille, sa couleur grisâtre, et sa surface est souvent recouverte de poils. Le dermoïde est congénital et sa production se rattache au développement de l'œil. Je serais disposé à croire que le dermoïde résulte de la persistance d'une portion du derme de l'embryon, lorsque les deux couches épidermique et dermique se dépriment et s'enfoncent dans la vésicule oculaire primitive, pour former le cristallin et la membrane capsulo-pupillaire.

Il faut enlever cette petite tumeur si elle gêne le malade, mais avec précaution et partiellement, sans quoi l'on ouvrirait le globe de l'œil.

g. Le *gérontoxon* ou *arc sénile* (γέρων, vieux ; ὀξον, arc) consiste dans l'existence d'un cercle opaque qui se développe autour de la cornée à une certaine époque de la vie, non cependant d'une manière constante. Ce cercle est produit par une dégénérescence graisseuse de la cornée et n'occasionne, d'ailleurs, ni gêne, ni trouble de la vision.

h. *Staphylomes* (σταφυλή, grappe). — On appelle staphylome la distension partielle du globe de l'œil.

Cette distension peut porter sur l'hémisphère postérieur du globe, ou bien sur l'hémisphère antérieur, c'est-à-dire en arrière ou en avant de l'équateur. Le *staphylome postérieur* fait partie des maladies du fond de l'œil et ne doit pas nous occuper dans ce chapitre. Voyons sous quel aspect se présente le *staphylome antérieur*.

Le staphylome antérieur est constitué par une saillie portant soit sur la sclérotique, soit, plus souvent, sur la cornée : d'où la distinction en staphylome cornéen et staphylome sclérotical.

Le *staphylome de la cornée* est de beaucoup le plus intéressant par les formes qu'il revêt et par le traitement qu'il nécessite. La déformation consiste en une saillie généralement conique dont la base occupe le centre de la cornée. Tantôt la cornée a conservé toute sa transparence : c'est le staphylome *pellucide* ou transparent ; tantôt la cornée a perdu sa transparence : c'est le staphylome *opaque*.

Pourquoi la cornée, dont la texture paraît normale, se laisse-t-elle ainsi distendre vers son centre par la pression de l'humeur aqueuse ? il est difficile de le dire. Quoi qu'il en soit, le staphylome pellucide se présente sous l'aspect d'une saillie conique dont le

sommet est dirigé en avant ; sur ce sommet la cornée est amincie et présente parfois un léger nuage.

Le staphylome opaque est presque toujours la conséquence d'une kératite vasculaire ancienne. Le tissu cornéen ramolli se laisse distendre peu à peu et vient former entre les paupières une saillie rougeâtre, brunâtre (l'iris en faisant partie), de forme variable, tantôt conique, parfois arrondie, cylindrique et même rétrécie au niveau de la cornée.

Dans le staphylome pellucide, la vision est conservée mais notablement altérée; le sujet est atteint de myopie et parfois d'astigmatisme. Il est à peine besoin de dire qu'elle est abolie, et pour toujours dans le staphylome opaque.

Il faut engager le malade à se débarrasser d'un staphylome opaque de la cornée, tant au point de vue plastique que dans la crainte d'un retentissement sur l'œil sain.

Voici le procédé que je conseille : lavez soigneusement l'œil avec l'acide borique ; touchez avec la cocaïne cinq ou six fois un quart d'heure avant l'opération ; embrochez le staphylome avec un ténaculum et coupez au ras de la cornée avec les ciseaux courbes. Comme pansement, après avoir nettoyé l'œil avec la solution boriquée, mettez une couche d'ouate phéniquée et une bande de flanelle.

Si le staphylome reconnaissait pour cause première un traumatisme, si on avait surtout quelques raisons de croire à la présence d'un corps étranger dans l'œil, l'énucléation du globe serait préférable à une ablation partielle. Je serais d'avis d'avoir également recours à l'énucléation si, indépendamment de la gêne occasionnée par le staphylome lui-même, le malade éprouvait des douleurs intra-oculaires ; vous le mettrez plus sûrement ainsi à l'abri de l'ophthalmie sympathique.

Faut-il traiter le staphylome pellucide ? Si le malade jouit d'un certain degré de vision, et si l'emploi des lunettes sténopéiques peut encore l'améliorer, je suis d'avis de ne pas intervenir, car les diverses opérations proposées : destruction du cône, transformation de la pupille en fente sténopéique (Bowman), iridotomie (Abadie), etc., sont loin de toujours réussir et peuvent aggraver l'état du malade; cependant M. Galezowski a obtenu de bons résultats dans ces derniers temps en enlevant un petit lambeau transversal de la cornée.

Le *staphylome de la sclérotique* se présente sous l'aspect d'une

saillie de volume et de siège très variables, de couleur bleuâtre violacée, recouvert de vaisseaux flexueux et variqueux. Il est consécutif aux inflammations des diverses membranes de l'œil qui ont progressivement aminci et distendu la sclérotique.

Le diagnostic de cette affection est facile ; tout au plus pourrait-on la confondre avec une tumeur mélanique du globe ; mais la marche de la maladie, à défaut d'autre signe clinique, suffirait à l'établir.

Comme l'hydrophthalmie, le staphylome de la sclérotique entraîne progressivement la perte de la vision.

La paracentèse, l'iridectomie sont les seules ressources rationnelles que l'on puisse opposer à son développement. Si la vision était abolie et que le staphylome provoquât des douleurs ou une gêne trop grandes, on proposerait au malade l'énucléation du globe.

i. *Opacités de la cornée.* — Les opacités de la cornée sont toujours la conséquence de kératites récentes ou anciennes. Suivant qu'elles sont plus ou moins prononcées, on en a admis trois degrés : un simple nuage, *néphélion* ; une tache plus prononcée, mais sombre et à contours mal définis, *albugo* ; une tache occupant toute l'épaisseur de la cornée, blanche brillante, à contours nettement accusés, *leucome*.

Le leucome n'est que trop facile à reconnaître ; quant à l'albugo et surtout au néphélion, il est souvent nécessaire, pour s'en rendre un compte exact, de recourir à l'éclairage latéral et aussi à l'ophthalmoscope. Il est à peine besoin de faire remarquer que les troubles de la vision seront en rapport avec le degré de l'opacité, et aussi, et surtout même avec son siège : un néphélion central gênera le malade plus qu'un leucome latéral, cela est évident.

Si le diagnostic des opacités de la cornée est facile, il n'en est pas de même de leur traitement. Quand elles sont récentes, on pourra recourir avantageusement à l'insufflation d'un mélange de poudre de calomel et de sucre candi ; au sulfate de cuivre ou au nitrate d'argent, soit en crayon, soit en collyre ; aux diverses pommades de précipité rouge, de précipité jaune : au collyre au sulfate de soude, à l'iodure de potassium. Mais quand elles sont acquises, c'est-à-dire que la cause productrice est déjà ancienne, il faut savoir que jusqu'à présent aucun traitement n'a réussi, et ce n'est cependant pas faute d'en avoir essayé un grand nombre, depuis le grattage jusqu'à la transplantation d'une cornée

prise sur un animal. Se préoccupant du côté purement cosmétique, MM. Abadie et de Wecker ont eu l'idée ingénieuse de masquer la difformité très choquante du leucome en tatouant la cornée avec de l'encre de Chine, mais ce n'est pas sans faire courir à l'œil quelques chances d'inflammation, et le résultat n'est peut-être pas en rapport avec les risques à courir.

Vous pourrez cependant agir d'une façon active et efficace dans certains cas; c'est lorsque la cornée étant restée transparente sur un point, il sera possible d'établir en regard de ce point une pupille artificielle en pratiquant l'iridectomie.

j. *Synéchies* et *fausses membranes* (συνέχεια, continuité). — On désigne sous ce nom les adhérences que contracte l'iris soit en avant avec la cornée, synéchies antérieures, soit en arrière avec la capsule cristallinienne, synéchies postérieures. Elles sont consécutives aux diverses lésions traumatiques ou inflammatoires étudiées dans les chapitres précédents. Les synéchies peuvent être partielles, c'est-à-dire qu'une partie seulement de la petite circonférence de l'iris est adhérente ; elles peuvent être totales, et cela a lieu surtout lorsque des fausses membranes se sont organisées en même temps dans le champ pupillaire.

On reconnaît les synéchies à l'examen direct, mais de préférence à l'éclairage latéral et à l'ophthalmoscope.

Le traitement ne fournit pas de résultats bien avantageux. Au début, on aura recours aux mydriatiques, à l'atropine en particulier. Plus tard, si la synéchie est partielle et surtout antérieure, on essayera de la diviser avec le synéchotome. Il sera également indiqué de tenter la création d'une pupille artificielle, d'autant plus que le malade n'a rien à perdre.

k. *Persistance de la membrane capsulo-pupillaire* ou *acorie*. — Je rappelle qu'au troisième mois de la vie intra-utérine le cristallin est enveloppé de toutes parts par un sac, le sac capsulo-pupillaire, alimenté par de nombreux vaisseaux. Au septième mois, le sac s'atrophie et la paroi antérieure en se résorbant rend libre la partie centrale de l'anneau irien : c'est ainsi que se forme la pupille. Parfois cependant le sac cristallinien persiste et il en résulte une absence de la pupille. C'est dans un cas semblable que Cheselden pratiqua une pupille artificielle, conduite qu'il faudrait imiter.

I. *Cataracte.* — Lorsque la cornée est normale, la pupille intacte, et que derrière l'iris existe un corps opaque qui masque la transparence des milieux de l'œil, la lésion porte sur le cristallin, et le malade est atteint de *cataracte.*

Vous devrez résoudre successivement les questions suivantes :

Le malade est-il réellement atteint de cataracte?

Quelle est l'espèce de cataracte?

La cataracte est-elle simple ou compliquée?

Quel est l'état fonctionnel de la rétine?

Quel traitement convient-il d'employer?

Le malade est-il atteint de cataracte? — Dans la grande majorité des cas, le diagnostic s'impose en quelque sorte ; on aperçoit dans le champ pupillaire, derrière l'iris, une tache gris jaunâtre ou blanche, qui augmente ou diminue suivant que la pupille s'élargit ou se resserre. L'examen à l'œil nu suffit donc le plus souvent, et le diagnostic sera beaucoup plus facile encore, si l'on a pris la précaution d'instiller dans l'œil quelques gouttes d'atropine.

Lorsque le cristallin est de couleur sombre ou bien que les milieux de l'œil ont pris une teinte glaucomateuse, l'examen à l'œil nu ne suffit plus, et pourrait induire en erreur : il convient alors d'examiner à l'éclairage oblique et aussi à l'ophthalmoscope. Avec cet instrument, on constate que la lumière ne traverse pas le champ pupillaire et que la pupille est occupée par une tache noire. Le malade raconte que la vision s'est éteinte peu à peu, sans douleur, et il marche la tête basse, afin de dilater la pupille, qui laisse ainsi passer les rayons marginaux, la périphérie du cristallin étant ordinairement la dernière à s'opacifier.

Quelle est l'espèce de cataracte ? — L'âge du malade et le plus simple interrogatoire vous apprendront tout d'abord si la cataracte est *congénitale*, si elle a succédé à un accident, c'est-à-dire si elle est *traumatique*, ou bien si c'est la cataracte *spontanée* habituelle du vieillard.

Disons tout de suite que, indépendamment des conditions étiologiques, la cataracte congénitale a pour caractère de présenter une couleur d'un blanc mat, laiteux ; que la cataracte traumatique est d'un blanc brillant, éclatant, et prenons comme type de notre étude clinique la cataracte spontanée des vieillards, celle que nous rencontrons dans la très grande majorité des cas,

Rappelons que l'appareil cristallinien se compose de la capsule d'enveloppe, la cristalloïde, décomposée elle-même en antérieure et postérieure, et de la lentille cristallinienne enfermée dans la capsule. De là l'ancienne division des cataractes en capsulaires, lenticulaires et capsulo-lenticulaires, division qui n'a guère de raison d'être, car l'opacité de la capsule est si rare qu'elle peut être négligée en clinique.

La lentille cristallinienne, ou le cristallin proprement dit, se compose de deux couches distinctes : l'une superficielle ou périphérique, qui est molle, et l'autre profonde ou centrale, qui est ferme. On désigne la première sous le nom de couche corticale, et la seconde sous celui de noyau. Or le noyau et les couches corticales ne s'opacifient pas à la fois, mais successivement, et c'est en général par le noyau que commence la cataracte. L'opacité gagne de proche en proche et, lorsque les couches corticales sont complètement envahies, la cataracte est dite complète ou mûre.

Les deux couches, même lorsqu'elles sont opacifiées, conservent souvent leur consistance relative, c'est-à-dire que le noyau est plus ferme et les couches corticales plus molles. On donne à cette variété de cataracte, qui est de beaucoup la plus commune, le nom de *demi-molle*, expression qui pourrait tromper, si on l'appliquait à la consistance de la masse entière. Toutefois, le rapport comme volume entre le noyau et les couches corticales est loin d'être toujours le même : il y a des cataractes à gros noyau, à petit noyau, et même sans noyau. Si le noyau est tellement gros qu'il occupe à lui seul le sac cristallinien, la cataracte est *dure* ; si, au contraire, le noyau s'est ramolli ou liquéfié, la cataracte est *molle*, variété d'ailleurs extrêmement rare chez le vieillard, à moins de complications.

Je signale comme curiosité les cas tout à fait exceptionnels dans lesquels le noyau flotte librement au sein des couches périphériques liquéfiées, cataracte dite à noyau flottant.

Vous reconnaîtrez ces divers états de la cataracte à sa couleur. Le noyau opacifié est de couleur jaune ambré ; les couches corticales opacifiées sont de couleur gris blanc nacré. Il existe donc des nuances très diverses, en rapport avec la part respective que prend chacune de ces parties à la constitution de la cataracte : on aperçoit, en effet, plus ou moins le noyau, suivant qu'il est recouvert par des couches plus ou moins épaisses de substance

corticale. Il en résulte que la cataracte demi-molle présente une coloration blanc nacré avec un reflet jaunâtre, appréciable surtout à l'éclairage oblique. Ce reflet jaune est plus apparent si les couches corticales sont moins épaisses ; il n'existe pas du tout, si la cataracte est molle, et, si la cataracte est dure, le noyau la constituant à lui seul, elle est de couleur jaune ambré. Très exceptionnellement on a signalé des cataractes vertes, des cataractes noires, dues à des dépôts de matière colorante dans le noyau.

Le volume de la cataracte varie légèrement suivant sa consistance : la cataracte demi-molle est un peu plus volumineuse que la cataracte dure. On le reconnaît, dit-on, à ce que dans la cataracte dure, l'iris, n'étant plus en contact avec le cristallin qui s'est rétracté, porte ombre sur celui-ci quand on en examine obliquement la face antérieure. Je pense qu'il faut tenir peu de compte de ce signe, car il n'est pas probable que la rétraction soit suffisante pour que l'iris s'écarte du cristallin. Lorsque vous apercevrez une ligne noire entre l'iris et la partie opaque, concluez-en beaucoup plutôt qu'il existe encore à la surface du cristallin des couches corticales transparentes, et que, par conséquent, la cataracte est incomplète. Il est d'ailleurs en général très facile de vérifier ce fait, en examinant surtout la périphérie de la lentille, qui est la dernière à se prendre.

Vous avez donc acquis les notions suivantes : le malade est affecté d'une cataracte ; elle est demi-molle, molle ou dure, complète ou incomplète.

La cataracte est-elle simple ou compliquée ? — Lorsque la pupille est normale, c'est-à-dire régulière et mobile ; lorsque le malade n'éprouve pas de douleurs dans l'œil ; lorsque les paupières et les voies lacrymales sont saines ; lorsqu'il n'existe pas d'états constitutionnels, tels qu'albuminurie ou diabète, la cataracte est dite simple. Le développement rapide de la cataracte ferait songer tout d'abord à l'existence de ces deux dernières affections, et l'aspect du cristallin serait celui des cataractes molles.

Quel est l'état fonctionnel de la rétine? — Un malade atteint de cataracte, même complète, doit distinguer le jour de la nuit. Placez-le dans une chambre obscure, promenez devant ses

yeux la flamme d'une bougie ou d'une lampe, il doit l'apercevoir sans hésitation, et la suivre dans tous ses mouvements à une distance de un mètre au moins. Cela vous suffit pour affirmer qu'il n'existe ni atrophie de la papille, ni glaucome, et que votre malade recouvrera la vision s'il ne survient aucune complication opératoire, fait capital à constater avant d'entreprendre l'extraction. Vous pourrez corroborer cette exploration à la bougie par la recherche des *phosphènes*, c'est-à-dire en constatant que la rétine perçoit une impression lumineuse à la pression, dans le point opposé à cette pression ; mais cette constatation présente une bien moindre importance, car les malades ne se rendent pas un compte exact de ce que vous leur demandez.

Donc, si la pupille n'est pas mobile, si le champ pupillaire n'est pas très net, si l'iris est tremblotant (signe de ramollissement du corps vitré) ; si le globe de l'œil est dur et douloureux (signe de glaucome); si le malade ne voit pas *franchement* la flamme d'une bougie à un mètre au moins, n'opérez pas, vous n'obtiendriez aucun résultat.

Quant aux autres complications : mauvais état des voies lacrymales, de la paupière et de la conjonctive ; albuminurie ; diabète, elles ne sont pas des contre-indications à l'opération, à condition de les traiter préalablement.

Quel traitement convient-il d'employer ? — Avant de choisir le procédé opératoire, vous avez à résoudre plusieurs questions importantes.

Faut-il attendre, pour opérer, que la cataracte soit mûre, c'est-à-dire que les couches corticales soient complètement opaques ? Oui, car dans le cas contraire les parties encore transparentes restent emprisonnées dans la capsule cristallinienne, qui se ferme sur elles, à la manière d'une bourse, et c'est ainsi que se forment dans la très grande majorité des cas les cataractes dites *secondaires*, dont la guérison présente des difficultés plus grandes que celle des cataractes primitives.

Lorsqu'un seul œil est atteint, faut-il opérer ? Non, en principe ; cependant certains malades dont la profession exige l'exercice de la vision binoculaire réclament l'opération, et l'on est autorisé à la pratiquer.

Faut-il opérer les deux yeux dans la même séance ? Non. Opérez d'abord un œil, et commencez par celui qui a été atteint le

premier. Choisissez de préférence une saison de moyenne température, l'automne en particulier.

Lorsque l'opération est décidée, préparez votre malade. Faites en sorte qu'il ne tousse pas ; disposez une chambre noire où il séjournera après l'opération. Donnez la veille un purgatif salin. Au moment de l'opération, lavez soigneusement tout le champ opératoire : paupières, culs-de-sac conjonctivaux, avec une solution d'acide borique à 40 pour 1000, ou bien avec du sublimé au 2/1000 ; insensibilisez l'œil avec la cocaïne, à moins que le malade n'exige du chloroforme ; recouvrez l'autre œil d'un bandeau.

L'opération faite, lavez de nouveau l'œil avec l'acide borique ; (M. Panas conseille même les lavages intra-oculaires) ; exercez à sa surface une douce compression avec un tampon d'ouate hydrophile et une bande de flanelle. Le pansement sera renouvelé les jours suivants.

Quant aux cataractes congénitales, la règle est de les opérer le plus tôt possible, à condition qu'elles soient complètes ; sinon, il faut attendre. En raison de leur consistance molle et même liquide, c'est à la discision de la capsule que vous devrez avoir recours en général, comme méthode opératoire.

La cataracte traumatique s'accompagne fréquemment d'adhérences capsulaires, ce qui rend l'opération plus difficile et en compromet le résultat, et, comme d'ailleurs un seul œil est atteint, je repousse l'opération dans ce cas. Ce ne serait que s'il survenait des accidents glaucomateux, ou pour des considérations toutes spéciales d'esthétique, qu'on serait aurorisé à tenter l'extraction.

Opération de la cataracte. — Il existe deux grandes méthodes d'opération de la cataracte par extraction (de nos jours, il n'est même plus question d'abaissement) : la méthode française ou de Daviel, incision à lambeau, et la méthode allemande ou de de Graefe, incision linéaire. Presque tous les temps opératoires diffèrent dans ces deux méthodes, mais ce qui les distingue surtout, c'est le mode d'incision de la cornée. L'incision de Daviel suit l'un des petits cercles de la sphère que représente le globe de l'œil, tandis que l'incision de de Graefe passe par l'un des grands cercles : la première est donc toujours oblique par rapport à la surface du globe de l'œil, et la seconde perpendiculaire à cette surface (Voy. fig. 12).

L'incision de Daviel forme lambeau, une sorte de soupape qui s'écarte et se rapproche très facilement du globe, de telle façon que le cristallin peut sortir avec la plus grande facilité; c'est là son avantage. L'incision linéaire, au contraire, est une simple fente, une espèce de boutonnière dont les bords n'ont aucune tendance à s'écarter, et qui, par conséquent, laisse moins facilement sortir le cristallin; c'est là son inconvénient. Par contre, et comme conséquence, l'incision linéaire guérit beaucoup plus rapidement par réunion immédiate que l'incision à lambeau, et c'est ce qui constitue sa supériorité incontestable. De plus, l'incision à lambeau expose davantage à la sortie en masse du corps vitré; le lambeau vit plus difficilement; aussi l'incision linéaire est-elle universellement, et avec raison, selon moi, adoptée de nos jours.

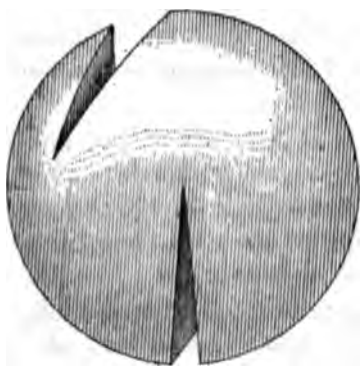
Fig. 12.

Au début de son importante découverte, de Graefe recula l'incision aux limites extrêmes de la cornée, empiétant même sur le limbe sclérotical, et s'attacha à ne sectionner que le quart supérieur de la circonférence de cette membrane en donnant au couteau, au moment de son entrée et de sa sortie dans la sclérotique, une direction telle qu'aucun terrain n'était perdu aux extrémités de la plaie. Daviel avait fait trop grand, de Graefe faisait évidemment trop petit. Le cristallin sortait péniblement, par le fait de l'incision et aussi du fait de l'iris, qui, se trouvant chassé vers la plaie, coiffait le cristallin et faisait obstacle à sa sortie. C'est pourquoi de Graefe pratiqua la section de l'iris. L'iridectomie fut une opération de nécessité.

En somme, la méthode française, si facile, si brillante, avait été remplacée par une méthode difficile, compliquée et d'une exécution pénible, mais cette dernière offrait plus de sécurité : aussi fut-elle exclusivement adoptée.

Cependant l'auteur lui-même et ses élèves, frappés de ses nombreux inconvénients, lui firent subir d'importantes modifications, ainsi que M. Notta en France. L'incision fut rapprochée du centre de la cornée, fut agrandie et même portée tout au centre

par Kuchler. L'iris ne gênait plus dès lors pour la sortie du cristallin, et on le respecta. On a beaucoup discuté et on discute encore la valeur de l'iridectomie dans l'opération de la cataracte; voici ce que je crois être la vérité.

C'est après coup que l'on a imaginé que l'iridectomie jouait un rôle antiphlogistique dans l'opération de la cataracte, opinion qui ne me paraît pas soutenable. De Graefe coupa l'iris pour faire place au cristallin, de telle sorte que, si la méthode employée permet la sortie facile de la lentille, l'iridectomie devient une opération inutile, et, partant, nuisible. Je conçois encore que l'on pratique la section de l'iris pour s'opposer à l'enclavement de cette membrane dans les lèvres de la plaie, mais c'est toujours dans un but mécanique. En un mot, l'iridectomie peut devenir une nécessité au cours d'une opération de cataracte, mais on doit la considérer comme une complication et s'en dispenser s'il est possible.

Dans une section purement linéaire de la cornée, les angles de l'incision sont très aigus et ressemblent à ceux d'une boutonnière neuve : aussi les bords s'écartent-ils difficilement, même quand l'incision serait suffisamment large; le cristallin, pour sortir, entr'ouvre les lèvres de cette boutonnière, sort à frottement et s'essuie en quelque sorte sur les rebords: il en résulte que les couches corticales molles les plus superficielles peuvent ainsi rester dans la chambre antérieure, d'où la nécessité de les aller chercher avec une curette : c'est pourquoi il est préférable, après avoir fait la ponction et la contre-ponction avec le couteau de de Graefe, de cheminer parallèlement à la surface de l'œil, dans la hauteur d'environ 2 millimètres, avant de retourner le tranchant vers la cornée (fig. 13) pour en faire la section. On débride ainsi les angles de la boutonnière pour lui permettre de s'ouvrir plus facilement, et l'on obtient une sorte de petit lambeau quadrilatère. Mais on aurait tort de dire que c'est là un retour complet à la méthode de Daviel, car, je le répète, la section de la cornée reste toujours linéaire, ce qui est, à mon avis, la caractéristique de la méthode de de Graefe.

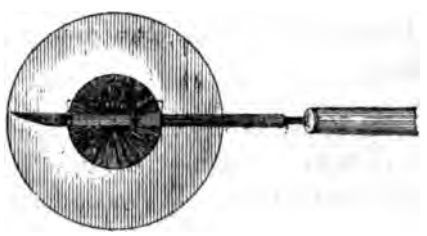

Fig. 13.

Le procédé que je conseille est, en définitive, le suivant (fig. 13):

Le malade étant couché, placez-vous devant lui pour opérer l'œil gauche et derrière pour opérer l'œil droit, à moins que vous ne soyez assez certain de votre main gauche. Appliquez un blépharostat, fixez l'œil avec une pince à griffes, ou bien avec la pique de Pamard, et exécutez successivement les divers temps suivants:

1° Faire la ponction à l'union de la cornée et de la sclérotique, à 2 millimètres environ au-dessus du diamètre transversal de la cornée, et la contre-ponction dans le point diamétralement opposé, avec le couteau de de Graefe;

2° Cheminer parallèlement à la face antérieure à l'iris dans la hauteur de 2 millimètres, le tranchant du couteau dirigé en haut ;

3° Tourner l'instrument de façon que la lame regarde la cornée, et couper celle-ci perpendiculairement à sa surface par de légers mouvements de scie;

4° Diviser la capsule avec le kystitome et retirer le blépharostat;

5° Soulever la paupière supérieure avec les doigts, ordonner au malade de regarder en bas, et exercer une légère pression sur le segment inférieur du globe pour favoriser la sortie du cristallin;

6° Nettoyer la chambre antérieure, s'il y reste du sang ou des débris de cristallin, et faire le pansement ainsi qu'il est dit plus haut.

La *discision de la capsule* applicable à la cure des cataractes congénitales laiteuses se fait à l'aide d'une aiguille fine que l'on introduit à travers la cornée en dehors de son centre.

B. **Affections consistant en une lésion profonde, visible seulement à l'ophthalmoscope (maladies du fond de l'œil).** — L'aspect extérieur de l'œil est sensiblement normal, les milieux sont transparents, et néanmoins la vision est profondément altérée ou abolie : nous avons affaire à l'une des affections désignées, il n'y a pas longtemps encore, avant la découverte de l'ophthalmoscope, sous le nom générique d'*amaurose* (ἀμαύρωσις, obscurcissement).

Le diagnostic des maladies du fond de l'œil a fait depuis cette époque des progrès immenses, ou plutôt tout a été créé sous ce rapport ; mais il faut bien reconnaître que la thérapeutique n'en

que peu profité jusqu'à ce jour ; je me trompe, ces belles découvertes ont mis fin au supplice des malheureux amaurotiques que je voyais, au début de mes études, condamnés au séton, au moxa et au cautère à perpétuité ; c'est encore un bienfait.

Parmi les affections qui se développent sans aucun trouble apparent des milieux de l'œil, du moins au début, je dois signaler l'ophthalmie sympathique, dont c'est ici le lieu de présenter la description clinique.

a. *Ophthalmie sympathique.* — Cette affection est caractérisée par la diminution graduelle de la vision dans un œil sain, sous l'influence d'une maladie de l'autre œil. Ainsi, par exemple : un malade a été atteint d'une blessure à l'œil droit, l'œil s'est enflammé et vidé, et le malade ne souffrant plus du tout a repris son existence habituelle. Plusieurs mois, et même plusieurs années après l'accident, la vision de l'œil gauche diminue peu à peu sans signe extérieur visible et même sans lésion appréciable à l'ophthalmoscope. Il paraît rationnel de ne pas s'occuper de l'œil droit qui, perdu depuis longtemps, ne cause aucune douleur, et de porter toute son attention sur l'œil gauche : c'est ce qu'on a fait pendant tous les siècles passés, jusqu'à ce que Mackensie nous ait appris que la cause de l'affaiblissement de la vision dans l'œil sain résidait dans l'œil anciennement blessé, que l'ophthalmie, en un mot, était *sympathique*. Cette conception ingénieuse a préservé bien des malades d'une cécité complète.

Ce sont les blessures de la zone ciliaire, et principalement la présence de corps étrangers au niveau de cette zone, qui donnent généralement naissance à l'ophthalmie sympathique ; une inflammation spontanée de l'œil peut cependant en être le point de départ. Il est vraisemblable que la transmission à l'œil sain se fait par l'intermédiaire des nerfs ciliaires irrités peu à peu.

Au début de l'affection, il n'existe, ai-je dit, aucune lésion appréciable, mais un simple trouble fonctionnel ; plus tard il survient de l'irido-cyclite, qui peut amener la perte de l'œil : c'est pourquoi il y a urgence à intervenir activement le plus tôt possible, et la meilleure intervention consiste dans l'énucléation du globe de l'œil anciennement affecté. C'est merveille de voir le résultat de cette opération quand elle est pratiquée en temps opportun : j'ai vu plusieurs fois des malades, à peine sortis de l'anesthésie, recouvrer l'intégrité de la vision.

Afin de conserver l'œil, on a pratiqué la *névrotomie optico-ciliaire*, c'est-à-dire la section du nerf optique et des nerfs ciliaires à leur entrée dans le globe ; mais cette opération, d'après ce que nous constatons à la suite de la section des autres nerfs, doit être incertaine dans ses résultats et je préfère l'énucléation.

L'*élongation du nerf optique* (de Wecker), destinée, ainsi que l'énucléation et la névrotomie optico-ciliaire, à combattre l'ophthalmie sympathique, ne me paraît pas non plus devoir être substituée avantageusement à l'énucléation.

Les maladies du fond de l'œil se développent aux dépens de la choroïde, de la rétine et du nerf optique. Ce sont : le glaucome chronique, — l'atrophie de la choroïde, — la choroïdite syphilitique, — les diverses variétés de rétinite : albuminurique, syphilitique, pigmentaire, — le décollement de la rétine, — l'embolie de son artère centrale, — la névrite optique, — l'atrophie de la papille, — le daltonisme.

Le diagnostic de ces diverses affections ne peut être établi qu'à l'aide de l'ophthalmoscope. Cependant vous pourrez avoir déjà des présomptions d'après la marche de la maladie. Par exemple, si la vision a été perdue subitement, vous aurez sans doute affaire à une embolie de l'artère centrale de la rétine ; si une moitié du champ visuel seulement est abolie, ce sera probablement un décollement de la rétine. Il faut surtout songer à la possibilité d'affections syphilitiques de la choroïde ou de la rétine, contre lesquelles le traitement peut avoir une grande efficacité ; elles apparaissent entre les deux périodes secondaire et tertiaire.

Quoi qu'il en soit, signalons les signes à l'aide desquels vous reconnaîtrez ces diverses affections, ainsi que les rares indications thérapeutiques qu'elles présentent.

b. *Glaucome chronique*. — C'est cette affection que de Graefe appelait jadis amaurose avec excavation du nerf optique. Elle est ainsi caractérisée : dilatation de la pupille, tension et dureté du globe de l'œil, excavation du nerf optique. Cette excavation est centrale, les bords en sont taillés à pic ; les vaisseaux qui gagnent le fond de l'excavation s'infléchissent brusquement sur ce bord et paraissent rompus. Les artères présentent des battements.

La vision s'affaiblit progressivement et finit par s'éteindre.

On a bien souvent employé contre le glaucome chronique l'iridectomie et la sclérotomie, mais sans succès. Peut-être modifie-t-on par cette intervention, en définitive rationnelle, la marche de la maladie, c'est pourquoi je suis d'avis de la tenter.

c. *Choroïdite avec atrophie, choroïdite syphilitique.* — Au début, on observe des taches d'un rouge sombre, plus tard de grandes plaques blanches d'atrophie bordées de pigment; le corps vitré est trouble, ramolli, rempli d'exsudats mobiles. Ces exsudats se présentent sous l'aspect de corps flottants qui constituent le *synchisis* (συνχυσις, mélange). Ce synchisis n'est pas étincelant comme celui qui est constitué par la présence dans le corps vitré de paillettes de cholestérine. Lorsque la choroïdite est de nature syphilitique, les lésions qu'elle engendre siégeraient de préférence au voisinage de la macula, et les exsudats affecteraient une forme circinée. La papille est complètement voilée. La vision est profondément altérée; les malades voient à travers un brouillard très épais et aperçoivent des *scotomes* (σκοτώμα, obscurcissement), ou mouches volantes.

Songez toujours, dans ces cas, à la syphilis, et administrez le traitement spécifique qui peut guérir. En dehors de cela le traitement n'est que palliatif.

d. *Rétinite.* — La rétinite *albuminurique* est caractérisée par la production d'exsudats abondants dans l'épaisseur de la rétine et des foyers hémorrhagiques disséminés. Les exsudats se traduisent sous forme de taches blanches, brillantes, entourant le plus ordinairement la macula.

La rétinite *syphilitique* présente beaucoup de rapports avec la choroïdite de même espèce, et c'est avec raison qu'on a décrit l'affection sous le nom de *chorio-rétinite-syphilitique*. Cette affection n'est pas très rare à la fin de la période secondaire de la syphilis. Vous serez mis sur la voie, si le malade accuse une syphilis antérieure, s'il en porte encore des traces sur la peau, s'il a été déjà atteint d'une iritis, si la cristalloïde antérieure en présente les stigmates, c'est-à-dire des taches pigmentaires.

A l'ophthalmoscope on trouve comme un nuage de poussière en avant de la macula; la papille est voilée; des corps flottants siègent dans le corps vitré: aussi le malade voit-il des stocomes au sein d'un nuage très épais.

Employez un traitement spécifique énergique, et vous avez chance de sauver l'œil de votre malade, si vous arrivez à temps, c'est-à-dire avant la production de désordres organiques irréparables.

La rétinite *pigmentaire* se présente avec des caractères tout spéciaux. Quelques auteurs l'ont rattachée à la syphilis congénitale, se basant sur ce qu'elle est souvent héréditaire, ce qui n'est certes pas une preuve. On l'observe plus souvent sur les sujets nés de mariages consanguins. Vous la devinerez tout de suite parce que les malades sont *héméralopes*, c'est-à-dire qu'ils ne voient plus après le coucher du soleil.

Le diagnostic à l'ophthalmoscope est également très facile. La rétinite pigmentaire se présente sous l'aspect de taches noires affectant un certain ordre, disposées sur le trajet des vaisseaux rétiniens et ressemblant assez exactement aux ostéoplastes. C'est ce qui la différenciera des autres dépôts de pigment si communs dans les affections du fond de l'œil.

Autre caractère : ces taches pigmentaires apparaissent d'abord vers l'équateur de l'œil, puis se rapprochent peu à peu vers la papille, de façon à enserrer de plus en plus concentriquement le champ visuel. C'est en effet ce qu'éprouve le malade, qui finit par ne plus voir que dans l'espace de quelques centimètres carrés : aussi tourne-t-il la tête et les yeux dans tous les sens, ce qui lui donne une physionomie toute particulière.

La cécité arrive fatalement et rien ne peut la retarder.

Essayez à tout hasard un traitement spécifique.

e. *Décollement de la rétine.* — Cette maladie consiste dans l'interposition d'une couche de liquide entre la choroïde et la rétine, de telle sorte que celle-ci fait, pour ainsi dire, hernie dans le corps vitré. Le corps vitré étant incompressible et contenu dans une membrane inextensible, le décollement ne peut se produire qu'autant qu'une partie de l'humeur vitrée a été chassée au dehors, dans un traumatisme, par exemple, ou bien que cette humeur a subi une modification profonde dans sa composition.

Le décollement de la rétine est le plus souvent une complication de la myopie. Il se produit en général brusquement et se manifeste par l'abolition immédiate d'une partie du champ visuel. Les objets paraissent brisés, ondulés.

On peut reconnaître le décollement de la rétine à l'image droite, et l'on aperçoit alors une saillie grisâtre, tremblotante, offrant des ondulations en rapport avec les mouvements de la tête.

Si le décollement est accidentel, la vision peut se rétablir ; mais dans le cas contraire la marche est fatalement progressive.

L'indication est d'évacuer le liquide pour favoriser le recollement, et on s'est servi à cet égard de diverses ponctions avec des trocarts, le thermo-cautère ; du drainage, etc., mais sans résultats bien favorables.

f. *Embolie de l'artère centrale de la rétine.* — Signalée par de Graefe, l'embolie de l'artère centrale se manifeste par une cécité subite ; complète, si le caillot occupe le tronc même de l'artère ; incomplète s'il occupe seulement l'une des branches. A l'ophthalmoscope, on trouve la papille décolorée, les artères vides de sang. La rétine privée de ses éléments de nutrition s'altère rapidement et la vision est perdue pour toujours.

g. *Névrite optique et atrophie de la papille.* — L'inflammation de la papille du nerf optique est caractérisée par une stase sanguine considérable. La papille est gonflée, œdématiée, rouge et nébuleuse. Les artères sont amincies et les veines très dilatées, variqueuses. Il existe un véritable étranglement des vaisseaux au niveau de l'ouverture scléroticale par laquelle s'engage le nerf optique. Peu à peu cet état se transforme, aboutit à l'atrophie de la papille et détermine une cécité complète, terme fatal de la plupart des affections de la rétine et de la choroïde. Le fond de l'œil présente alors un aspect caractéristique : la papille est blanche, décolorée, et se détache avec la netteté d'un pain à cacheter blanc sur un fond rouge.

h. *Daltonisme.* — On décrit sous ce nom la perte du sens chromatique, ou sens des couleurs. C'est ordinairement le rouge et le vert que les sujets ne peuvent percevoir et confondent dans une même nuance. Très rarement il y a abolition complète de ce sens ; la perception persiste en général pour le jaune, le bleu et le violet.

C. **Lésions organiques de l'orbite (tumeurs de l'orbite).** — Les tumeurs développées dans la région orbitaire occupent le

globe de l'œil, ou siègent en dehors de lui : elles sont donc intra-oculaires ou extra-oculaires. Il est habituellement facile de faire le départ entre ces deux sortes de tumeurs ; tout au plus pourrait-on avoir quelques doutes lorsqu'une tumeur primitivement développée dans l'œil a rompu ses barrières et envahi l'orbite, mais la marche de l'affection vous mettra vite sur la voie du diagnostic.

a. *Tumeurs intra-oculaires.* — Je ne reviendrai pas ici sur les petites tumeurs qui peuvent apparaître à la surface de l'œil et dont j'ai signalé plus haut la présence (dermoïde, pinguecula, etc.).

L'iris présente un certain nombre de tumeurs que l'on peut voir directement, ou mieux avec l'éclairage latéral. On y observe des kystes de diverse nature, en particulier des kystes épithéliaux, qui font dans la chambre antérieure une saillie de couleur blanc nacré ; des tubercules pouvant atteindre le volume d'un pois ; des gommes. Le diagnostic anatomique de ces diverses affections ne pourra être généralement établi qu'à l'aide du microscope.

Le seul traitement consiste à enlever la tumeur avec la portion d'iris correspondante.

La choroïde peut aussi être affectée de petites tumeurs de nature tuberculeuse.

Je ne fais que signaler la présence des cysticerques dans la chambre antérieure, le corps vitré, ou la rétine. Ils se présentent sous la forme d'une vésicule arrondie ou ovoïde, d'un aspect gris jaunâtre, chatoyant, et agitée de quelques mouvements. Le volume est celui d'une grosse tête d'épingle.

On doit les enlever si c'est possible.

Les tumeurs intra-oculaires les plus importantes et les plus fréquentes sont : le *sarcome de la choroïde* et le *gliome* ou *sarcome névroglique de la rétine*. Ces tumeurs étaient décrites il y a quelques années encore sous le nom générique de *cancer de l'œil*. Il est certain que pour le clinicien la différence entre ces deux genres de tumeurs est bien minime, car elles ont une marche à peu près identique.

Le sarcome de la choroïde est très souvent infiltré de cellules pigmentaires, sarcome mélanique (cancer mélanique) ; on l'observe le plus souvent entre quarante et cinquante ans. Le gliome de la rétine, spécial à l'enfance, apparaît entre six et douze ans, et revêt l'aspect d'une tumeur molle, grisâtre, parfois rosée et transparente ; c'est à lui qu'on réservait spécialement le nom d'encé-

phaloïde de l'œil. Ces distinctions une fois établies, on peut confondre ces deux néoplasies, différentes d'origine plutôt que de nature, dans une même description clinique.

Au début, la tumeur, appréciable seulement à l'ophthalmoscope, se révèle par des douleurs et des troubles fonctionnels variables suivant son siège et son volume.

Elle remplit peu à peu le globe, refoule ou envahit le corps vitré, repousse et détruit le cristallin, l'iris, et vient faire effort contre la cornée et la sclérotique. C'est du moins la marche habituelle du néoplasme. Cependant ce dernier peut perforer la sclérotique en arrière sur les côtés du nerf optique et se comporter ensuite comme une tumeur de l'orbite. Dans un cas de ce genre, que j'opérai en 1891 à l'Hôtel-Dieu, le point de départ choroïdien de la tumeur ne put être établi que par un examen très attentif que fit de la pièce M. Rochon-Duvigneau. La vision est, bien entendu, complètement abolie, et les douleurs présentent une intensité extrême.

La coque oculaire cède et le produit s'étale à la surface de l'œil sous forme de champignon. Il se produit alors une grande détente dans les souffrances.

Survient ensuite la dernière phase, celle de l'envahissement des régions voisines : crâne, région temporale, fosses nasales, sinus frontaux, maxillaires ; c'est aussi la phase des écoulements abondants de matière purulente. Tous ces désordres se sont le plus souvent accomplis en quelques mois. La généralisation ne tarde pas à s'opérer dans les viscères, et le malade succombe dans un état cachectique.

Le diagnostic, qui ne peut être que soupçonné au début, à moins d'une très grande habitude dans les examens ophthalmoscopiques, est malheureusement trop facile vers la fin.

Aussitôt que vous aurez reconnu l'existence du sarcome choroïdien ou du gliome de la rétine, proposez au malade l'énucléation du globe de l'œil. Sachez que la récidive est fréquente et survient ordinairement en quelques mois. Poursuivez la tumeur autant que cela est possible en enlevant toutes les parties molles de l'orbite, en allant chercher les prolongements partout où ils se trouvent, spécialement dans la fosse temporale et le sinus maxillaire, où leur présence pourrait être dissimulée.

b. *Tumeurs extra-oculaires ou orbitaires.* — Les tumeurs extra-oculaires ou orbitaires proprement dites prennent naissance dans

l'orbite même, ou n'y apparaissent que secondairement. Il sera en général facile d'établir, par l'interrogatoire du malade, cette première base du diagnostic, puisque les symptômes manifestés se seront développés d'abord dans les régions voisines, avant l'envahissement de la région orbitaire : tel un polype des fosses nasales, un polype naso-pharyngien, une tumeur du sinus maxillaire, une tumeur du crâne, etc.

De même l'interrogatoire du malade et la succession des symptômes vous feront reconnaître si une tumeur étendue, je suppose, à la plus grande partie de la face, a été primitivement intra-orbitaire.

Les tumeurs *primitivement* orbitaires (abstraction faite de celles qui prennent leur point de départ dans le globe de l'œil lui-même) sont rares.

C'est par un abus de langage qu'on a pu ranger l'œdème et l'emphysème de l'orbite parmi les tumeurs. Ces affections peuvent sans doute produire un signe commun à la plupart des néoplasmes : l'exophthalmie, mais ce ne sont pas plus des tumeurs que le phlegmon de l'orbite ou le goitre exophthalmique.

Les tumeurs de l'orbite se développent aux dépens de la glande lacrymale, — aux dépens du squelette, exostoses qui revêtent dans cette région un caractère spécial; — aux dépens de la graisse, lipomes; — on y rencontre des sarcomes; — des kystes; — des tumeurs du nerf optique, et des tumeurs vasculaires.

Il ne serait pas rationnel, d'ailleurs, de clore ainsi la liste des tumeurs de l'orbite, car il n'y a pas de raison pour qu'on ne trouve ici des produits pathologiques analogues à ceux des autres régions : fibromes, myxomes, épithéliomes, lymphadénomes, chondromes, etc., mais je dois signaler seulement celles qui sont plus spéciales à l'orbite.

Quelle que soit, du reste, la nature de la tumeur orbitaire, elle donne naissance à un certain nombre de signes communs qui permettent de résoudre cette première question :

Existe-t-il une tumeur dans l'orbite?

Les signes communs sont : l'exophthalmie, la douleur et les troubles de la vision.

Le plus important de ces signes est l'exophthalmie; tant qu'il n'existe pas, on peut à peine soupçonner la présence d'une tumeur

dans l orbite. Son existence n'est cependant pas une preuve absolue, parce qu'une périostite, un phlegmon, peuvent lui donner naissance ; mais alors les phénomènes inflammatoires, la marche de l'affection, ne permettront guère de se tromper, ou du moins l'erreur sera de courte durée, ainsi que je le montrerai plus loin. J'en dirai autant de l'exophthalmie qui accompagne le goitre exophthalmique, exophthalmie double et dont la coexistence avec les palpitations et le goitre fera reconnaître le caractère.

L'exophthalmie sera quelquefois directe ; elle pourra être latérale suivant le siège de la tumeur.

La douleur est loin d'être par elle-même un symptôme de tumeur orbitaire, mais elle a son importance diagnostique suivant qu'elle accompagne l'exophthalmie, qu'elle siège sur le trajet de tel ou tel nerf, et suivant la période où elle est apparue. La douleur provoquée sur l'œil malade atteint de cécité complète par l'action de la lumière sur l'œil sain me paraît plaider fortement en faveur d'une tumeur primitive du nerf optique.

La diplopie, la paralysie de l'un des muscles, l'apparition de la myopie, de l'hypermétropie, etc., seront des symptômes qui non seulement prouveront la présence d'une tumeur dans l'orbite, mais encore renseigneront sur le siège qu'elle occupe ; c'est ainsi, par exemple, que la myopie indiquera une compression latérale et que l'hypermétropie fera supposer une compression du globe dans le sens antéro-postérieur. Une cécité complète et survenue rapidement portera à penser que le nerf optique est le siège de la tumeur. Il faut savoir que ce nerf est susceptible d'éprouver un allongement considérable sans perdre ses propriétés ; on le constate dans certains traumatismes et dans quelques cas d'exophthalmie assez prononcée pour que le globe de l'œil, chassé en quelque sorte de l'orbite, ne soit plus recouvert par les paupières.

Faisons maintenant l'application de ces données cliniques générales aux cas particuliers.

Il y a toutefois lieu d'établir une catégorie à part pour les *tumeurs de la glande lacrymale*. En raison du siège anatomique de la glande, les tumeurs qui s'y développent, à moins d'acquérir un très gros volume, ce qui est rare, occupent à peine la cavité orbitaire. Elles se portent de préférence en avant, et soulèvent la paupière supérieure au niveau de l'angle externe de l'œil : aussi le siège même de la tumeur est-il un signe de présomption d'une

réelle valeur. C'est à peine si ces tumeurs exercent une action sur le globe lui-même qui peut, à la rigueur, être reporté plus ou moins en dedans, mais non en avant. On ne constate donc pas d'exophthalmie. Les mouvements du globe sont parfois légèrement entravés, mais il n'existe pas de troubles de la vision. En général les malades ne souffrent pas.

Ces phénomènes sont ceux du début; on conçoit en effet que. si la glande acquiert un volume considérable, elle finisse par provoquer des troubles sérieux du côté du globe.

La tumeur peut être liquide ou solide. Lorsqu'elle est ferme au toucher, inégale, irrégulière, le diagnostic est facile, ce sera sans doute un sarcome (le sarcome mélanique est plus spécial à cette région), un chondrome, et on se rappellera toutefois que la glande lacrymale est susceptible de contenir des calculs ou *dacryolithes*. Mais si la tumeur est lisse, régulière, rénitente. indolente, il sera le plus souvent difficile, je dirai presque impossible, d'affirmer qu'il s'agit d'un adénome ou d'un kyste. En effet la région se prête très peu à l'exploration nécessaire pour établir ce diagnostic; la tumeur manque de point d'appui en arrière et fuit sous les doigts. J'ai enlevé récemment un adénome de la glande lacrymale et j'étais convaincu qu'il s'agissait d'un kyste.

On pourrait alors, en raison du siège de la tumeur, songer à un de ces kystes dermoïdes, relativement si fréquents, qui occupent la queue du sourcil; on y songerait d'autant mieux que quelques-uns de ces kystes s'enfoncent dans l'orbite, au lieu de faire, comme à l'ordinaire, un simple relief sur l'apophyse orbitaire externe. Vous distinguerez ces derniers d'une tumeur de la glande lacrymale, en ce que celle-ci est toujours mobile dans tous les sens, tandis que le kyste adhère invariablement au squelette par un point de sa surface.

L'extirpation de ces tumeurs doit être pratiquée à l'aide d'une incision parallèle au grand axe de la paupière supérieure, et l'opération ne présente d'ailleurs aucune difficulté. Je dirai plus loin comment il convient d'enlever la glande lacrymale saine.

Les *exostoses de l'orbite* se reconnaissent de prime abord dès qu'on applique le doigt sur la tumeur; celle-ci présente en effet une consistance éburnée. Les exostoses de l'orbite ressemblent à celles qui se développent aux voisinage des fosses nasales, dans les sinus frontaux et maxillaires. Ayant pris naissance dans la paroi

commune à l'orbite et à ces diverses cavités, elles se sont portées plutôt du côté de l'orbite. Il est aisé de comprendre les modifications physiques et physiologiques que ces tumeurs apportent dans le globe de l'œil en raison de leur volume et de leur siège.

L'extirpation des exostoses orbitaires présente de réelles difficultés ; les instruments les plus puissants ne peuvent arriver à les entamer : c'est par des mouvements de bascule à l'aide d'un levier, en se servant au besoin de la gouge et du maillet qu'on en vient le plus facilement à bout.

Je n'ai rien à dire de spécial sur le lipome de l'orbite.

Quant au sarcome, quel qu'en soit le point de départ (et il est probable que c'est la couche cellulo-graisseuse post-oculaire) il faut savoir qu'il peut marcher avec une rapidité si extraordinaire, si foudroyante, que l'on hésite à porter le diagnostic. En voici un exemple : Un jeune garçon de dix-sept ans, jusque-là très bien portant, commence à ressentir un peu de gêne dans l'œil droit le 2 janvier 1887. La conjonctive est légèrement injectée, mais la vision est intacte. M. Galezowski trouve le fond de l'œil sain. La paupière supérieure se tuméfie, l'œil est projeté en avant et le jeune homme entre dans mon service le 18 janvier. L'aspect est absolument celui d'un phlegmon de l'orbite ; en tout cas, je repousse l'idée d'un néoplasme, lequel, brusquement, en quelques jours, aurait acquis déjà un volume considérable, et je me rattache à celle d'une affection inflammatoire. Le 20 janvier, je pratique donc une large et profonde incision au-dessous de l'arcade sourcilière, mais il ne s'écoule que du sang. La tuméfaction augmente et une véritable tumeur apparaît au-dessous de l'œil. Force est bien d'accepter qu'il s'agit d'une lésion organique, et, le 9 février, je pratique l'énucléation du globe et le curage de l'orbite.

Le jeune garçon sort de l'hôpital le 19 mars. Mais la récidive apparaît tout de suite, et il rentre dans mon service le 2 mai. Seconde opération. Presque aussitôt, nouvelle récidive dans des conditions telles que toute intervention est impossible et la mort survient peu de temps après.

Le sarcome encéphaloïde est une affection que nous observons assez fréquemment sur les jeunes sujets, et en particulier au niveau des membres, mais je n'ai pas souvenir d'avoir jamais vu une marche analogue à celle de ce *sarcome galopant* de l'orbite.

Kystes de l'orbite. — Les kystes de l'orbite constituent une affection intéressante dont la pathogénie n'est pas encore bien établie. Que des kystes séreux se développent aux dépens des coulisses tendineuses des muscles, comme dans d'autres parties de l'économie, cela est possible. Que l'orbite renferme des kystes hydatiques, rien non plus d'extraordinaire. Mais il existe une variété de kystes, spéciale à l'orbite : ce sont les kystes congénitaux qui occupent, en général, la partie inférieure et interne de la cavité orbitaire, et parmi ces kystes je signalerai en particulier ceux qui coexistent avec la *microphthalmie* ou avec l'*anophthalmie*.

Voici les caractères cliniques généraux de ces tumeurs : Dans l'angle interne de l'orbite et sur la paroi inférieure, en arrière du sac lacrymal, on constate l'existence d'une tumeur lisse, arrondie, régulière, ferme au toucher, et cependant rénitente, immobile, absolument irréductible et le plus souvent indolente. Il faut toujours, il est vrai, songer à la possibilité d'une méningo-encéphalocèle, mais alors la tumeur est quelquefois réductible, siège très en avant, au niveau de la suture fronto-nasale et ne s'enfonce pas dans la cavité de l'orbite ; toutefois il est bon de savoir que l'erreur est possible, ainsi que je l'ai déjà fait remarquer au chapitre : *Tumeurs du crâne*. En présence des signes cliniques précédents, il n'y a guère de doute possible : il s'agit d'un kyste.

Or ces kystes peuvent être d'origine *dermoïde*, comme ceux de la queue du sourcil, et il me paraît très rationnel de rattacher à cette origine les kystes à contenu huileux de cette région.

Au lieu que la surface interne du kyste soit constituée par une membrane analogue à la peau, il se peut, d'après un cas de M. Panas, que ce soit une muqueuse : c'est alors un kyste *mucoïde*. On peut l'expliquer aussi par la théorie de l'enclavement, non plus de l'enclavement de la peau, mais d'une muqueuse, et ici de la muqueuse pituitaire, au niveau de la paroi interne de l'orbite.

Voilà donc deux variétés de kystes congénitaux de l'orbite qui paraissent bien établies : kyste dermoïde et kyste mucoïde. Ces kystes n'affectent aucun rapport avec le globe de l'œil et ne diffèrent pas en réalité de ceux de même nature observés dans d'autres régions, au sourcil, au cou, par exemple.

Il existe une troisième variété de kyste orbitaire congénital en rapport intime avec le développement du globe de l'œil, coïncidant en général avec la microphthalmie, et dont l'histoire est

assez obscure. Cette variété est bien spéciale à la région qui nous occupe. En voici un cas dont je crois devoir présenter un résumé.

Un jeune garcon de dix-neuf ans entre dans mon service le 15 novembre 1887. Il est atteint de microphthalmie du côté droit. L'œil présente environ la moitié du volume de celui du côté opposé.

Vers l'âge de sept ans, le globe de l'œil présenta une certaine tendance à se porter en haut, et à neuf ans la paupière inférieure était plus saillante que celle du côté opposé. Il survint bientôt un léger degré d'ectropion avec une blépharite glandulo-ciliaire. Ces phénomènes s'accrurent progressivement ; l'œil se porta plus en haut et la cornée finit par être complètement cachée derrière la paupière supérieure. La saillie de la paupière inférieure augmenta de plus en plus ; il en fut de même de l'ectropion ainsi que de la blépharite, et c'est seulement pour ces derniers accidents devenus très gênants que le malade vint consulter, car il n'éprouvait aucune douleur. A ce moment, tous les mouvements de l'œil sont possibles, sauf celui d'abaissement. La vision affaiblie (le malade ne peut lire de cet œil) existe cependant à un certain degré. Le fond de l'œil , examiné par M. Galezowski, est normal.

En explorant l'angle interne de l'orbite, on constate derrière la paupière restée souple et mobile la présence d'une tumeur qui remplit cet angle et empiète sur la paroi inférieure. Cette tumeur est lisse, régulière, ferme, rénitente, sans battements ni souffle, indolente à la pression ; le malade n'accuse pas non plus de douleurs spontanées. Elle est absolument fixe, paraît adhérer à la paroi interne de l'orbite et si loin que porte le doigt, il n'en peut atteindre la limite postérieure. La tumeur semble présenter le volume d'une grosse noisette. C'est évidemment un kyste congénital avec microphthalmie. Je pratiquai l'ablation de la tumeur le 21 novembre et je pus constater qu'elle était disposée ainsi que le représente le schéma ci-contre (fig. 14).

C'était bien en effet un kyste ; mais, au lieu d'adhérer à la paroi interne de l'orbite, ainsi que je pensais, il était rattaché à la sclérotique par un court pédicule que je coupai avec des ciseaux sans intéresser le globe. L'aspect du kyste rappelait exactement celui de la sclérotique elle-même.

Je ne crois pas devoir discuter ici les diverses hypothèses émises par les auteurs pour expliquer le mode de production de ces

kystes. Il me paraît évident qu'il convient de les rattacher au développement du globe de l'œil. Or, que nous enseigne à cet égard l'embryogénie? Pendant la période embryonnaire, la sclérotique présente à sa partie inférieure et interne (c'est-à-dire exactement dans le point où se développent les kystes) une fente par laquelle s'engage le derme dans la vésicule oculaire primitive, derrière le cristallin, pour constituer le corps vitré. La fente sclérotical se ferme ensuite; mais quelquefois aussi elle cède sous l'influence probable de la pression intra-oculaire, de manière à donner nais-

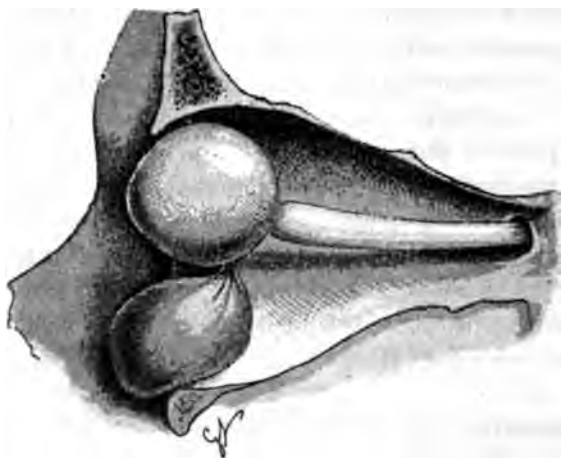

Fig. 14. — Kyste congénital de l'orbite avec microphthalmie.

sance à un *staphylome sclérotical congénital*. N'est-il pas extrêmement vraisemblable, sinon certain, que les kystes de cette variété sont une conséquence de ce staphylome sclérotical, se développant peu à peu jusqu'à former une véritable poche en continuité avec la sclérotique, comme celle que j'ai rencontrée chez mon malade? Est-il surprenant qu'une semblable malformation s'accompagne de microphthalmie, ou même d'anophthalmie, suivant que la tumeur prend dans l'orbite un développement plus ou moins grand et plus ou moins rapide?

Tumeurs du nerf optique. — De même que les kystes congénitaux de l'orbite avec microphthalmie, les tumeurs primitives du nerf optique constituent une affection rare et d'un diagnostic assez difficile. Ayant eu occasion d'en observer un cas bien type, j'en présenterai ici l'analyse (l'observation complète se trouve dans la *Gazette des hôpitaux* du 17 février 1887).

Un homme âgé de quarante et un ans, instituteur en Normandie, entra dans mon service le 1er décembre 1886.

Dix-huit mois auparavant, il avait commencé à ressentir des douleurs assez vives dans l'œil gauche; l'œil était devenu un peu proéminent, et des troubles de la vision étaient apparus : Quand il lisait, les lettres lui paraissaient entourées d'une auréole rouge, et les douleurs devenaient plus intenses. Notez que ces trois phénomènes : douleurs orbitaires et circum-orbitaires — exophthalmie — troubles de la vision, apparurent *simultanément*.

Fig. 15. — Tumeur primitive du nerf optique.

Ces accidents persistèrent pendant quatre mois; survint une rémission de huit mois, après laquelle les mêmes phénomènes reparurent plus intenses pour ne plus cesser et aller en s'aggravant.

Voici l'état du malade à son entrée dans mon service.

L'œil gauche fait une saillie considérable; il est presqu'entièrement sorti de l'orbite. Mais c'est bien une exophthalmie simple, parce que le globe lui-même n'a pas augmenté de volume; il n'existe pas d'épanchement intra-oculaire, et l'examen ophthalmoscopique a révélé à M. Galezowski (qui m'avait adressé le malade) l'existence d'une névrite optique sans aucune autre altération.

L'exophthalmie est *directe*. L'œil n'a subi aucune déviation. Les mouvements du globe, quoiqu'un peu restreints, sont tous conservés.

La cécité est absolue; la lumière, même intense, ne détermine aucune sensation.

Le malade souffre beaucoup; il passe des nuits terribles. Les douleurs semblent siéger au fond de l'orbite d'où elles irradient vers le crâne.

L'œil droit est normal; la vision est intacte: mais *l'impression des rayons lumineux sur cet œil sain provoque des douleurs très violentes dans l'œil gauche*, à tel point que, pour éviter ces douleurs, le malade tient l'œil droit fermé (1).

(1) Je crois devoir attacher une certaine importance à ce symptôme, au point de vue du diagnostic des tumeurs primitives du nerf optique. En consultant mon observation il n'en a pas semblé ainsi à MM. de Wecker et Landolt (*Traité complet*

En présence de ces symptômes, je crus pouvoir affirmer qu'il s'agissait d'une tumeur primitive du nerf optique, et d'une tumeur peu volumineuse, en raison de la conservation des mouvements du globe.

Il me paraît, en effet, impossible d'expliquer autrement que par la présence d'une tumeur dans le nerf optique : une exophthalmie simple, avec cécité absolue et précoce, occasionnée par une tumeur de petit volume, alors surtout que ces deux phénomènes sont apparus simultanément.

Je pratiquai l'ablation du globe et de la tumeur le 6 décembre 1886, et je n'en saurais donner une meilleure idée qu'en reproduisant le dessin qui fut immédiatement fait par un élève du service, M. O. Benoît.

On voit qu'à son entrée dans le globe, le nerf optique est un peu plus volumineux qu'à l'état normal, et qu'il s'élargit ensuite pour atteindre environ le volume d'une grosse noisette.

L'examen histologique fait par M. Cornil démontra qu'il s'agissait d'un sarcome du nerf optique, avec dégénérescence granulo-graisseuse des tubes nerveux.

Tous les accidents disparurent après l'opération. Le malade put reprendre ses fonctions et je suis heureux d'ajouter qu'il jouit actuellement (juillet 1893) d'une très bonne santé.

Tumeurs vasculaires de l'orbite. — Les tumeurs vasculaires se révèlent rapidement par des signes non équivoques : battements, bruit de souffle continu ou intermittent, avec ou sans *thrill*. Mais si le diagnostic d'une tumeur vasculaire de l'orbite est aisé, il n'en est pas de même du diagnostic de la variété.

Dans l'état actuel de la science, on ne saurait résoudre les questions suivantes : les tumeurs vasculaires de l'orbite sont-elles plus souvent artérielles que veineuses, ou réciproquement? — sont-ce des anévrysmes proprement dits, ainsi que le prétend Demarquay, ou seulement des varices artérielles (anévrysme cirsoïde), — ou bien des tumeurs érectiles avec prédominance

d'ophthalmologie, par de Wecker et Landolt, t. IV, 1889), qui attribuent les douleurs de l'œil malade non pas à l'impression lumineuse transmise, mais aux mouvements synergiques qu'exécute cet œil en même temps que l'œil sain. Je ferai toutefois remarquer que l'action de la lumière seule sur l'œil droit, sans le moindre mouvement de cet œil, déterminait de violentes douleurs à gauche, et je persisterai dans mon opinion tant que l'on ne m'aura pas démontré que ce phénomène n'est pas spécial aux tumeurs du nerf optique.

de l'un ou de l'autre système vasculaire, — ou encore une dilatation de la veine ophthalmique due à une communication du sinus caverneux avec la carotide interne ? — La dilatation veineuse est-elle simplement le résultat d'une compression exercée sur la veine ophthalmique au sommet de l'orbite ou dans le sinus caverneux ?

Ces diverses hypothèses sont admissibles ; je ne puis cependant m'empêcher de faire des réserves à propos de la dernière, à savoir : la simple dilatation veineuse due à la compression de la veine ophthalmique au sommet de l'orbite, sans aucune communication avec le système artériel. Que cette compression produise une tumeur avec battements et bruits de souffle, cela est difficile à accepter, malgré le voisinage de l'artère carotide interne.

Sans doute les faits de Nunneley, reproduits par M. Dumée dans sa thèse inaugurale en 1870, ceux de Bowman, de Hulke, l'observation de M. Aubry, donnent à cette théorie une base importante. Cependant il est si anormal de voir une simple dilatation veineuse produire des battements et du bruit de souffle, et, d'autre part, le fait s'expliquerait si aisément par une communication, si étroite qu'elle fût, entre la carotide interne et le sinus caverneux, que nous en appelons encore à de nouveaux faits avant d'accepter définitivement cette variété de tumeur vasculaire de l'orbite.

M. Delens aurait tendance à faire jouer un rôle prépondérant à l'anévrysme artérioso-veineux dans la production des tumeurs orbitaires, mais ce n'est aussi qu'une hypothèse, assez vraisemblable, il est vrai, qu'il appartient aux faits de confirmer ou d'infirmer. Dans tous les cas, les observateurs devront, à l'avenir, noter avec grand soin si le bruit de souffle est intermittent, ou bien s'il est continu avec redoublement, ce qui a été presque toujours négligé jusqu'ici.

Le mode de production de ces tumeurs viendrait à l'appui de l'hypothèse de M. Delens. En effet, souvent leur début a été brusque, et elles ont succédé à un traumatisme : ainsi, dans une observation de Velpeau, il s'agit d'un homme qui avait reçu un violent coup de poing sur la nuque. Dans la remarquable observation de M. Desormeaux, il s'agit également d'un homme qui, dans une chute, eut la tête fortement serrée entre une caisse et une grue.

Quoi qu'il en soit, les diverses tumeurs vasculaires de l'orbite

donnent lieu à des symptômes à peu près identiques, et la distinction des variétés n'a qu'une importance clinique secondaire, car un même traitement leur est applicable.

C'est à la ligature de la carotide primitive qu'on devra le plus souvent recourir, si toutefois l'affection provoque des accidents graves. En 1870, M. Delens avait réuni 33 cas de ligature de la carotide primitive pratiquée pour des tumeurs vasculaires de l'orbite. Sur ces 33 cas, il y eut 22 succès, 5 succès partiels, 1 insuccès et 5 morts, statistique assurément encourageante. Depuis cette époque, M. Chauvel a fourni une statistique également favorable et dans des proportions sensiblement égales : 56 cas, 37 guérisons, 11 insuccès, 8 morts. La ligature de la carotide primitive, qui donne en général une moyenne de 41 à 43 p. 100 de mortalité, est donc moins grave ici, puisqu'elle ne paraît donner que 14 à 16 p. 100, ce qu'il n'est pas bien facile d'expliquer.

Toutefois, avant de se décider à cette grave intervention, on pourrait essayer la compression digitale sur la carotide primitive. M. Vanzetti (de Padoue) en a obtenu de bons résultats ; on y joindrait les applications locales de glace. Ces deux moyens combinés m'ont donné, si ce n'est la guérison, au moins une amélioration très grande dans un cas d'anévrysme cirsoïde extrêmement étendu, non de l'orbite, il est vrai, mais le mode d'action est le même, quelle que soit la région.

On a employé les injections de perchlorure de fer et M. Desormeaux a dû à cette méthode un succès : mais je n'ose trop conseiller ce moyen, par crainte de la thrombose des sinus. Si on y avait recours, il serait bon de comprimer au cou la veine jugulaire interne, pendant quelques minutes, pour diminuer le cours du sang. Je répète que, si le malade n'éprouve que de la gêne, mon avis est qu'il faut s'abstenir de tout traitement actif, d'autant plus que les tumeurs pulsatiles de l'orbite n'abolissent généralement pas la vision. On lui conseillera d'éviter les causes qui activent la circulation et on prescrira la digitale.

D. **Affections consistant en un simple trouble de la vision avec intégrité des membranes et des milieux (maladies de la réfraction et de l'accommodation).** — Les affections de l'œil qui répondent à ce titre sont produites par des anomalies de la réfraction ou de l'accommodation. J'y joindrai le strabisme.

Anomalies de la réfraction. — L'axe antéro-postérieur du globe, ou axe optique, est normalement en rapport avec la puissance de l'appareil dioptrique ou réfringent de l'œil. On appelle *emmétrope* le sujet chez lequel existe ce rapport normal. Mais il n'en est pas toujours ainsi. Cet axe, qui est de 24 millimètres, je suppose, chez un sujet emmétrope, peut se trouver ou plus long ou plus court avec un même appareil dioptrique : il en résulte des maladies de la réfraction. En effet, à l'état normal, l'appareil dioptrique de l'œil est disposé de façon que le foyer des rayons parallèles se fasse sur la rétine : mais supposons un même appareil dioptrique avec un axe antéro-postérieur trop long : qu'arrivera-t-il ? Le foyer se fera non plus sur la rétine, mais en avant de cette membrane sur laquelle se produisent alors des cercles de diffusion. Cet état constitue la *myopie.*

Supposons, au contraire, un axe optique trop court : l'appareil dioptrique est disposé pour faire converger les rayons lumineux à 24 millimètres en arrière de la cornée ; si l'écran rétinien se trouve seulement à 22 millimètres, il est évident que le foyer se fera à 2 millimètres en arrière de l'écran, qui ne recevra, lui, qu'une image très diffuse. Cet état de l'œil constitue l'*hypermétropie.*

Les divers méridiens de la cornée doivent avoir la même courbure pour que le foyer se fasse au même point sur la rétine. Lorsque les méridiens de l'œil appartiennent à une courbure différente, cet état constitue l'*astigmatisme.*

a. *Myopie* (μύω, fermer ; ὤψ, œil). — La myopie est caractérisée anatomiquement par une déformation du globe telle que son axe optique est trop long pour la puissance des milieux réfringents ; cette disposition est souvent héréditaire et congénitale, mais elle peut être acquise, surtout pendant les études où l'enfant, pour la vision de près, est obligé de faire des efforts d'accommodation qui allongent l'axe antéro-postérieur du globe. Il en résulte au côté externe de la papille une dépression de la sclérotique à laquelle on a donné le nom de *staphylome postérieur.* La myopie progressive peut amener des troubles graves dans l'œil : l'atrophie de la choroïde, le décollement de la rétine : aussi doit-on s'en occuper comme d'une affection sérieuse.

Le diagnostic de la myopie s'impose. Les sujets ne voient les objets que lorsqu'ils sont très rapprochés ; la vision à distance est

confuse. Le myope cligne constamment des yeux (d'où l'expression de myopie), afin de transformer le plus possible sa pupille en une fente sténopéique en écartant les rayons marginaux.

La détermination du degré de myopie peut se faire à l'ophthalmoscope, mais dans la pratique elle se fait par l'essayage successif de verres appropriés.

Le foyer, avons-nous dit, se fait chez le myope en avant de la rétine : donc l'œil manque de divergence, ce qu'on lui rendra à l'aide de verres concaves. Le traitement consistera dans l'emploi de ces verres aussitôt que la myopie se manifestera, afin d'éviter tout effort d'accommodation.

b. *Hypermétropie.* — L'hypermétropie est un vice de conformation du globe de l'œil tel que, l'axe optique étant trop court pour la puissance des milieux réfringents, le foyer de l'objet perçu se fait en arrière de la rétine et il en résulte la production de cercles de diffusion. C'est à Donders que nous devons la connaissance de cet état de l'œil. Jusqu'à cette importante découverte, l'embarras était grand lorsqu'on se trouvait en présence d'un jeune sujet qui accusait des troubles graves de la vision, et qui, cependant, n'était ni myope ni presbyte ; on se contentait de dire qu'il avait la vue faible, ou bien qu'il était presbyte avant l'âge.

Pendant de longues années, souvent jusqu'à l'âge de vingt-cinq à trente ans, le sujet hypermétrope voit comme l'emmétrope : cela tient à ce que son appareil accommodateur, c'est-à-dire son muscle ciliaire, travaille activement de façon à augmenter la courbure de la lentille cristallinienne et fournit ainsi à l'appareil dioptrique de l'œil la quantité de convergence dont il a besoin pour ramener le foyer sur la rétine. On dit que pendant toute cette période l'hypermétropie est *latente*.

Mais le muscle accommodateur se fatigue à la longue, et dès lors l'hypermétropie devient *manifeste* ; il y a de l'asthénopie accommodative. Voici comment les phénomènes apparaissent. Le sujet se livre, je suppose, à la lecture ou à la couture ; pendant dix minutes, un quart d'heure, la vision est très distincte, mais ensuite les objets se brouillent ; il faut suspendre le travail un instant et la vision redevient nette pour se brouiller de nouveau. Si le sujet insiste, il survient du larmoiement et des douleurs sus-orbitaires. Quant aux objets éloignés, ils sont très bien

perçus sans fatigue. A ce tableau sommaire vous reconnaîtrez toujours un sujet hypermétrope.

Chez l'hypermétrope, on voit le fond de l'œil à l'image droite, mais pour déterminer le degré d'hypermétropie il faut l'examen avec l'ophthalmoscope à réfraction. Dans la pratique ordinaire, on peut se contenter de l'essayage avec des verres convexes et l'on conseille au malade d'employer les verres avec lesquels les caractères commencent à devenir troubles.

c. *Astigmatisme.* — Cette anomalie de la réfraction tient à ce que la cornée n'est pas formée d'une portion de sphère absolument régulière et que, dès lors, les grands cercles ou méridiens qui la coupent ne peuvent venir faire foyer au même point de la rétine. Pour le reconnaître, placez devant le malade un carton sur lequel sont tracées des lignes parallèles, les unes verticales, les autres horizontales, comme les barreaux d'une grille : il pourra à volonté distinguer nettement soit les unes, soit les autres, mais jamais les deux à la fois.

On mesure et on corrige l'astigmatisme par l'essayage de verres cylindriques.

Anomalies de l'accommodation. — L'accommodation de l'œil aux distances a pour agent le muscle ciliaire qui, par sa contraction, détermine des modifications de courbure du cristallin. On sait que l'instillation de l'atropine dans l'œil paralyse momentanément cette action ; la pupille se dilate alors largement et devient immobile (mydriase). L'emploi de l'ésérine, au contraire, détermine le spasme du muscle ciliaire et il se produit un resserrement de la pupille (myosis). Mais ces états ne sont que transitoires, ou liés à d'autres affections.

La principale anomalie de l'accommodation est la *presbytie*, qui consiste en une diminution graduelle de la puissance accommodative. L'agent actif, muscle ciliaire, s'affaiblit peut-être et se contracte moins activement, mais la cause principale de la presbytie réside dans les modifications de texture de l'agent passif, c'est-à-dire du cristallin. Les courbures de cet organe ne peuvent plus se modifier suffisamment, et c'est en cela que le presbyte diffère de l'hypermétrope, chez lequel l'agent actif de l'accommodation est seul en cause.

On sait que le sujet est obligé pour voir distinctement d'écar-

ter peu à peu les objets de ses yeux et que cet état comporte l'emploi de verres convexes appropriés.

a. *Strabisme.* — Le strabisme est caractérisé par la déviation des yeux. Deux causes principales peuvent produire cette déviation; la paralysie des muscles de l'œil, *strabisme paralytique*; le défaut de synergie des muscles antagonistes, *strabisme vrai*. C'est ce dernier qui nous intéresse tout spécialement en chirurgie, parce qu'il est susceptible de guérir à l'aide d'une opération.

En présence donc d'un sujet atteint de strabisme, vous devrez résoudre cette première question : le strabisme est-il dû à la paralysie d'un des muscles? ou bien est-il purement dynamique, c'est-à-dire produit par un défaut de synergie musculaire? J'indiquerai, en même temps que la réponse à ces questions, la manière de déterminer le muscle qui est paralysé.

Dans le cas de paralysie d'un seul œil, si on pratique l'occlusion de l'œil sain, on remarque une diminution notable dans la motilité de l'œil malade; l'arc excursif qu'il peut décrire est moins considérable qu'à l'état normal, ce qui n'a pas lieu dans le strabisme vrai.

La déviation secondaire de l'œil sain dans la paralysie musculaire est plus grande que la déviation primitive de l'œil malade, tandis que ces deux déviations sont égales dans le strabisme (1).

Enfin, il y a presque toujours, dans le premier cas, diplopie binoculaire; c'est même là très souvent ce qui constitue le seul signe vraiment manifeste de la paralysie oculaire.

La diplopie ne fait défaut que dans quelques rares cas, comme dans celui d'amblyopie d'un des deux yeux. Il est d'autres circonstances où le malade peut encore, par sa volonté, annihiler cette diplopie, qui est très gênante et cause du vertige, mais pour cela il est obligé de donner à sa tête une attitude renversée ou penchée, qui, par elle seule, peut mettre le chirurgien sur la voie du diagnostic.

(1) Voici ce qu'on entend par déviation secondaire et comment on la constate : supposez une paralysie du droit externe gauche; faites regarder le malade en face, l'œil malade est dévié en dedans de 1 à 6 millimètres : c'est là la déviation primitive; fermez l'œil sain, alors l'œil malade seul essayera de fixer le même point que tout à l'heure, et le malade fera de grands efforts pour fixer ce point, ce qu'il ne pourra faire qu'incomplètement; au même instant découvrez rapidement l'œil sain, et vous le verrez fortement tourné en dedans, beaucoup plus en dedans que ne l'était tout à l'heure l'autre œil : c'est là la déviation secondaire.

La diplopie, l'un des symptômes les plus importants de la paralysie oculaire, est aussi ce qui la distingue le mieux du strabisme. Dans le strabisme, en effet, la diplopie est éphémère, elle n'existe qu'au début de l'affection. L'horreur de la vision double fait que, tout d'abord, le malade exclut un œil (celui qui jouit de la plus forte insuffisance musculaire, ou encore celui dont l'acuité visuelle est la moins considérable) de la vision binoculaire, puis, peu à peu, arrive à produire chez lui ce phénomène désigné sous le nom de neutralisation des images rétiniennes. Cette neutralisation n'est autre chose que l'impossibilité pour la rétine de pouvoir être impressionnée facilement et rapidement par la lumière ; c'est une sorte d'anesthésie que l'on observe assez souvent après l'opération de la cataracte, où le malade, aussitôt que le cristallin opaque est extrait, n'accuse d'autre sensation que de voir une teinte bleue générale.

Par une attitude spéciale de la tête, le malade atteint de paralysie oculaire peut donc faire disparaître sa diplopie, grâce à ce que celle-ci n'existe pas dans une *moitié* du champ visuel, que ce soit dans le sens latéral ou dans le sens vertical. Cette moitié est précisément celle vers laquelle devrait être tournée la pupille, si tel ou tel muscle n'était pas paralysé; en un mot, la diplopie n'existe qu'au moment où devrait fonctionner le muscle paralysé. Il faut ajouter aussi que les images doubles sont d'autant plus écartées l'une de l'autre que l'action du muscle devrait être portée à son maximum.

Comment arrive-t-on, lorsqu'il y a diplopie dans une des moitiés latérales du champ visuel, à savoir de quel côté est la paralysie, si elle vient du droit externe d'un côté, ou du droit interne de l'autre ?

Comment résout-on le même problème quand la diplopie occupe une des moitiés verticales du champ visuel ?

Nous supposons que le cas présente quelque difficulté, c'est-à-dire que le strabisme est à peine apparent, que l'arc excursif de l'œil est peu diminué, que la diplopie accusée par le malade est à peu près le seul signe manifeste, comme il arrive dans beaucoup de paralysies incomplètes. Voici le procédé suivi généralement :

On se sert de verres colorés en rouge ou en bleu : les malades, étant dans une chambre obscure, portent devant l'un des yeux, n'importe lequel, un de ces verres colorés. L'explorateur, placé à 3 ou 4 mètres, et muni d'une bougie allumée, commande au

malade de tenir la tête fixe et de suivre la flamme de cette bougie dans tous les points où il la portera, c'est-à-dire en haut, en bas, à droite, à gauche, ou bien encore dans les directions intermédiaires à ces points. Si l'un quelconque des muscles est incapable de porter l'œil dans le sens indiqué, l'œil sain seul pourra fixer la lumière, et alors, les deux yeux cessant de converger vers ce même point, la lumière de la bougie ira former son image sur la rétine en des points qui ne seront pas identiques : il y aura diplopie, l'une des images paraîtra colorée suivant la couleur du verre.

Prenons un exemple : un malade présente de la diplopie lorsqu'il regarde à gauche : évidemment l'un des deux muscles qui portent les yeux à gauche, le droit externe gauche ou le droit interne droit, est paralysé. Pour déterminer lequel des deux, plaçons un verre rouge au-devant de l'un des yeux, le gauche, si l'on veut. L'image rouge se trouvera à droite ou à gauche de celle qui n'est pas colorée ; si elle est à droite, les images sont croisées. Or, la physiologie nous enseigne que, lorsque les images sont croisées, les axes optiques se décroisent ou divergent ; qu'inversement, lorsque les images ne se croisent pas, les axes optiques se croisent : donc, dans le cas particulier, les axes optiques divergent, c'est-à-dire que l'œil droit n'a pu suivre l'œil gauche, et que la paralysie porte sur le muscle droit interne du côté droit. Si les images étaient homonymes, c'est-à-dire non croisées, cela signifierait que les axes optiques se croisent, que l'œil gauche n'a pu se porter suffisamment en dehors, que son muscle droit externe est paralysé. Généralisant le fait, nous dirons que *dans la paralysie d'un des droits internes les images sont croisées, tandis que dans la paralysie d'un des droits externes les images sont homonymes ou directes.*

Autre exemple : un malade présente de la diplopie lorsqu'il regarde en bas : c'est qu'évidemment les agents de l'abaissement sont paralysés dans l'un des deux yeux. Il s'agit de déterminer quel est l'œil atteint de paralysie et quel est celui des deux muscles abaisseurs de cet œil (droit inférieur et grand oblique) qui est paralysé.

Plaçons un verre rouge au-devant de l'un des deux yeux, le gauche, si l'on veut. L'image rouge se trouvera au-dessus ou au-dessous de l'autre image ; si elle se trouve au-dessous, c'est que l'image rétinienne de ce côté se fait au-dessus de la *macula*, c'est-à-dire que l'œil gauche n'a pu s'abaisser autant que l'autre, et que c'est du côté gauche qu'a lieu la paralysie ; si, au contraire, l'image rouge était au-dessus de l'autre, la paralysie frapperait l'œil droit.

Généralisant le fait, nous dirons que *dans la diplopie inférieure l'image située le plus bas est celle que voit l'œil paralysé.*

Il reste à déterminer celui des deux muscles abaisseurs qui est paralysé. Or, dans le cas que j'ai supposé, les images ne sont pas seulement situées directement l'une au-dessus de l'autre, mais elle subissent encore un écartement latéral, lorsque les yeux qui regardent en bas se portent en même temps en dedans ou en dehors; elles sont aussi croisées ou homonymes (1).

Si elles sont croisées, c'est un muscle agissant comme le droit interne, c'est-à-dire adducteur, qui sera paralysé : ce sera donc le droit inférieur. Si les images sont homonymes, ce sera un muscle agissant comme le droit externe, c'est-à-dire abducteur, qui sera paralysé : ce sera donc le grand oblique.

Un même raisonnement est applicable à la paralysie des muscles élévateurs.

En résumé, la diplopie dans le champ visuel latéral est due à la paralysie de l'un des muscles droits latéraux.

Les images sont *croisées* dans la paralysie du droit interne.

Les images sont *homonymes ou directes* dans la paralysie du droit externe.

La diplopie dans le champ visuel inférieur ou supérieur est due : dans le premier cas, à la paralysie du droit inférieur ou du grand oblique (ou des deux à la fois, ce qui est fort rare); dans le second cas, à la paralysie du droit supérieur ou du petit oblique (ou des deux à la fois, ce qui est également fort rare).

Si la diplopie inférieure est le résultat de la paralysie du grand oblique, les images seront *homonymes*.

Les images seront *croisées*, si la diplopie résulte de la paralysie du droit inférieur.

De même, pour la diplopie dans le champ visuel supérieur, la paralysie du petit oblique donnera des images homonymes, et celle du droit supérieur des images croisées.

Revenons maintenant à l'étude du strabisme vrai, ou strabisme proprement dit. Tantôt il y a prédominance d'action du droit interne, l'œil est dévié en dedans, le strabisme est *convergent*, c'est de beaucoup le plus fréquent. Donders a montré qu'il était

(1) Si, dans toute l'étendue du champ visuel latéral, les deux images restaient constamment sur une même ligne verticale, c'est qu'il y aurait une paralysie simultanée des deux muscles abaisseurs, ce qui est fort rare.

très souvent lié à l'hypermétropie, en raison des efforts continuels de convergence que doit faire le sujet pour remédier au vice de conformation de son œil. Tantôt il y a prédominance d'action du droit externe sur l'interne, l'œil est dévié en dehors : c'est le strabisme *divergent*, généralement lié à la myopie. On conçoit tout l'intérêt pratique que présente la relation directe du strabisme avec la myopie et l'hypermétropie, puisqu'en faisant porter aux enfants les verres appropriés à leur état on pourra, lorsqu'il n'est encore qu'*intermittent*, s'opposer à l'établissement du strabisme *permanent*.

Lorsque, dans le strabisme convergent, il y a prédominance d'action des muscles droits internes de chaque côté, avec acuité visuelle égale des deux yeux, le sujet louchera tantôt d'un côté, tantôt de l'autre, le strabisme sera *alternant*.

L'emploi des verres appropriés, l'exercice de la vision binoculaire à l'aide du stéréoscope, conseillé par M. Javal, constituent la meilleure méthode de traitement, mais on devra souvent, lorsque le strabisme est très prononcé et définitif, y joindre la strabotomie, c'est-à-dire la section du tendon du muscle vers lequel l'œil est ordinairement dévié, par conséquent, du droit interne. La vision binoculaire ne se rétablira pas tout de suite après l'opération, mais on en facilitera le retour par l'emploi du stéréoscope.

Voici le procédé opératoire à suivre pour pratiquer la strabotomie.

Strabotomie ou myotomie oculaire. — Cette opération consiste dans la section d'un ou de plusieurs tendons des muscles de l'œil, généralement des droits. Simple en elle-même, elle exige une connaissance exacte de l'insertion des muscles droits sur la sclérotique. Je rappellerai à cet égard que l'insertion ne se fait pas à la même distance de la cornée pour chaque muscle ; elle est successivement à 5, 6, 7 et 8 millimètres, en partant du droit interne pour aboutir au droit supérieur, en sorte que la ligne d'insertion des muscles représente une spirale et non une circonférence.

Les tendons, faciles à reconnaître sur le vivant, se présentent sous la forme de fibres nettement parallèles, blanches, nacrées, très brillantes, distinctes par conséquent de la sclérotique dont la teinte est d'un blanc mat uniforme. L'insertion se fait sur une surface très étroite.

La conjonctive glisse facilement au-devant du tendon : aussi

pour découvrir celui-ci, suffit-il de soulever avec une pince la conjonctive au niveau du point d'insertion, de diviser avec des ciseaux courbes le pli ainsi formé, et d'inciser l'aponévrose dans un second temps. Il sera alors facile de passer au-dessous du muscle un crochet mousse et d'en pratiquer la section.

On obtiendra un résultat très différent suivant qu'avec le muscle on incisera une portion plus ou moins grande d'aponévrose. En effet, d'une part cette aponévrose s'attache autour de la cornée sur la sclérotique au-devant de l'insertion des droits; d'autre part la gaine fibreuse fournie par l'aponévrose au muscle est fort résistante et adhérente à ce muscle, et cette gaine fibreuse adhérente au muscle est elle-même solidement fixée au rebord de l'orbite. Il en résulte que, même après la section du tendon d'insertion, la contraction du muscle correspondant ne sera pas sans action sur le globe de l'œil, à condition que la gaine fibreuse ait été respectée. Il ne faudrait pas croire, en effet, qu'une fois le tendon coupé, le muscle se rétractera dans l'orbite, ce qui aurait lieu si la gaine dont il est enveloppé ne lui était pas adhérente. Mais si le chirurgien, ne limitant pas la section au tendon, va trop loin en arrière, s'il entame le corps charnu du muscle, s'il divise la gaine fibreuse qui l'entoure, le muscle deviendra alors complètement isolé du globe; il se rétractera dans la loge postérieure, son action sera absolument annulée, et le résultat obtenu dépassera de beaucoup le but à atteindre, c'est-à-dire qu'à un strabisme peut-être léger succédera un strabisme énorme du côté opposé; le globe de l'œil fera en avant une saillie due à l'action des obliques que ne pourra plus contre-balancer suffisamment l'action des droits.

Il y a donc une certaine mesure à observer dans la section du tendon et de son enveloppe fibreuse. Il faut diviser assez et pas trop, sous peine de n'avoir aucun résultat, ou d'obtenir un strabisme opposé et incurable avec saillie du globe : là est toute la difficulté de la strabotomie. Un strabisme très prononcé nécessitera une plus grande incision qu'un strabisme léger, cela est évident : aussi n'est-ce que par l'examen attentif, la mensuration exacte du degré de strabisme, et aussi, il faut bien le dire, après une expérience acquise, que le chirurgien trouvera la mesure juste à donner à la section.

En résumé, il faut procéder de la façon suivante :

1° Après les précautions antiseptiques préliminaires, écarter les paupières avec le blépharostat;

2° Saisir la conjonctive avec une pince à griffes, la diviser avec des ciseaux, ainsi que la couche sous-conjonctivale, et ensuite l'aponévrose recouvrant le tendon;

3° Passer un crochet mousse sous le tendon et le soulever;

4° Diviser le tendon avec les ciseaux.

Comme pansement : lavage de l'œil, léger bandeau compressif.

2° AFFECTIONS CHIRURGICALES DE LA RÉGION PALPÉBRALE.

La région palbébrale, constituée exclusivement par les paupières, est susceptible d'être atteinte par des blessures, des brûlures, des inflammations, des lésions organiques et des déformations multiples.

A. **Blessures des paupières**. — Les blessures des paupières sont des plaies simples ou contuses et des contusions.

Une *plaie* de la paupière peut n'intéresser que la superficie de cette membrane, ou bien la traverser intégralement pour atteindre soit le globe de l'œil, soit la loge postérieure de l'orbite, suivant le point de la paupière intéressé. Je n'ai pas besoin d'insister sur le diagnostic.

Il ne sera pas non plus difficile, en général, de reconnaître la variété de l'instrument qui les a produites.

Après avoir lavé la plaie avec une solution boriquée, faites la réunion immédiate aussi souvent que cela sera possible, c'est-à-dire quand la plaie n'est pas trop contuse, et même, dans ce cas, rapprochez avec soin les bords pour éviter l'ectropion ultérieur.

La *contusion* des paupières présente quelques caractères spéciaux en rapport avec la structure de ces parties. L'épanchement sanguin se fait toujours dans la couche celluleuse très lâche qui est située entre le muscle orbiculaire et le cartilage tarse : aussi le sang s'infiltre très rapidement dans cette couche et donne naissance à une bosse sanguine, quelquefois énorme, et à de larges ecchymoses qui recouvrent complètement le globe de l'œil. L'application de quelques compresses résolutives suffira pour amener une guérison rapide.

B. **Brûlures des paupières**. — Les brûlures des paupières ne sont pas rares et ont été fréquemment produites dans ces dernières années par la projection d'acide sulfurique sur le visage.

Le traitement est celui des brûlures en général : enduire la partie brûlée de liniment oléo-calcaire et recouvrir d'ouate. Lorsque survient la cicatrice, il faut s'opposer autant que possible à la déviation du bord libre, à la production de l'ectropion, au tiraillement des commissures : mais nous ne pouvons rien, le plus souvent, contre la formation du tissu cicatriciel, ni contre sa rétraction ultérieure. On pourra essayer des greffes appliquées sur les bourgeons charnus pendant la cicatrisation, mais sans espérer de résultat appréciable. Il faut laisser la cicatrice se faire, en la dirigeant le mieux possible, attendre que le tissu cicatriciel ait épuisé sa puissance rétractile et s'occuper seulement alors de réparer le désastre par une opération autoplastique.

C. **Inflammation des paupières.** — On rencontre aux paupières des maladies inflammatoires propres à toutes les régions : l'érysipèle, le phlegmon, l'anthrax, mais on y trouve aussi des inflammations spéciales qui revêtent ordinairement un caractère chronique que l'on désigne sous le nom de *blépharites*.

Faisons tout d'abord remarquer que les maladies inflammatoires empruntent une certaine gravité au voisinage du cerveau : les circulations veineuses intra et extra-crâniennes communiquent, en effet, entre elles au niveau du grand angle de l'œil : d'où la possibilité d'embolie et de thrombose des sinus de la dure-mère, affections toujours mortelles.

En raison de la finesse extrême de la peau des paupières, et sans doute aussi à cause de l'absence de couche sous-cutanée, l'*érysipèle des paupières* s'accompagne très souvent de plaques gangreneuses, lesquelles, d'ailleurs, ne déterminent généralement pas de rétraction cicatricielle ni de déformations ultérieures.

Le *phlegmon des paupières* occupe la couche celluleuse sous-musculaire : aussi, de même que les épanchements sanguins, s'accompagne-t-il d'un gonflement considérable. Il ne faudrait pas confondre le phlegmon de la paupière avec le phlegmon de l'orbite, dont le pronostic est infiniment plus grave. Les deux foyers inflammatoires sont anatomiquement séparés l'un de l'autre par le feuillet palpébral de l'aponévrose de Ténon, qui, du rebord de l'orbite où il se fixe solidement, se rend au nerf optique. Dans le phlegmon des paupières, le globe de l'œil est recouvert, mais il reste toujours mobile, occupe sa situation normale et n'est pas douloureux.

Lorsqu'un abcès de la paupière succède au phlegmon, il faut l'ouvrir, et je pense qu'une très petite incision verticale convient mieux qu'une incision horizontale, tant les bords s'écartent mal et ont de la tendance à se recroqueviller après cette dernière incision.

Les paupières peuvent être le siège d'anthrax, mais surtout de pustule maligne. On traitera cette dernière par les moyens ordinaires : cautérisations, injections interstitielles de teinture d'iode. La pustule maligne est souvent suivie d'une déformation très notable des paupières.

Une affection inflammatoire très commune de cette région est celle qui est connue sous le nom d'*orgeolet*, vulgairement appelée compère-loriot. Elle occupe le bord libre et a pour siège une glande sébacée. Occasionnée presque toujours par la fatigue, cette maladie légère ne nécessite que quelques applications locales de compresses trempées dans l'eau boriquée ou de cataplasmes de fécule.

a. *Blépharite glandulo-ciliaire.* — De toutes les affections des paupières, la plus commune est celle qui atteint le bord libre, et que l'on décrit sous le nom de blépharite glandulo-ciliaire. Elle consiste en une inflammation chronique siégeant dans les follicules pileux qui donnent naissance aux cils, et dans les glandes sébacées annexées à ces follicules. Elle est spéciale aux sujets lymphatiques et scrofuleux, par conséquent à l'enfance. Comme signes, on observe une rougeur du bord libre et une sécrétion plus abondante des glandes, qui accole entre eux les deux bords palpébraux pendant le sommeil. Plus tard, des croûtes siègent à la racine des cils, et, si on les enlève, on voit à leur place de petites ulcérations. Les cils finissent par tomber, la paupière se renverse légèrement en dehors, la fente palpébrale se rétrécit; bref, cette affection, tout en ne compromettant pas sérieusement la vision, est grave par la déformation très disgracieuse qu'elle détermine. Une fois tombés, les cils, dont le bulbe a été détruit, ne repoussent plus, et il reste sur le bord libre des paupières une surface glabre, stigmate indélébile d'une blépharite glandulo-ciliaire antérieure.

Cette affection ne provoque que de légers troubles physiologiques; à moins qu'il n'existe en même temps un certain degré de conjonctivite, elle est plutôt gênante que douloureuse; cependant il faut la traiter avec la plus grande attention.

Après avoir bien lavé la paupière avec une solution boriquée, touchez soigneusement le bord libre, au niveau de la base des

cils, avec un pinceau enduit d'une pommade au précipité rouge au centième; augmentez la dose, si celle-ci ne suffisait pas, et administrez à l'intérieur tous les reconstituants.

b. *Blépharospasme.* — Il me paraît rationnel de rapprocher des affections inflammatoires des paupières le spasme du muscle orbiculaire désigné sous le nom de blépharospasme, dont j'ai si souvent signalé l'existence comme symptôme de diverses affections des membranes de l'œil, et en particulier de la kératite ulcéreuse.

Cette contracture peut être en quelque sorte essentielle: provoquée par une affection légère, une simple conjonctivite, par exemple, elle finit par constituer la maladie principale et détermine des accidents qui lui sont propres. C'est ainsi qu'il existe parfois une douleur très intense dans toute la région de l'orbiculaire; le bord libre des paupières, fortement attiré en dedans vers le globe de l'œil, finit par se renverser et forme un entropion; les cils frottant alors sur la cornée provoquent à leur tour des symptômes graves de conjonctivite et de kératite. C'est un cercle vicieux : une lésion très légère de la conjonctive ou de la cornée provoque un blépharospasme qui, à son tour, produit des lésions graves de ces mêmes membranes.

Lorsque le blépharospasme n'est plus simplement réflexe, comme dans le cas précédent, mais lié à une névrite, la guérison en est très difficile par les moyens purement médicaux : tous peuvent échouer. Si le spasme est tel que vous ne puissiez vaincre la résistance du muscle pour examiner l'œil sans provoquer une douleur d'une extrême violence, endormez le malade afin d'établir le diagnostic, j'entends le diagnostic de la cause, c'est-à-dire reconnaître s'il existe un ulcère de la cornée, une conjonctivite, un corps étranger, ou bien si le spasme est essentiel. Dans ce dernier cas, essayez l'atropine, la cocaïne, la morphine, les courants continus, etc., et, si l'affection ne cède pas, coupez le nerf frontal à sa sortie de l'orbite, ou même réséquez-en une partie. Une jeune fille atteinte de blépharospasme double qui s'aggravait de jour en jour, malgré tout ce que j'employais, ouvrit les yeux comme par enchantement après la section sous-cutanée des deux nerfs frontaux, et la guérison fut durable.

D. Affections organiques des paupières. — Les affections organiques des paupières sont peu nombreuses. Je ne ferai

que signaler l'*épithéliome*, qui est assez commun, mais ne présente rien de spécial à la région, si ce n'est que l'ablation de la tumeur découvre l'œil. Il convient de réparer autant que possible la perte de substance au moment même de l'opération. Empruntez un lambeau soit à la joue, soit au front; il est impossible d'indiquer à cet égard des règles précises. Le cancroïde des paupières m'a paru présenter une marche remarquablement lente, ou du moins mettre beaucoup de temps à envahir les parties voisines. J'ai opéré en 1892, pour la sixième fois depuis quatorze ans, un homme très vigoureux, âgé de trente-neuf ans, atteint d'un cancroïde de l'angle interne de l'œil droit; je dus sacrifier le globe de l'œil atteint lui-même, mais la santé générale est restée excellente.

Le diagnostic du cancroïde des paupières est en général des plus faciles. Sachez cependant qu'il peut être confondu avec un chancre induré, surtout s'il s'agit d'un vieillard dont l'âge exclut de prime abord l'idée de chancre. Un cas de ce genre s'est présenté dans mon service, où un malade m'avait été adressé pour y être opéré d'un épithéliome de la paupière. L'interrogatoire était, en effet, tout à l'avantage de ce diagnostic, et cependant l'aspect de l'ulcération, la rapidité de son développement, la précocité de l'induration ganglionnaire, me firent diagnostiquer un chancre, ce que l'événement ne tarda pas à vérifier, car survint la roséole, et le malade guérit rapidement. Ce malheureux raccommodait les vieilles chaussures, et nul doute pour moi qu'en se grattant le coin de l'œil il se fût inoculé du pus provenant de plaques muqueuses des orteils d'un de ses clients.

Je signalerai encore les tumeurs ou taches érectiles qui affectent une certaine prédilection pour les paupières. Le meilleur traitement consiste à détruire le tissu avec la pointe la plus fine du thermo-cautère : c'est du moins le procédé qui me paraît le meilleur et m'a réussi maintes fois.

Les tumeurs appartenant exclusivement aux paupières sont le *millet* et le *chalazion*.

Le *millet* consiste en une petite tumeur du volume d'une grosse tête d'épingle, ressemblant à un grain de mil, siégeant au niveau du bord libre, et de couleur blanc jaunâtre. Cette tumeur est développée aux dépens d'une glande sébacée : c'est un petit kyste sébacé. Si le sujet désire qu'on l'en débarrasse, évacuez le con-

tenu avec une aiguille à cataracte, ou mieux, retranchez le tout d'un coup de ciseaux courbes.

Le *chalazion* (χαλαζα, grêlon) est une production développée aux dépens des glandes de Meibomius. Il apparaît sous la forme d'une petite tumeur ayant, en général, le volume d'un grêlon, occupant soit la paupière supérieure, soit l'inférieure. Dans le premier cas, il fait relief sous la peau; dans le second, il soulève la muqueuse. Tantôt le chalazion contient du liquide épais et visqueux : c'est un kyste; tantôt il est solide : c'est un adénome. Mais je n'ai jamais pu, pour mon compte, établir ce diagnostic avant l'opération, le globe de l'œil se prêtant peu à la recherche de la fluctuation.

Le traitement est, d'ailleurs, le même dans les deux cas. Il n'est pas rare d'observer la disparition spontanée du chalazion : aussi n'est-il pas nécessaire d'en arriver à l'opération immédiate. Lorsqu'il ne disparaît pas et qu'il est l'occasion d'une gêne quelconque pour le malade, on en peut pratiquer l'extraction par la peau pour la paupière supérieure, par la muqueuse pour l'inférieure. L'usage de la pince fenêtrée de Desmarres, en protégeant le globe de l'œil, même contre un opérateur maladroit, a rendu cette petite opération plus simple encore qu'autrefois. Si le chalazion était kystique et que l'on ne fût pas bien certain d'avoir enlevé la poche entière, on la cautériserait avec un crayon de nitrate d'argent. Un morceau de taffetas d'Angleterre ou de baudruche collodionnée, une mince couche d'ouate et une bande de flanelle constitueront le pansement.

Je me contenterai de mentionner les plaques jaunâtres, qu'il n'est pas rare d'observer sur les paupières, et qui ressembleraient à un tatouage, si elles n'étaient parfois un peu proéminentes. Je mentionnerai également la singulière affection décrite par M. Le Roy de Méricourt sous le nom de *chromhydrose*, affection qui fit beaucoup de bruit il y a quelques années, à propos d'un prétendu fait de simulation. La chromhydrose résulte d'une perversion dans la sécrétion des glandes sébacées des paupières. Elle est caractérisée par des plaques noires ou bleues occupant le plus souvent la paupière inférieure et la joue, répandues parfois sur toute la peau de la face et du front. Ces taches s'enlèvent très facilement, et la peau redevient blanche, jusqu'à ce qu'une nouvelle sécrétion de sébum pigmenté la recouvre de nouveau.

E. **Déformation des paupières.** — Le groupe des affections répondant à ce titre est le plus important. La paupière peut être déformée par une cause originelle, mais plus souvent par suite d'un traumatisme ou d'une inflammation chronique. Parmi ces déformations, les unes sont rares et les autres communes. Les déformations rares sont : l'ablépharie ou absence des paupières, le lagophthalmos, le coloboma, l'épicanthus, l'ankyloblépharon, le symblépharon, la blépharoptose ou ptosis. — Les déformations communes sont : le blépharophimosis, le trichiasis, l'entropion et l'ectropion.

a. *Ablépharie.* — Un enfant peut venir au monde sans paupières, mais il est atteint d'autres vices de conformation qui l'empêchent de vivre. L'ablépharie est le plus souvent acquise, et résulte de brûlures, de gangrène, de pustule maligne. Tantôt l'une, tantôt les deux paupières sont détruites, et le globe de l'œil, constamment exposé aux injures de l'air, est gravement compromis. Il faut le maintenir recouvert de linges humides, mais le véritable traitement est l'autoplastie, c'est-à-dire la réfection des paupières. La conduite à tenir étant, d'ailleurs, la même que dans les cas d'ectropion très prononcé, j'indiquerai plus loin le meilleur procédé à mettre en usage, c'est-à-dire celui de Denonvilliers, dont j'ai pu observer les résultats pendant mon internat chez ce remarquable opérateur.

b. *Lagophthalmos* (λαγός, lièvre ; ὀφθαλμός, œil). — Le lagophthalmos est un raccourcissement des paupières dont les bords libres ont peine à se mettre au contact pour recouvrir l'œil. C'est un degré d'ablépharie.

Si une intervention est nécessaire, vous aurez recours au traitement de l'ectropion. Une variété de lagophthalmos résulte de la paralysie du nerf facial. Le muscle orbiculaire n'agissant plus, la paupière est attirée en haut par l'action du releveur dépourvu d'antagoniste, et l'occlusion de l'œil ne peut plus se produire.

c. *Coloboma* (κολόβωμα, mutilation). — Le coloboma est caractérisé par la fente verticale de la paupière, qu'elle soit congénitale ou acquise. Le coloboma congénital atteint le plus souvent la paupière supérieure. Avivement des deux bords et suture, comme dans le bec-de-lièvre.

d. *Épicanthus* (ἐπί, sur ; κανθὸς, angle de l'œil). — C'est un repli cutané triangulaire recouvrant l'angle interne de l'œil et se continuant directement d'un bord de la paupière à l'autre. Il est congénital ou acquis. Ce repli est parfois assez développé pour gêner notablement la vision, et il convient d'en pratiquer la résection. On peut éprouver une certaine difficulté à empêcher la récidive.

e. *Ankyloblépharon.* — On donne ce nom à la soudure entre eux des bords libres des paupières. On l'obtient parfois à l'aide d'une opération dont je parlerai plus loin, la blépharorrhaphie. Le traitement consiste à désunir les paupières d'un coup de ciseaux.

f. *Symblépharon.* — On dénomme ainsi la soudure partielle ou totale de la face profonde des paupières avec le globe de l'œil. Très rarement congénital, il peut succéder à une plaie ou bien à une ophthalmie purulente, mais il est presque toujours la conséquence d'une brûlure. La soudure peut s'établir entre la conjonctive oculaire ou la cornée, et on conçoit que le pronostic diffère dans les deux cas. S'il n'existe qu'une simple bride conjonctivale, on la divisera facilement d'un coup de ciseaux, mais, si l'adhérence est totale, on éprouvera les plus grandes difficultés pour empêcher les surfaces de s'accoler de nouveau après leur désunion. Deux indications sont à remplir : maintenir les paupières écartées du globe de l'œil pendant un temps suffisant, et recouvrir l'œil avec des débris de conjonctive saine que l'on suture entre eux, si toutefois il existe encore de la conjonctive. Le manuel opératoire doit donc varier avec chaque cas particulier. On pourrait tenter des greffes.

g. *Blépharoptose* ou *ptosis* (βλέφαρον, paupière ; πτῶσις, chute). — Cette déformation consiste dans la chute de la paupière supérieure; celle-ci forme un rideau que le malade est impuissant à relever. Il faut se garder de confondre cet état avec le blépharospasme, qui est dû à la contracture de l'orbiculaire.

La paralysie de la troisième paire, en détruisant l'action du muscle releveur de la paupière, seul antagoniste de l'orbiculaire, est la cause la plus fréquente du ptosis. Une infiltration de la paupière par du liquide, de la graisse, une cause quelconque

susceptible d'en augmenter le poids, produit le même résultat, c'est-à-dire que la charge est au-dessus des forces du muscle releveur, et la paupière reste au-devant de l'œil.

Il faut traiter la paralysie de la troisième paire lorsqu'elle est la cause première de la maladie, et, au besoin, retrancher un morceau de la paupière à l'aide d'une pince dite pince à ptosis.

h. *Blépharophimosis.* — Cette déformation est plus commune que les précédentes, parce qu'elle est presque toujours la conséquence de la blépharite glandulo-ciliaire chronique, très commune elle-même. Le blépharophimosis consiste dans le rétrécissement de la fente palpébrale par suite de la soudure des deux bords libres au niveau de la commissure externe.

Lorsqu'on examine un sujet atteint depuis plusieurs années de blépharite glandulo-ciliaire, si un seul œil a été affecté, on ne voit pas d'abord de différence dans la dimension de l'ouverture palpébrale d'un côté à l'autre, mais cette différence devient manifeste, si le sujet ouvre largement les deux yeux ; la commissure externe s'est comblée peu à peu, et sous l'influence de l'inflammation chronique il s'est produit ce que nous cherchons parfois à obtenir pour la guérison de certaines fistules, une *cicatrice angulaire*.

Une intervention ne devient nécessaire que si le malade la réclame, ou bien s'il existe en même temps des granulations palpébrales. L'opération, très simple d'ailleurs, consiste à fendre la commissure et à suturer la muqueuse avec la peau de chacune des lèvres de la plaie.

i. *Trichiasis* (θρίξ, cheveu). — Le trichiasis consiste dans une implantation vicieuse des cils. Au lieu que leur extrémité libre soit dirigée en avant, comme à l'état normal, elle regarde en arrière et vient frotter sur la cornée, où elle détermine une irritation constante et, en fin de compte, une kératite souvent grave. Dans l'entropion (maladie caractérisée par le renversement en dedans du bord libre de la paupière) les cils viennent également toucher et irriter la cornée, mais il ne faut pas confondre cette affection avec le trichiasis proprement dit, dans lequel les cils seuls, et non la paupière, sont déviés. Lorsque la déviation ne porte que sur quelques cils, on peut les arracher isolément avec une pince, et c'est merveille de voir combien les accidents dis-

paraissent rapidement, mais ils repoussent. Le meilleur traitement consiste alors à les enlever avec leur bulbe. Pour cela, on peut exciser tout le bord palpébral ; il est cependant préférable de le dédoubler avec un bistouri fin, de façon à laisser intacte la partie de ce bord à laquelle aboutissent les glandes de Meibomius.

j. *Entropion* (ἐν, dans ; τρέπω, tourner). — L'entropion est, ainsi que je viens de le dire, une déformation de la paupière constituée par le renversement en dedans de son bord libre. L'entropion produit une irritation constante de la conjonctive et de la cornée : l'œil devient douloureux, larmoyant, et redoute la lumière. Surviennent ensuite des ulcérations, des abcès de la cornée ; cette membrane se vascularise et la vision se trouve fortement compromise, si on n'intervient pas.

Le diagnostic de l'entropion s'impose. Il suffit d'attirer les paupières en dehors pour voir aussitôt leur bord libre se dérouler : mais à peine les a-t-on abandonnées que les bords s'enroulent de nouveau. C'est ainsi, d'ailleurs, que vous établirez le diagnostic entre le trichiasis et l'entropion.

Deux causes de nature toute différente produisent l'entropion et réclament pour cette affection un traitement également différent. Tantôt il résulte d'une contracture spasmodique de l'orbiculaire, principalement de la portion ciliaire de ce muscle. Cette contracture reconnaît pour cause habituelle une conjonctivite, ou bien un ulcère de la cornée. L'entropion est alors la conséquence ultime du blépharospasme, dont j'ai parlé dans un paragraphe précédent : c'est un *entropion spasmodique*. Pour le combattre, vous devrez vous attaquer à la cause qui le produit, conjonctivite ou kératite, dont il n'est qu'un symptôme. J'ai déjà dit que, dans les cas où le blépharospasme est en quelque sorte essentiel, on en peut venir à bout par la section ou l'élongation des nerfs frontaux. Mais ce n'est pas là le véritable entropion ; le renversement en dedans des paupières reconnaît le plus ordinairement pour cause une altération organique des couches qui les constituent, en particulier de la conjonctive et des cartilages tarses, à la suite de la conjonctivite granuleuse.

Ces parties rétractées attirent en dedans le bord libre des paupières et les maintiennent dans cette situation vicieuse d'une façon permanente : c'est l'*entropion organique*. Ainsi produit, l'entropion ne peut disparaître sans une intervention chirurgicale.

On a bien essayé souvent d'attirer et de maintenir en dehors les bords de la paupière avec une couche de collodion, mais le résultat n'est que temporaire.

Voici l'opération que je conseille : circonscrire par deux incisions une portion de paupière ayant la forme d'une tranche d'orange et une hauteur en rapport avec le degré de l'entropion; enlever la peau et la couche musculaire ; suturer ensuite les deux lèvres de la plaie. Le bord libre se trouve, de la sorte, fortement relevé, et vous n'aurez pas de récidive, à moins que la maladie primitive ne soit pas encore guérie.

k. *Ectropion* (ἐκ, hors; τρέπω, tourner). — L'ectropion est le renversement en dehors du bord libre des paupières. C'est l'une des déformations les plus communes et aussi les plus graves de cette région. Il affecte des degrés très divers, depuis une simple déviation jusqu'à la destruction complète des paupières, de telle sorte que les bords ciliaires sont reportés au niveau du sourcil ou vers la fosse canine.

L'ectropion peut résulter d'un défaut de tonicité du muscle orbiculaire, commun chez certains vieillards, par exemple, et il occupe alors généralement la paupière inférieure : c'est l'*ectropion paralytique* qui, suivant moi, serait mieux dénommé *ectropion atonique*, car il n'existe pas, en réalité, de paralysie. On aperçoit un rebord rougeâtre fort disgracieux ; le point lacrymal inférieur est dévié, l'œil est larmoyant et souvent recouvert de muco-pus, mais l'occlusion du globe se fait néanmoins. Il est bien rare qu'il soit nécessaire d'agir activement dans ce cas : une pommade au précipité rouge suffit en général. Cette variété d'ectropion peut cependant reconnaître pour point de départ une affection des voies lacrymales, et ce serait même la cause habituelle pour certains auteurs. Il convient alors, pour faire disparaître la déformation, de traiter les voies lacrymales par les moyens que j'indiquerai plus loin.

La blépharite glandulo-ciliaire s'accompagne souvent à la longue d'un renversement du bord libre en dehors : c'est l'*ectropion inflammatoire*, qui ne demande pas de traitement spécial autre que celui de la blépharite.

Le véritable ectropion est celui qui résulte de la production d'une cicatrice vicieuse, l'*ectropion cicatriciel*. Il succède à des plaies mal réunies, à la gangrène, et surtout aux brûlures. Je n'ai

pas besoin d'insister sur les signes que présente cette affection, ni sur les troubles profonds qu'elle apporte dans l'organe de la vision. Une opération est indispensable pour y porter remède.

Beaucoup d'opérations ont été proposées pour guérir l'ectropion, et le praticien éprouve quelque peine à se retrouver et à choisir au milieu de cette riche énumération. Je me contenterai de faire connaître mon opinion sur ce sujet délicat :

1° Toute opération d'ectropion doit débuter par la suture des deux bords palpébraux, c'est-à-dire par la blépharorrhaphie ;

2° Si l'ectropion est assez peu prononcé pour que la coaptation des deux bords palpébraux se fasse sans tiraillement de la peau, l'opération doit se borner là ;

3° Si la peau est trop tiraillée, il faut pratiquer dans l'épaisseur des paupières une incision horizontale, dite libératrice ;

4° Si l'écartement des deux lèvres de la plaie qui résulte de cette incision est tellement large qu'on ait à craindre une cicatrisation difficile et la reproduction de l'ectropion lorsqu'on libérera les paupières, il faut pratiquer une autoplastie, c'est-à-dire interposer un lambeau cutané entre les deux lèvres de la plaie.

Telles sont, à mon avis, les règles générales qui doivent guider le chirurgien dans le traitement de l'ectropion.

La blépharorrhaphie est une opération très simple : il suffit d'enlever avec une pince à griffes et un bistouri fin une bandelette du bord libre de chaque paupière, en suivant la lèvre postérieure du bord, sans toucher aux cils, et de réunir avec des fils très minces. On laissera à la commissure interne une porte ouverte pour l'écoulement des larmes à partir des points lacrymaux.

Quant à l'autoplastie, le meilleur procédé est à coup sûr celui de Denonvilliers, qui lui a dû de si nombreux et si brillants succès. Voici en quoi il consiste (je suppose qu'il s'agisse de la paupière supérieure). Le bord libre de la paupière étant libéré par une incision horizontale, est disséqué et abaissé jusqu'au-devant de l'œil. Il en résulte une vaste plaie qu'il faut combler. On dessine à l'avance sur la tempe correspondante un lambeau cutané dont la dimension et la forme sont en rapport avec la surface cruentée. On pratique deux incisions verticales dont l'une, l'antérieure, se continue en bas avec la lèvre supérieure de la plaie, et l'autre, la postérieure, avec la lèvre inférieure. Ces deux incisions sont réunies l'une à l'autre en haut par une incision

arrondie. Ce lambeau est ensuite disséqué de haut en bas, et il se continue par sa base avec la lèvre inférieure de la plaie. On lui fait alors subir un mouvement de torsion sur son pédicule, de telle sorte que de vertical qu'il était il devienne horizontal, et on l'insinue entre les deux lèvres de la plaie. On pratique alors la suture, de telle manière que le bord postérieur du lambeau est réuni à la lèvre supérieure de l'incision et le bord antérieur de ce même lambeau à la lèvre inférieure. L'extrémité supérieure du lambeau répond à l'angle interne de l'œil et la base à la commissure externe. Cette base, très saillante en raison de la torsion du lambeau, s'affaisse rapidement, et on est surpris de voir que la plaie de la tempe, d'abord énorme, se rétrécit avec rapidité et ne laisse bientôt plus qu'une ligne cicatricielle.

De même que pour toutes les autoplasties, le lambeau doit être largement taillé : il convient surtout de lui donner une grande hauteur en raison de la perte sensible que la torsion lui fait subir.

Combien de temps faut-il maintenir les bords libres des paupières soudés entre eux par la blépharorrhaphie ? Il est bon que les parties soient devenues souples, mobiles, qu'elles ne paraissent nullement tiraillées, et j'estime qu'une année environ est nécessaire pour obtenir ce résultat.

3° MALADIES CHIRURGICALES DE LA RÉGION SOURCILIÈRE.

Les traumatismes de la région sourcilière méritent d'attirer notre attention, car ils présentent des caractères tout à fait spéciaux, en rapport avec les dispositions anatomiques. D'abord cette région est recouverte de poils dont la présence dans une plaie contuse est susceptible de produire quelque complication. La peau est très adhérente par sa face profonde à la couche musculaire sous-jacente, d'où la difficulté qu'en présente la dissection et le peu d'écartement des bords des plaies. La peau, doublée de sa couche musculaire, repose sur une portion osseuse saillante, presque tranchante, l'arcade orbitaire ; à ce niveau se trouve un nerf sensitif, le frontal, exposé à être fortement contusionné en même temps que la peau ; le squelette lui-même présente une disposition toute spéciale : il renferme une large cavité, le sinus frontal ; enfin le sourcil répond à la première fente branchiale supérieure, ce qui imprime encore à cette région un caractère particulier, de telle sorte que contusions,

plaies, fractures, lésions organiques du sourcil, diffèrent des mêmes affections observées dans les autres parties du corps.

L'arcade orbitaire sous-tend les téguments, si bien qu'une *contusion du sourcil* s'accompagne en même temps d'une contusion de l'os et du périoste, pour peu qu'elle soit intense. Il y a donc lieu de faire quelques réserves sur la durée de la maladie, qui peut se compliquer d'une ostéo-périostite, ainsi qu'on le constate si souvent au niveau de la crête du tibia, par exemple, où les conditions anatomiques sont sensiblement les mêmes.

La contusion peut porter sur le nerf frontal et occasionner plus tard des douleurs assez vives sur le trajet de cette branche nerveuse pour en nécessiter la résection ou l'élongation.

A la suite de contusions violentes sur la région sourcilière, on a vu survenir, très rarement, il est vrai, une cécité complète et subite ; c'est au moins ce que racontent tous les auteurs. Le nerf frontal a été incriminé; d'autres explications ont été fournies pour expliquer ce phénomène, dont il nous suffit de constater la possibilité.

On conçoit qu'une contusion du sourcil puisse déterminer un décollement de la muqueuse du sinus frontal, un épanchement sanguin dans le sinus, et que cet accident soit la source de douleurs de tête que l'on ne sait trop à quelle cause rattacher plus tard.

Les *plaies du sourcil* sont simples ou contuses. Un point bien particulier de leur histoire, c'est qu'elles sont le plus souvent produites de dedans en dehors, c'est-à-dire que l'arcade orbitaire tranchante est l'agent de la section. Vous pouvez comparer ce phénomène à celui qui se produit assez fréquemment au niveau des fractures bimalléolaires par abduction, lorsque la peau se coupe sur le bord tranchant de la malléole interne dont le sommet a été arraché.

Dans ces cas, au sourcil comme à la cheville, la peau est coupée nettement comme par un couteau. On devine la conséquence qu'il en faut tirer, c'est que dans les plaies du sourcil l'os est ordinairement à nu au fond de la plaie, ce qui constitue une certaine complication dont il convient de tenir compte pour établir le pronostic. La peau et la couche musculaire sous-jacente sont tellement fusionnées que les bords de la plaie n'ont pas de tendance à l'écartement, à moins qu'il ne se soit formé un véritable lambeau ayant décollé la couche lâche et lamelleuse située entre le périoste

et le plan musculaire, cette couche qui permet de froncer le sourcil. Dans les plaies sans lambeau du sourcil, la peau est donc comme lézardée.

Le pansement d'une plaie du sourcil doit être fait avec le plus grand soin, en raison des considérations qui précèdent. Commencez par raser la région, enlevez les poils qui pourraient être contenus dans la plaie. Il n'y a généralement pas d'hémorrhagies à redouter et l'hémostase se fait d'elle-même. Lavez la plaie avec une solution phéniquée forte. Si la plaie est contuse, mâchée, comme cela a lieu assez souvent à la suite des chutes sur des gravois, par exemple, ne faites pas de réunion ; si la plaie est nette, un peu longue, surtout si elle est à lambeau, réunissez immédiatement, mais placez toujours un drain à l'un des angles, dans l'hypothèse possible d'une suppuration. Recouvrez d'un pansement antiseptique.

La région sourcilière peut être le siège de *fractures*. En étudiant les fractures du crâne en général, c'est à dessein que je n'en ai pas parlé, parce qu'elles offrent un intérêt régional tout particulier, en raison du dédoublement des os du crâne à ce niveau pour constituer le sinus frontal.

Rappelez-vous que la fracture peut n'intéresser que la lame antérieure du sinus et que vous serez tenté de croire à la pénétration de la fracture dans la cavité crânienne, alors que celle-ci n'est nullement ouverte. Pour donner de ce genre de fracture une idée exacte, je rapporterai le fait suivant :

Je fus appelé auprès d'une jeune fille de vingt ans, qui venait de tomber en tenant à la main un cruchon en grès. Le cruchon était brisé en mille pièces, et la jeune fille présentait, au niveau du sourcil droit, une plaie béante dans laquelle le doigt pénétrait largement ; le frontal était fracturé, un fragment complètement découvert faisait sous la peau une saillie d'environ 2 centimètres. Je cherchai à réduire ce fragment en l'abaissant et trouvai une résistance invincible ; l'exploration attentive de la plaie m'en fournit bientôt l'explication : à la profondeur d'au moins 3 centimètres siégeait un fragment de cruchon gros comme une forte noisette, qui, enclavé dans l'épaisseur du frontal, faisait office de cale. Cette large cavité béante au niveau du sourcil, limitée en avant par la table externe du frontal relevée, fermée en arrière par la lame vitrée, que je pus sentir avec le doigt.

n'était autre, en définitive, que le sinus frontal lui-même, dont la base avait été défoncée, et dont la paroi antérieure, fracturée très loin en haut, au niveau du sommet du sinus, était maintenue relevée et calée par le morceau de grès. Le foyer de la fracture était rempli de sang agité par des battements isochrones à ceux du pouls : aussi avais-je pensé, à première vue, que le cerveau lui-même était mis à nu dans cette large étendue. Le corps étranger fut extrait et la guérison s'opéra rapidement.

Je ne mets pas en doute que la lésion ait été limitée au sinus frontal, ce qui diminuait singulièrement la gravité du pronostic. Cette jeune fille avait d'ailleurs les bosses frontales remarquablement développées.

La région sourcilière peut être le siège de tumeurs variées, au même titre que les autres parties du corps, mais on en observe une toute spéciale, le *kyste dermoïde*. Je rappelle que ce genre de kyste a pour caractère anatomique d'être constitué par une poche dont la paroi interne contient les éléments de la peau : cellules épithéliales, glandes sébacées, poils, glandes sudoripares, ce qui le distingue des kystes sébacés ordinaires résultant de la distension d'une glande sébacée. Un kyste dermoïde est formé par la peau retournée. On suppose, ce qui n'a rien que de très vraisemblable, qu'une portion du feuillet cutané de l'embryon a été pincée entre les deux lèvres de la fente branchiale supérieure au moment de la fermeture de cette fente. Le dermoïde a pour siège à peu près constant la queue du sourcil. En raison de son mode de développement il est congénital, recouvert par toutes les couches dont se compose la région, et adhérent au squelette. Cependant, avec le temps, il peut être légèrement mobilisé sur le frontal.

Il n'apparaît habituellement que plusieurs années après la naissance et arrive lentement au volume d'une noisette. Il peut toutefois acquérir un volume beaucoup plus considérable ; j'en ai observé qui égalaient une mandarine, se prolongeaient dans la région temporale, ou s'abaissaient au-devant de l'œil qu'ils recouvraient en partie.

Le diagnostic découle aisément de cet ensemble de signes. — La difficulté serait plus grande si le dermoïde occupait le grand angle de l'œil. Rappelez-vous, en effet, ce que j'ai dit plus haut à propos des tumeurs du crâne : lorsqu'une tumeur est congénitale, médiane, lorsqu'elle siège au niveau ou au voisinage d'une suture,

songez à une encéphalocèle. Mais, lorsque le kyste répond à l'apophyse orbitaire externe, ce qui est la règle, il ne saurait être confondu avec aucune autre tumeur.

En ne consultant que les troubles apportés par le dermoïde du sourcil dans la santé générale du sujet, on serait tenté de ne faire aucun traitement : aussi certains malades préfèrent-ils garder leur tumeur, qui n'occasionne pas la moindre gêne. Toutefois conseillez toujours l'extirpation (seule opération indiquée), à cause du développement que le kyste peut prendre ultérieurement ; la gravité du traumatisme étant, en général, en rapport avec son étendue, mieux vaut enlever une tumeur lorsqu'elle est petite que d'attendre qu'elle ait atteint un volume qui rend l'opération urgente et plus sérieuse.

L'opération sera pratiquée de la façon suivante : rasez les sourcils, aseptisez le champ opératoire, incisez parallèlement à l'arcade orbitaire au milieu des poils, de manière que la cicatrice soit dissimulée autant que possible. Rappelez-vous (et c'est le point le plus important) que, pour arriver sur la poche, le bistouri doit traverser les trois plans qui constituent la poche musculaire : orbiculaire, frontal, sourcilier. Arrivé sur la poche, énucléez en faisant écarter les deux lèvres de l'incision. Ayez grand soin d'extraire la poche entière, pour éviter la persistance d'un trajet fistuleux. Aseptisez la plaie ; réunion par première intention ; placez un très petit drain dans l'angle externe et recouvrez d'un pansement de Lister ; enlevez les sutures le troisième jour.

4° MALADIES CHIRURGICALES DE LA RÉGION LACRYMALE.

Je désigne sous le nom de *région lacrymale* l'ensemble des voies lacrymales, comprenant : les glandes lacrymales, les points et canalicules lacrymaux, le sac lacrymal et le canal nasal.

Les maladies de la glande lacrymale sont rares. On y peut rencontrer les néoplasies et les dégénérescences propres aux autres glandes acineuses de l'économie : on y a vu des kystes. La tumeur le plus souvent observée est un sarcome mélanique ; on y a trouvé des calculs ou dacryolithes. (Voir le chapitre *Tumeurs de l'orbite*.) Le meilleur procédé opératoire pour enlever la glande lacrymale est le suivant :

Pratiquer au niveau de la queue du sourcil une incision parallèle au rebord de l'orbite, traversant toutes les parties molles, y

compris le périoste ; décoller ce périoste, qui est très résistant, et l'abaisser. On rencontre aussitôt le feuillet orbitaire de l'aponévrose de Ténon, ou périoste de l'orbite, qui est si mince que les granulations glandulaires se voient à travers, et l'on enlève la glande avec la plus grande facilité, en même temps qu'on évite d'ouvrir la loge postérieure de l'orbite. Ce procédé est surtout applicable à l'extirpation de la glande lacrymale saine pratiquée plusieurs fois pour un épiphora rebelle.

Je l'ai faite moi-même, en 1884, à l'hôpital Beaujon, dans les conditions suivantes. Un jeune homme était atteint d'épiphora par suite d'une inflammation chronique des voies lacrymales. Il avait été traité par la dilatation avec les stylets de Bowman, et les conduits fonctionnaient d'une façon en apparence régulière ; l'injection faite par le point lacrymal avec la seringue d'Anel pénétrait dans la fosse nasale, et cependant le jeune homme était loin d'être satisfait. C'est qu'il était bijoutier. Or le débit par les voies lacrymales était insuffisant, et très fréquemment les larmes séjournant au-devant de la cornée troublaient la vision. Je songeai à tarir la source et proposai l'extirpation de la glande, qui fut acceptée avec empressement. L'opération fut facile, quoique pratiquée sans chloroforme par suite de circonstances spéciales, et le jeune homme a pu dès lors reprendre son travail dans les conditions normales.

Les malades atteints d'une affection des voies lacrymales présentent comme signes principaux : du *larmoiement*, une tumeur située dans le grand angle de l'œil, *tumeur lacrymale*, ou une fistule occupant le même siège, *fistule lacrymale*.

A. **Larmoiement, épiphora** (ἐπί, sur ; φέρω, porter). — Le larmoiement se manifeste dans deux conditions absolument différentes : il peut être dû à une exagération de sécrétion des larmes alors que les voies lacrymales sont saines : les émotions morales, les corps étrangers de la conjonctive et de la cornée, les ulcérations et presque toutes les inflammations du globe de l'œil produisent ce résultat ; la sécrétion est plus considérable que le débit par le canal nasal, et le surplus des larmes, après avoir rempli le lac lacrymal, déborde sur la joue.

Le diagnostic de cette variété de larmoiement étant facile à faire d'emblée, occupons-nous de celui qui dépend d'une lésion des voies lacrymales.

Nombre de malades ne vous consulteront que pour le larmoiement et vous tiendront à peu près ce langage : ma vision n'est pas altérée, je ne souffre nullement, mais de temps en temps l'œil se remplit de larmes, surtout s'il est exposé à l'air froid et au vent ; je suis contraint de l'essuyer constamment pour voir clair.

Le larmoiement étant un signe propre à la plupart des affections des voies lacrymales, vous devrez tout d'abord en déterminer la cause, et la plus vraisemblable est une obstruction des voies lacrymales. Pourtant il peut n'exister qu'une simple déviation des points et canalicules lacrymaux, ce que l'examen direct vous prouve tout de suite : ainsi dans l'ectropion, la blépharite glandulo-ciliaire, certains chalazions placés près du bord libre, etc. Les points lacrymaux peuvent cependant présenter une apparence normale et ne pas donner passage aux larmes, mais c'est beaucoup plus rare : ils sont alors oblitérés par un spasme, un corps étranger, ou simplement rétrécis ; d'autres fois, au contraire, ils sont perméables, mais affaissés, dans la paralysie faciale, par exemple.

L'examen direct des points lacrymaux ne vous a rien révélé : ils sont normaux, leur orifice regarde en arrière et plonge dans le lac lacrymal : à quoi donc tient le larmoiement ? Pour le reconnaître il convient de pratiquer une injection avec la seringue d'Anel remplie d'eau tiède. Le malade étant assis, introduisez la seringue par un point lacrymal, l'inférieur de préférence. Rappelez-vous que le canal qui fait suite à cet orifice est d'abord perpendiculaire, et ensuite parallèle au bord libre de la paupière, notion anatomique sans le secours de laquelle vous ne réussirez pas à entrer dans le canalicule lacrymal.

Si le liquide pénètre et descend dans la narine, concluez-en que les voies sont libres. Vous reconnaîtrez qu'elles sont plus ou moins libres suivant que le liquide pénétrera avec plus ou moins de facilité. Si le liquide n'arrive pas dans la narine, mais ressort par le point lacrymal supérieur, c'est que les deux canalicules lacrymaux sont libres et qu'il existe un obstacle dans le sac lacrymal. Enfin, si le liquide ne pénètre pas, et reflue par le point lacrymal injecté, le canalicule est évidemment obstrué. Répétez alors l'injection par le point lacrymal supérieur.

Cette exploration bien conduite vous fournira des renseignements très précieux sur l'état des voies lacrymales et sur la cause probable du larmoiement.

B. **Tumeur et fistule lacrymales.** — Un malade peut être atteint non seulement d'épiphora, mais encore de tumeur lacrymale. Cette vieille expression, consacrée par l'usage, ne traduit pas rigoureusement la réalité, dans le sens où nous comprenons aujourd'hui le mot tumeur, puisque la tumeur lacrymale est constituée par la distension souvent momentanée du sac lacrymal ; conservons-la néanmoins.

Dans l'angle interne de l'œil, au-dessous et en arrière du tendon direct de l'orbiculaire, c'est-à-dire au niveau même du sac lacrymal, existe une tumeur, du volume d'un gros pois en général, qui se vide facilement par les points lacrymaux lorsqu'on presse à sa surface ; l'œil se trouve alors baigné par une certaine quantité de liquide blanchâtre, plus ou moins épais, ressemblant à du muco-pus. Le sac se distend de nouveau et ainsi de suite. Le malade n'en éprouve pas, le plus souvent, d'autre inconvénient. Voici donc l'aspect sous lequel se présente un sujet affecté de tumeur lacrymale, lorsqu'il n'existe aucun caractère inflammatoire : la peau est normale, le grand angle de l'œil est plus ou moins distendu par une tumeur qui se vide sous la moindre pression, ou bien par l'injection avec la seringue d'Anel ; le larmoiement est presque continuel ; la narine du côté correspondant est sèche, et le malade éprouve plutôt un sentiment de gêne que de douleur. Tumeur lacrymale, catarrhe chronique du sac, dacryocystite chronique, sont les termes qui désignent cet état.

Le liquide contenu dans le sac peut y être emprisonné de toutes parts et constitue un véritable kyste désigné sous le nom de *mucocèle* (μύξα, mucus ; κήλη, tumeur).

Le catarrhe chronique du sac, ou tumeur lacrymale proprement dite, peut persister sans modifications notables pendant un grand nombre d'années, mais il survient aussi parfois des complications, et la plus fréquente est l'inflammation aiguë du sac ou *dacryocystite* (δακρύω, pleurer ; κύστις, sac) ; apparaissent alors les symptômes d'un véritable phlegmon : gonflement considérable, chaleur, rougeur, douleurs violentes. Ces phénomènes peuvent rétrograder progressivement, mais la suppuration survient souvent et un abcès s'ouvre dans le grand angle de l'œil. L'abcès s'oblitère spontanément en général : cependant il peut persister, surtout lorsqu'il communique avec l'intérieur du sac, et ainsi s'établit la fistule lacrymale, qui constitue une infirmité permanente, si le traitement n'intervient.

Non seulement l'inflammation s'empare du sac, mais elle s'étend toujours à une certaine distance au pourtour, et, comme le propre de la dacryocystite aiguë est de se reproduire de temps en temps, il en résulte que le squelette lui-même peut être atteint et que l'on observe des caries de l'os unguis en particulier.

Au lieu d'un phlegmon, ce sont des poussées d'érysipèle qui apparaissent de temps en temps sur les sujets atteints de catarrhe chronique du sac lacrymal.

Il est facile, par un examen un peu attentif, de constater les signes qui précèdent, et en conséquence d'établir le diagnostic de la tumeur lacrymale, ainsi que de ses complications : phlegmon, abcès, érysipèle, fistule, carie.

L'énumération seule de ces complications prouve qu'il faut toujours engager le malade à soigner une tumeur lacrymale. Mais, dira-t-il, je n'éprouve aucune douleur, simplement un peu de gêne : c'est vrai tant qu'il ne survient pas de phase aiguë, mais comme cette phase est à peu près certaine et qu'elle peut entraîner des accidents sérieux, conseillez un traitement.

Le traitement varie nécessairement suivant la cause qui produit l'affection. Lorsque le larmoiement est la conséquence d'une déviation des points et canalicules lacrymaux, produite elle-même par un ectropion, une blépharite, etc., commencez par vous occuper de ces dernières maladies.

Contre le rétrécissement du point lacrymal et des canalicules lacrymaux, le meilleur et à peu près unique traitement est celui proposé par Bowman, et qui consiste à les fendre à l'aide du couteau de Weber. Cette opération est très simple, tout à fait insignifiante comme douleur, surtout avec l'emploi de la cocaïne, et manque rarement son but.

Le traitement de la tumeur lacrymale est assez compliqué. Aujourd'hui cependant l'accord paraît être unanime, car nous sommes fixés sur la pathogénie de cette affection. A une certaine époque on a fait jouer un rôle prépondérant à l'action de valvules hypothétiques ; la tumeur lacrymale reconnaissait pour origine une cause toute mécanique, et on y remédiait de même en introduisant dans les voies lacrymales des canules à demeure de modèle varié (Scarpa, Dupuytren). Il est bien certain qu'il existe une obstruction des voies lacrymales ; que le traitement doit tendre à la faire disparaître : mais l'obstruction elle-même est occasionnée et entretenue par une inflammation chronique de la

muqueuse, ainsi que cela se passe, par exemple, dans l'urèthre pour la production des rétrécissements de ce canal.

On peut diriger contre la tumeur lacrymale un traitement palliatif et un traitement curatif.

Le traitement palliatif s'applique surtout à la première période, lorsque les malades sont atteints de larmoiement, avec légère distension du sac, et qu'il suffit d'une faible pression pour vider le contenu, soit par les points lacrymaux, soit par le canal nasal. Une injection, pratiquée par le malade lui-même, avec la seringue d'Anel, suffit à débarrasser le sac et à faire disparaître momentanément les petits inconvénients de la maladie. Beaucoup de sujets passent ainsi une partie de leur existence, mais il est préférable de recourir au traitement curatif.

Rendre au canal lacrymo-nasal son calibre normal et combattre l'inflammation de la muqueuse, telles sont les deux indications à remplir pour atteindre ce but.

La première est satisfaite aujourd'hui par l'emploi de la méthode de Bowman, qui consiste à inciser d'abord le point et les canalicules lacrymaux avec le couteau de Weber, et à dilater peu à peu le canal avec des stylets de plus en plus volumineux. Voici la manière de procéder : introduisez d'abord le stylet parallèlement à la direction du canalicule jusqu'à ce qu'il bute contre la paroi interne du sac, et ramenez-le à la verticale ; pressez alors doucement en lui donnant la direction du canal lacrymo-nasal, c'est-à-dire en le portant en bas, en arrière et en dehors. N'exercez aucune violence, et rappelez-vous que le canal nasal est tapissé par une fibro-muqueuse résistante, mais très peu adhérente aux parois du canal, de telle sorte que le stylet pénètre facilement entre la muqueuse et l'os.

L'inconvénient du traitement est de durer longtemps. De plus, l'introduction des stylets reste parfois difficile et douloureuse : c'est pour cela que l'on a eu recours dans certains cas à la stricturotomie du canal lacrymo-nasal à l'aide des couteaux de Stilling ou de Giraud-Teulon. Cette dernière opération est bonne et tout aussi rationnelle que l'uréthrotomie interne dans certains rétrécissements de l'urèthre. Elle convient surtout chez les enfants.

La seconde indication, c'est-à-dire combattre l'inflammation de la muqueuse, est remplie par les injections astringentes : nitrate d'argent, sulfate de zinc, etc.

Il est une autre méthode de traitement, applicable surtout lorsque le sac est très distendu : c'est la *ponction* et la *cautérisation*. Au lieu de fendre les canalicules lacrymaux, on fend directement le sac par sa paroi antérieure, opération désignée sous le nom de *ponction du sac lacrymal*. La manœuvre est assez délicate et demande une description spéciale.

Je rappellerai d'abord sommairement les rapports du sac lacrymal.

Ils doivent être considérés surtout en avant. Le sac lacrymal est recouvert par la peau, le tissu cellulaire assez dense de la commissure et le tendon direct de l'orbiculaire. Ce tendon croise transversalement le sac de façon à le diviser en deux parties inégales; la supérieure, qui est la plus petite, représente généralement le tiers de la hauteur totale. Il en résulte que dans la tumeur lacrymale la saillie sera située principalement au-dessous du tendon, et que c'est également toujours au-dessous de ce tendon qu'il faudra pratiquer la ponction du sac, soit pour donner issue au pus, soit pour y introduire des instruments. Or, en exerçant une légère traction sur la commissure externe, le tendon fait une saillie toujours appréciable, même lorsque le sac est distendu: il se dessine sous la forme d'une bride transversale.

De plus, la gouttière lacrymale dans laquelle est contenu le sac est limitée par deux crêtes dont une, antérieure, est formée par la branche montante du maxillaire supérieur : or, cette crête, qui se continue avec le bord inférieur de l'orbite, est très saillante et toujours accessible au doigt. Ce sera donc un point de repère précieux, puisque le sac est placé immédiatement en arrière d'elle. Par conséquent, pour ponctionner avec succès le sac lacrymal, le chirurgien se basera sur les trois données suivantes : le relief du tendon de l'orbiculaire, la crête antérieure de la gouttière lacrymale, l'obliquité en bas, en arrière et en dehors du canal. Il fera saillir le tendon par un aide, portera l'indicateur gauche sur le rebord de l'orbite, de façon à sentir la crête osseuse entre l'ongle et la pulpe du doigt, et, tenant de la main droite le bistouri, ponctionnera au-dessous du tendon en suivant la surface unguéale et dans la direction indiquée, le dos du bistouri tourné du côté du nez.

Le sac étant ouvert, il faut en écarter les parois avec des stylets recourbés, ou mieux avec le spéculum de Magne construit dans ce but, afin de protéger les bords de la plaie contre l'effet du caus-

tique, surtout si l'on se sert d'un caustique liquide, comme le beurre d'antimoine. Ce caustique est très puissant et d'une application facile dans le cas particulier; on a eu recours également au nitrate d'argent, au chlorure de zinc, au fer rouge, etc.

La cautérisation du sac a suffi bien des fois à guérir à elle seule la tumeur lacrymale sans aucune dilatation préalable ou consécutive, preuve évidente du rôle prépondérant que joue l'inflammation dans la production de la maladie. Toutefois, avant que la plaie ne se ferme, il me paraît bon d'introduire jusque dans la narine les derniers numéros des stylets de Bowman. Lorsque la guérison sera complète et que toute trace de tumeur lacrymale aura disparu (l'opération ne laisse pas de cicatrice appréciable), il sera utile de faire de temps en temps une injection par les points lacrymaux pour maintenir le sac en bon état et empêcher la récidive.

La dacryocystite aiguë ne demande pas d'autre traitement que celui du phlegmon ordinaire. Si la fistule lacrymale résiste à la dilatation par la méthode de Bowman, on fera l'ouverture et la cautérisation du sac. C'est aussi le seul traitement applicable au mucocèle.

En résumé, combattez l'atrésie des points et canalicules lacrymaux par l'incision à l'aide du couteau de Weber. Traitez le larmoiement lié au catarrhe chronique du sac lacrymal par la méthode de Bowman, c'est-à-dire : incision des canalicules, dilatation graduelle avec les stylets. Ajoutez-y les injections astringentes. Si la dilatation marche mal, recourez à la stricturotomie avec le couteau de Stilling.

Lorsque le grand angle est fortement distendu, donnez la préférence à la méthode de Magne : ponction du sac et cautérisation.

CHAPITRE III

MALADIES DE L'APPAREIL DE L'OLFACTION

L'appareil de l'olfaction comprend le nez et les fosses nasales. Il me paraît rationnel d'y rattacher la portion nasale du pharynx, ainsi que les sinus : maxillaires, frontaux et sphénoïdaux. Nous étudierons successivement les affections chirurgicales de chacune de ces cavités.

A. **Maladies du nez.** — Les traumatismes du nez consistent en contusions, plaies ou fractures.

Les *contusions* du nez ne présentent rien de particulier.

Les *plaies* doivent être traitées avec le plus grand soin, de façon à éviter les déformations ultérieures. La réunion immédiate est de rigueur; il convient même de la tenter dans les plaies contuses, pourvu que les parties molles ne soient pas trop mâchées. Il existe souvent des graviers, des poussières, qu'il faut enlever soigneusement.

Lorsqu'une portion du lobule du nez a été complètement détachée, réappliquez-la et suturez. Cette sorte de greffe peut reprendre vie.

Les *fractures* du nez portent sur les os propres et sur la branche montante du maxillaire supérieur; la cloison peut être intacte, ou fracturée en même temps. Dans ce dernier cas, la déformation est beaucoup plus appréciable, car le nez est affaissé. Le tassement du nez avec une dépression profonde sur la face dorsale en peut être la conséquence.

Il est en général assez facile de reconnaître une fracture des os du nez : le malade a perdu une notable quantité de sang par les narines au moment de l'accident; on constate assez souvent un peu d'emphysème sous-cutané et, si l'on saisit le dos du nez entre le pouce et l'index, on perçoit la crépitation en imprimant à l'organe des mouvements latéraux. Cette exploration détermine une douleur vive. L'emphysème de la racine du nez est certainement un bon signe de fracture; il est utile, cependant, de se rappeler que la rupture du sac lacrymal pourrait donner lieu au même phénomène et s'accompagnerait également de douleur à la pression ainsi que d'hémorrhagie nasale. La crépitation est donc, avec la mobilité anormale, le meilleur élément de diagnostic.

La fracture des os du nez a été souvent méconnue, lorsque les signes étaient peu accusés, et surtout lorsqu'il n'existait ni déplacement ni déformation; d'ailleurs l'erreur est alors peu préjudiciable au malade, car le traitement ne consiste que dans l'application de quelques compresses résolutives sur le nez. S'il existait de la déformation, si l'un des fragments faisait saillie dans la fosse nasale, il serait indiqué de le relever. De même, si la voûte nasale était affaissée par suite d'une fracture de la cloison, il conviendrait de la redresser, et au besoin de la soutenir pendant quelques jours à l'aide d'un tamponnement.

La peau du nez est fréquemment le siège d'érythèmes entretenus par l'intempérance du sujet ou par une disposition générale. Dans ce dernier cas l'affection est souvent liée à l'existence, dans les narines, d'éruptions eczémateuses, qu'il faut faire disparaître pour guérir l'érythème. On sait que cette même éruption est le point de départ habituel des érysipèles spontanés de la face.

On observe aussi sur le nez des bourgeonnements, des saillies qui peuvent atteindre un volume tel, qu'on leur a donné le nom d'*éléphantiasis*. Les ouvrages classiques en représentent des exemples vraiment monstrueux.

Lorsque les tumeurs sont petites, disséminées, les glandes sébacées seules sont en cause, c'est de l'acné qui a reçu l'épithète de *rosacea*, et un très bon moyen de traitement consiste à les toucher avec un mélange de 15 grammes de collodion pour 1 gramme d'acide salicylique : mais, dans le véritable éléphantiasis, tous les éléments qui entrent dans la composition du nez ont subi une véritable hypertrophie, y compris les cartilages.

Cette affection nécessite un traitement chirurgical. On enlèvera les tumeurs à l'aide d'un de nos nombreux moyens de diérèse. Chaque cas fournira, d'ailleurs, des indications particulières qu'il est impossible de spécifier à l'avance.

Le nez est un lieu de prédilection pour les ulcérations de toutes sortes. On y rencontre des ulcérations scrofuleuses (le lupus); des ulcérations syphilitiques : primitives, secondaires et tertiaires; des ulcérations cancroïdales. Le diagnostic est souvent facile à établir entre elles, mais il est parfois si difficile qu'il est bon, avant de se prononcer, d'essayer la touche du traitement spécifique.

Le diagnostic est surtout facile, si l'on assiste au début de la maladie. On ne confondra pas un chancre induré (accident très rare au nez) avec un épithéliome ulcéré, en se basant principalement sur la marche de l'affection, le chancre arrivant en quelques jours à une phase dont le développement demanderait plusieurs mois pour l'épithéliome. Les plaques inégales, irrégulières, du lupus se reconnaîtront aisément. La tumeur constituée par l'épithéliome des glandes sudoripares au niveau de l'aile du nez ne laissera pas de doutes sur sa nature, de même que les cancroïdes dermiques qu'il n'est pas rare d'observer sur le dos et à la racine du nez des vieillards.

Mais lorsqu'un sujet se présente avec une vaste ulcération ayant détruit tout ou presque tout l'organe, le clinicien éprouve

toujours un certain embarras pour se prononcer ; le lupus est, il est vrai, l'apanage de la jeunesse, et le cancroïde celui de la vieillesse ; l'ulcère syphilitique présente une coloration, une forme de ses bords, qui lui sont spéciales et qu'une longue pratique permet le plus souvent de reconnaître, mais, en définitive, le diagnostic ne repose que sur des nuances qu'on n'apprécie pas toujours de la même manière, ou qu'ont pu modifier des traitements antérieurs. Cependant le lupus et l'ulcère syphilitique secondaire ou tertiaire se cicatrisent après avoir achevé leur œuvre de destruction, tandis que le cancroïde ne se cicatrise pas et ronge toute la face de proche en proche.

En présence d'une ulcération du nez, il convient toujours d'administrer le traitement antisyphilitique avant d'intervenir d'une façon chirurgicale.

La syphilis, surtout la syphilis tertiaire sous forme de gommes, peut se développer non dans l'épaisseur de la peau, mais dans les couches plus profondes du nez, sur son squelette, os et cartilages, et en particulier sur sa cloison. Il en résulte qu'à un moment donné le nez s'effondre et s'aplatit.

Il n'est pas rare non plus d'observer la circonstance suivante : un sujet est atteint d'un épithéliome dermique de la racine du nez, et le praticien applique à sa surface une couche de pâte de Vienne, par exemple ; le caustique détruit tout jusqu'aux os inclusivement, et il reste une ouverture par laquelle sortent l'air et les mucosités nasales.

Au résumé, que ce soit à la suite d'un traumatisme, tel que coup de sabre, éclat d'obus, ou bien à la suite d'une ulcération, le nez est quelquefois détruit dans sa totalité. Il peut être seulement affaissé par destruction de sa charpente. La destruction peut n'être que partielle, porter sur une ou sur les deux ailes ou sur la sous-cloison. Tels sont les divers cas en présence desquels se trouvera le praticien, et qui nécessiteront son intervention.

Lorsqu'une perte de substance du nez est cicatrisée, lorsque la nature a épuisé sa force réparatrice et qu'il reste une difformité choquante, il convient de pratiquer une opération autoplastique qui porte le nom de rhinoplastie.

Rhinoplastie. — Cette opération est totale ou partielle, suivant qu'il s'agit de restaurer la totalité ou bien une partie du nez.

Lorsque le nez est simplement déformé à la suite de la destruction

de la cloison, que la cause soit traumatique ou spontanée, faut-il tenter de le redresser, de le déplisser? D'une façon générale, je ne le crois pas. L'aspect du malade est sans doute fort disgracieux, mais une autoplastie quelconque aura pour résultat de substituer un genre de laideur à un autre genre : au lieu d'un nez en retrait,

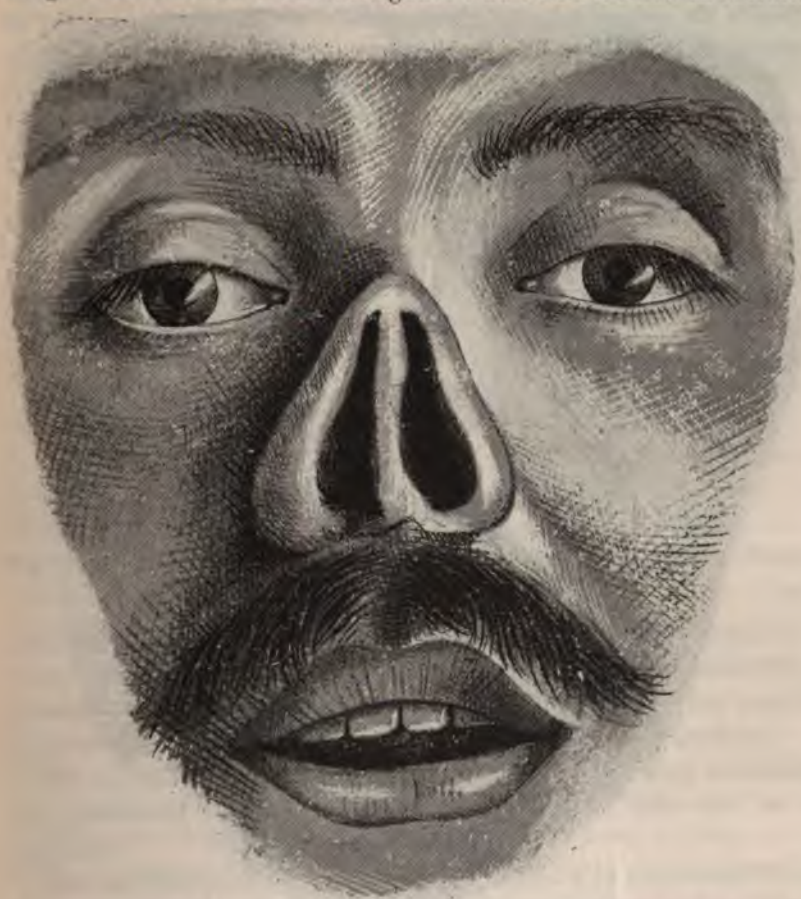

Fig. 16. – Sujet présentant une destruction du nez. (Réparation faite sur la figure 17).

vous obtiendrez, en cas de succès, un nez en saillie constitué par une masse de chair plus ou moins informe, le cosmétique n'y aura pas gagné grand'chose, car ce que nous ne pouvons refaire, c'est la charpente destinée à soutenir les parties molles et à donner au nez sa forme. En conséquence, tant que le nez existe, si laid, si déformé qu'il soit, du moment où il recouvre les fosses nasales et s'oppose à l'écoulement incessant des mucosités nasales, tant

que c'est une difformité et non une infirmité, je pense que le mieux est de s'abstenir de toute opération. Cependant je dois reconnaître que M. Chaput a présenté à la Société de chirurgie, en 1893, une femme dont il avait maintenu le nez redressé à

Fig. 17. — Rhinoplastie, après la réparation par le procédé de Nélaton.

l'aide d'une charpente métallique en platine ou en argent doré et le résultat était très satisfaisant. Se maintiendra-t-il?

Mais, quand l'organe est détruit dans sa totalité, ou même partiellement, il en résulte une véritable infirmité, qui met les malades en dehors des conditions de notre vie sociale. Un soldat, dont le nez avait été emporté à Gravelotte par un éclat d'obus, ne

pouvait, quelque glorieuse que fût sa blessure, trouver de travail dans aucun atelier de Paris. Un jeune homme, auquel la syphilis avait enlevé l'aile gauche du nez, me déclarait n'avoir plus d'autre ressource que le suicide, si je ne réussissais à le rendre présentable. C'est qu'en effet l'aspect de l'intérieur des fosses nasales, de la muqueuse rougeâtre, couverte de mucus, cause un dégoût profond. Une simple fistulette, même située sur le dos du nez, rend la vie insupportable à certains malades.

L'autoplastie du nez présente donc une importance considérable. La prothèse, il est vrai, peut rendre des services, et elle a réalisé

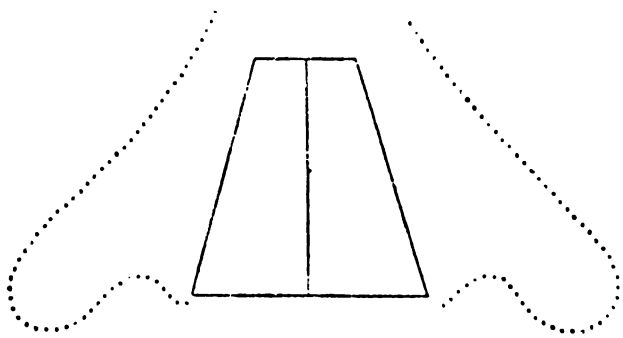

Fig. 18. — Tracé des lambeaux pour pratiquer la rhinoplastie d'après le procédé de Nélaton.

en caoutchouc des nez irréprochables ; mais il ne faut y avoir recours que lorsque toute opération autoplastique est impossible, comme à la suite de certains lupus, par exemple : le plus simple opercule en peau vaut mieux que le plus beau nez artificiel.

On en pourrait, d'ailleurs, combiner l'emploi dans certaines circonstances, lorsque, par exemple, le sujet doit être vu à distance.

Les opérations autoplastiques applicables à la restauration du nez sont : la réfection totale ; — la réfection d'une ou des deux ailes ; — celle de la sous-cloison ; — l'oblitération d'un orifice ou d'une perte de substance siégeant à la surface du nez.

Rhinoplastie totale. — Diverses méthodes sont employées pour reconstituer le nez dans sa totalité ; celle que je conseille est la méthode française ou méthode par glissement ; les lambeaux doivent être pris de chaque côté sur la joue, d'après le procédé de Nélaton.

Les figures 16, 17 et 18, me paraissent de nature à rendre inutile une description détaillée.

De chaque côté de la perte de substance, taillez un lambeau dont le pédicule réponde à la racine du nez; descendez jusqu'à la lèvre supérieure. Tracez la base du lambeau suivant une ligne sinueuse qui permette de reconstituer la narine. Mobilisez les lambeaux et suturez-les sur la ligne médiane. Maintenez un bout de sonde dans chaque narine jusqu'à cicatrisation.

Lorsque la destruction du nez s'étend si loin qu'il n'y a plus moyen de trouver un lambeau sur la joue, on pourra tenter de le prendre sur le front (méthode indienne) ou sur le bras (méthode italienne), et en suivant les procédés qui sont décrits et figurés partout.

Restauration de l'aile du nez. — Que l'aile du nez ait été détruite par la syphilis (c'est la cause la plus habituelle, et on l'observe sur de tout jeunes gens) ou bien emporté par le chirurgien dans l'ablation d'un cancroïde de cette région, le procédé réparateur est le même dans les deux cas. Voici celui que je conseille, et qui m'a donné plusieurs fois des résultats très satisfaisants :

Les figures 19 et 20 en donnent une idée exacte. Je prends le lambeau sur la face latérale du nez et le détache suffisamment par sa face profonde pour qu'il puisse être immobilisé et attiré en bas sur la perte de substance.

Restauration de la sous-cloison. — La difformité qu'entraîne la perte de la sous-cloison est beaucoup moindre que celle qui résulte de la destruction de l'aile du nez : aussi l'autoplastie n'est-elle pas aussi indiquée que dans le cas précédent : cependant on est autorisé à la pratiquer, si le malade la réclame. On prendra comme lambeau la partie médiane de la lèvre supérieure.

Oblitération d'un orifice siégeant sur le dos du nez. — Qu'il existe à la surface du nez un orifice communiquant avec les fosses nasales, ou bien simplement une perte de substance résultant de l'ablation d'une tumeur épithéliale, le procédé opératoire qu'il convient d'employer est sensiblement le même dans les deux cas. Voici celui que j'ai suivi plusieurs fois et que je conseille.

Reportez-vous à la figure 21. J'ai reproduit en pointillé le tracé

du lambeau qu'il convient de tailler. Celui-ci est détaché par sa face profonde, mobilisé, attiré vers la ligne médiane et suturé au bord opposé, et préalablement avivé, de la perforation.

Il se peut qu'un orifice très étroit siège au niveau du lobule du

Fig. 19. — Destruction de l'aile gauche du nez.

Fig. 20. — Procédé pour la restauration de l'aile du nez.

nez et ne nécessite pas l'emploi d'une véritable autoplastie. J'ai été assez heureux pour guérir un jeune confrère affecté de cette disposition qui le rendait le plus malheureux des hommes. Je touchai le trajet avec une pointe de thermo-cautère, et quarante-huit heures après, ayant préalablement gratté les surfaces

avec un bistouri très étroit, je passai un fil d'or, et la réunion fut parfaite.

Il est à peine besoin de faire remarquer que les opérations précédentes exigent pour réussir les soins les plus minutieux, ainsi d'ailleurs que toutes les autoplasties, mais il faut réaliser dans

Fig. 21. — Perte de substance du dos du nez. Les lignes pointillées indiquent les incisions qu'il convient de faire pour obtenir un lambeau.

le cas particulier deux conditions spéciales : le malade ne doit ni se moucher ni éternuer pendant les premières quarante-huit heures pour le moins : aussi convient-il d'entretenir dans la chambre une température absolument uniforme et d'éviter la plus légère cause de refroidissement.

B. **Maladies des fosses nasales.** — Les fosses nasales sont le siège fréquent d'hémorrhagies appelées *épistaxis*. On y rencontre

des corps étrangers ; elles sont souvent atteintes d'une inflammation chronique avec ou sans ozène, et contiennent un certain nombre de tumeurs, en particulier le myxome.

Je commencerai toutefois par dire quelques mots des traumatismes.

Si les traumatismes du nez (contusions, plaies, fractures) sont fréquents, on rencontre, au contraire, moins souvent ces mêmes lésions dans les fosses nasales, vu la profondeur où elles sont situées. Les fractures, cependant, ne sont pas rares, mais elles atteignent les os qui contribuent à leur constitution et ne sauraient être appelées fractures des fosses nasales : nous disons en effet fracture de l'ethmoïde, fracture du sphénoïde, lorsque c'est la voûte qui est atteinte, et nous les rangeons à juste titre parmi les fractures de la base du crâne ; de même une fracture de la paroi inférieure est dite fracture de la voûte palatine ; de même aussi la fracture du maxillaire supérieur et celle des apophyses ptérygoïdes.

On ne peut réellement désigner sous le nom de fractures des fosses nasales que celles du cornet inférieur et de la cloison, parce qu'alors le traumatisme est limité à des organes faisant partie exclusive de la région, et que les symptômes tirent leurs caractères de la région elle-même. Les fractures du vomer et du cornet inférieur isolées, sans fracture des os du crâne et de la face, sont évidemment très rares et ne sauraient guère être produites que par une cause directe, l'introduction d'un corps étranger, tel qu'un bout de bois, de fer, etc.

Les signes généraux qu'elles fournissent sont un écoulement de sang plus ou moins abondant et une douleur vive. Quant aux signes spéciaux, on observera une déviation de la cloison, s'il s'agit du vomer, déviation parfois telle que l'une des fosses nasales peut être complètement obstruée. Lorsque le cornet inférieur est fracturé, il en peut résulter une compression, une oblitération même de l'orifice inférieur du canal nasal, avec toutes les conséquences : épiphora, catarrhe du sac lacrymal, etc.

Si le diagnostic de ces lésions était établi avec précision, d'après ces seules données, et ce n'est évidemment pas facile, il conviendrait de relever le cornet inférieur, de redresser la cloison avec une sonde cannelée, ou bien une sonde de femme.

Les plaies des fosses nasales empruntent comme les fractures leur principal intérêt au voisinage de la cavité crânienne. Un

instrument piquant pénètre d'autant plus facilement dans le crâne qu'il y est conduit directement par le plan incliné du nez, et que la lame criblée de l'éthmoïde n'offre qu'une très minime résistance. Il est bon de songer à la possibilité de ces plaies en médecine légale : on conçoit en effet qu'un instrument piquant, un morceau de fer pointu, ainsi que j'en ai observé un exemple à Beaujon, pénètre dans le crâne et provoque la mort sans que le cadavre porte aucune trace de blessure extérieure. On peut donc exclure l'idée d'un meurtre, ce qui eut lieu d'ailleurs dans le cas auquel je fais allusion. De même une balle de revolver de petit calibre pénétrerait directement dans le cerveau à travers la lame criblée sans laisser de traces extérieures appréciables.

On peut rapprocher des plaies de la voûte des fosses nasales l'arrachement d'une portion de cette voûte dans l'extirpation des polypes. J'ai rapporté avec quelques détails, dans mon *Traité d'anatomie topographique*, un cas de ce genre : pendant plusieurs années, le malade fut atteint d'un écoulement très abondant de liquide céphalo-rhachidien par le nez.

Je rappelle que la muqueuse pituitaire qui tapisse de chaque côté la cloison nasale est épaisse, résistante et, de plus, médiocrement adhérente par sa face profonde. Il en résulte qu'à la suite d'un traumatisme elle peut se décoller d'un seul côté, ou des deux côtés à la fois, et qu'il se produit alors un épanchement sanguin constituant une *hématocèle de la cloison*. Lorsque la tumeur est double, on ne peut la confondre avec aucune autre affection ; lorsqu'elle est unilatérale, ce qui est le cas le plus commun, il serait aisé de la prendre d'abord pour une déviation de la cloison, mais il suffira, pour établir le diagnostic, d'inspecter l'autre narine : au niveau de la saillie dans la narine droite, je suppose, on trouvera une dépression correspondante dans la narine gauche, s'il s'agit d'une déviation.

Je ne crois pas utile d'ouvrir ces hématocèles, à moins d'indications spéciales, telles que gêne de la respiration, douleur.

Le foyer sanguin est susceptible de se transformer en foyer purulent, et l'abcès de la cloison se reconnaît aux mêmes signes physiques que l'hématocèle. On en fera l'ouverture au bistouri.

Épistaxis. — L'épistaxis est le saignement du nez. Rien de plus commun que cet accident, et rien de plus simple aussi dans la très grande majorité des cas, puisque le sang s'arrête de lui-

même : mais parfois le sang ne s'arrête pas et le praticien doit intervenir; l'hémostase présente même de temps en temps de réelles difficultés et le tamponnement devient nécessaire.

L'épistaxis traumatique se prolonge rarement, à moins de survenir sur un sujet hémophile. Ce sont, en général, les épistaxis spontanées qui se transforment en de véritables hémorrhagies. Voici la conduite que l'on tient ordinairement. On commence par l'emploi des moyens de traitement les plus simples : application sur le nez, le front, la nuque, de compresses froides ou glacées; élévation du bras du côté correspondant à l'hémorrhagie, administration à l'intérieur du sulfate de quinine, de quelques gouttes de perchlorure de fer. On songe ensuite à toucher la muqueuse pituitaire avec le perchlorure de fer, qu'il faut avoir soin de ne pas employer pur, mais mélangé avec deux tiers d'eau. On porte directement le mélange soit avec un pinceau, ou à l'aide d'une injection. Enfin, si l'hémorrhagie continue, on bouche la narine avec un tampon de charpie, ce qui constitue le tamponnement antérieur; cette dernière manœuvre peut d'ailleurs être avantageusement remplacée en oblitérant avec les doigts le nez du malade. Le sang ne sort plus par devant, il est vrai, mais il peut s'accumuler en arrière, tomber dans la gorge, ou s'écouler par l'autre narine; le tamponnement antérieur ne sert alors qu'à donner patience au malade ; après un temps variable, suivant le degré de l'écoulement, il faut enfin recourir au tamponnement véritable, c'est-à-dire à l'occlusion de l'orifice postérieur des fosses nasales, seul traitement efficace des épistaxis rebelles. Souvent on recule le plus possible cette petite opération, désagréable à pratiquer et à subir, mais, comme il faudra en définitive y arriver, mieux vaut ne pas attendre que le malade ait perdu une grande quantité de sang.

Pour qu'il atteigne son but et produise le minimum d'accidents possible, le tamponnement doit être pratiqué suivant certaines règles qui n'ont pas été suffisamment établies jusqu'ici.

D'abord le tampon ne doit pas seulement être maintenu appliqué contre l'orifice postérieur de la fosse nasale, à la manière d'un couvercle, il doit pénétrer à frottement dans la cavité comme un bouchon. S'il n'est qu'appliqué sur l'orifice, il pourra sans doute remplir son but, mais à condition d'être fortement serré, sinon le sang sortira sur les côtés. Or qu'arrive-t-il lorsque le tampon est seulement appliqué? D'abord il fait dans le pharynx

une forte saillie qui gêne singulièrement le malade, lui cause parfois un véritable supplice devant durer plusieurs jours, et s'oppose aux mouvements de déglutition, mais il est encore la source fréquente d'un accident plus grave. Veuillez vous reporter à la figure 92 de mon *Traité d'anatomie topographique* (7e éd.), où vous verrez les rapports qu'affecte le pavillon de la trompe d'Eustache avec l'orifice postérieur des fosses nasales : vous constaterez qu'un tampon appliqué sur cet orifice comprime nécessairement la trompe. Le séjour prolongé du tampon y développe une inflammation qui se propage à la caisse, et c'est ainsi que vous comprendrez pourquoi l'otite moyenne aiguë, avec toutes ses conséquences, a été signalée par les auteurs comme une suite assez fréquente du tamponnement des fosses nasales.

Comment éviter cet inconvénient ? c'est en donnant au tampon une forme convenable, en rapport avec l'orifice par lequel il doit pénétrer. Or cet orifice n'est pas circulaire, mais rectangulaire : il mesure chez l'adulte une hauteur moyenne de 2 centimètres à 2 centimètres 1/2, et une largeur moitié moindre. Ne faites donc pas une boulette de charpie arrondie de volume quelconque, ayant quelquefois celui d'une noix : construisez un tampon en quelque sorte sur mesure, tel que je le figure ici en vous représentant la forme de l'orifice dans lequel il doit pénétrer ; donnez-lui une dimension de 3 centimètres en hauteur et 15 millimètres en largeur, afin que, les bords se repliant légèrement, il entre à frottement et bouche hermétiquement la cavité en venant s'appliquer sur l'extrémité postérieure du cornet inférieur qui lui sert de point d'arrêt. De cette façon, vous assurerez l'hémostase, vous n'irriterez pas la trompe d'Eustache ; le tampon, beaucoup moins gênant, sera mieux supporté, et le voile du palais pourra se mouvoir librement pendant la déglutition.

Fig. 22. — Forme et dimensions du tampon pour le tamponnement des fosses nasales d'adulte.

Préparez le tampon avec de la charpie, ou encore avec de la mèche de coton ; il doit être sec ; serrez-le en son milieu avec un fil très solide, de telle sorte que deux longs bouts de fil dépassent de chaque côté. Si le tampon était destiné à être seulement

appliqué contre l'orifice, le fil devrait être double, ainsi qu'on le conseille généralement, afin de pouvoir le maintenir à l'aide d'un nœud fait sur le tampon antérieur, mais, comme le tampon doit pénétrer à frottement, il se maintient de lui-même, et il est préférable de se servir d'un fil simple.

Le temps difficile et pénible de l'opération consiste dans le passage du fil des fosses nasales dans la bouche. Toutes les trousses contiennent dans ce but une sonde spéciale, la sonde de Belloc, dont il faut d'avance vérifier le fonctionnement. Cet instrument très ingénieux peut être remplacé par une sonde en gomme que l'on pousse doucement d'avant en arrière et dont on saisit avec une pince l'extrémité libre derrière le voile du palais, afin de l'attirer à l'extérieur pour y attacher le fil : mais si, ce qui est habituel, l'isthme du gosier est rempli de sang et de mucosités, si le malade est intolérant et fait des efforts incessants de vomissement, on peut éprouver une certaine peine, même à voir la sonde ; masquée par le sang, ou cachée derrière un des piliers, elle est difficile à saisir, de sorte, qu'à mon avis, la sonde de Belloc est l'instrument de choix.

L'extrémité de la sonde de Belloc, qui fait spontanément saillie dans la bouche en contournant le voile du palais, est attirée à l'extérieur, et on y fixe un des bouts du fil ; ce bout est attiré par la narine avec la sonde. L'opération peut dès lors être considérée comme presque achevée ; on laisse un instant reposer le malade, et on peut lui faire gargariser la bouche pour enlever les mucosités sanguinolentes qui remplissent l'isthme du gosier. Attirez ensuite le fil de façon à engager le tampon dans la bouche, puis derrière le voile du palais, et enfin dans l'orifice postérieur des fosses nasales ; tirez sur le fil jusqu'à ce que vous sentiez que le tampon est arc-bouté contre le cornet inférieur.

Un bout du fil est fixé hors de la bouche pour plusieurs raisons : d'abord ce fil permet de retirer le tampon quand on voudra, et empêche qu'il ne soit dégluti ; ensuite il sert à appliquer un second tampon, si, pour une raison quelconque, le premier ne suffisait pas ; il joue le rôle de fil d'attente : aussi, bien que sa présence sur le voile du palais gêne un peu les malades, faut-il absolument maintenir ce fil pendant la durée du traitement.

Pour pratiquer le tamponnement antérieur, faites une queue de cerf-volant avec trois ou quatre bourdonnets assez petits

pour être facilement introduits l'un après l'autre sans faire souffrir le malade, et laissez sortir par la narine le fil qui les relie entre eux. Les trois bouts de fil qui sortent, un par la bouche et deux par la narine, sont ramenés derrière l'oreille correspondante.

Voici comment je conseille d'agir les jours suivants : après quarante-huit heures, retirez le tampon antérieur, nettoyez la narine, lavez au besoin la fosse nasale avec de l'eau phéniquée, et laissez en place le tampon postérieur. Le lendemain, s'il ne s'est pas écoulé de sang, enlevez le tampon postérieur, mais laissez un bout de fil qui doit être assez long pour sortir par la bouche et permettre, en cas de besoin, la facile application d'un autre tampon. Le lendemain, si rien ne vous fait craindre une hémorrhagie, enlevez le fil.

Corps étrangers. — Nous avons assez rarement l'occasion dans la pratique d'observer des *corps étrangers dans les fosses nasales*; ce n'est pas que les enfants ne s'en introduisent plus souvent encore dans cette cavité que dans l'oreille, mais ils sont en général expulsés spontanément dans l'action de se moucher. Je ne saurais comprendre parmi les corps étrangers les amas de mucus nasal concret que l'on a désignés du nom de *rhinolithes* : ils me paraissent devoir être rattachés à la forme de coryza caséeux dont je parlerai plus loin.

Fait important à établir, surtout au point de vue du diagnostic : les corps étrangers des fosses nasales peuvent être et sont même probablement le plus souvent introduits d'arrière en avant pendant les repas lorsqu'on avale de travers ou pendant un vomissement. Un noyau de cerise, par exemple, peut très facilement s'y engager de cette façon et y séjourner sans que le malade en soupçonne la présence. Des corps étrangers de toute espèce peuvent être introduits d'avant en arrière, soit directement par le malade, soit à la suite d'un accident ou d'un coup de feu. Notons en particulier l'introduction de corps susceptibles de se tuméfier et même de germer, comme un haricot, par exemple. Enfin, on observe assez fréquemment dans les pays chauds, d'après MM. les Drs Coquerel et d'Ornellas, la présence dans les fosses nasales d'une mouche, la *lucilia hominivore* : les larves de cette mouche peuvent même pénétrer jusque dans les sinus frontaux et donner lieu à des accidents terribles. C'est sur les sujets en-

dormis en plein air que cet insecte dépose ses œufs à l'entrée des narines, surtout s'il y a du mucus : aussi, bien que l'accident soit fort rare dans notre pays, est-il bon de surveiller à cet égard les enfants et de les protéger pendant leur sommeil, principalement contre la grosse mouche bleue, dite mouche à viande.

Le diagnostic des corps étrangers est parfois tellement facile qu'il s'impose, mais il peut présenter de sérieuses difficultés et dans certains cas devenir impossible. J'avais dans mon service, à l'hôpital Beaujon, une pauvre vieille femme atteinte depuis plusieurs années d'un coryza chronique. Il s'écoulait fréquemment par la narine du pus fétide, et le stylet me conduisait à une certaine profondeur sur une surface dure, sèche et rugueuse. Je diagnostiquai une nécrose du vomer. En raison de l'âge et de la constitution de la malade, je pensai que l'affection était de nature syphilitique, pure calomnie de ma part, car à l'aide d'une pince je retirai un noyau de cerise, cause de tous les accidents.

Certains corps étrangers peuvent provoquer des épistaxis abondantes. Une jeune femme avait reçu un grain de plomb de chasse, qui avait pénétré dans la narine droite par l'angle interne de l'œil. Où était exactement le grain de plomb? on ne pouvait le savoir ; mais il survint une épistaxis d'une abondance extrême, que mon ami le Dr Vœlker ne put parvenir à arrêter par les moyens ordinaires et qui nécessita un tamponnement que je dus même renouveler une deuxième fois.

C'est ordinairement à une suppuration chronique plus ou moins fétide que donne lieu le séjour prolongé des corps étrangers des fosses nasales, et il faut toujours songer à leur existence possible quand on examine pour la première fois un sujet atteint d'ozène. A l'aide du *speculum nasi* éclairé par la lumière réfléchie, et surtout avec le stylet, on essayera de reconnaître la cause réelle de la suppuration. Quelques malades se plaignent en outre d'éprouver dans les narines des douleurs intenses qui irradient du côté des sinus et revêtent une forme névralgique.

Dès que le corps étranger aura été reconnu par la vue ou le toucher, il faudra en pratiquer le plus tôt possible l'extraction avec pinces, crochets, curettes, tenettes, etc. Si son existence était certaine et qu'en raison de son volume on ne pût l'extraire par les voies naturelles, il serait indiqué de détacher le nez, comme je l'indiquerai plus loin à propos de l'ozène.

Coryza chronique. — Le coryza chronique, c'est-à-dire l'inflammation chronique de la membrane pituitaire, comprend un certain nombre d'états pathologiques fort dissemblables : c'est ainsi qu'il peut n'être que la suite d'un coryza aigu. Il peut être lié à un état catarrhal de l'arrière-gorge, et je m'en occuperai ultérieurement sous le nom de catarrhe naso-pharyngien, en étudiant les affections de l'arrière-cavité des fosses nasales. Ces formes sont caractérisées par un enchifrènement habituel et une perversion de la sécrétion des glandes de la pituitaire, qui est tantôt exagérée, et tantôt au contraire diminuée; dans ce dernier cas, c'est le coryza sec. Les malades éprouvent quelques douleurs frontales, ont le plus souvent perdu le sens de l'odorat, mais ils n'exhalent aucune mauvaise odeur.

Cette affection a encore été désignée sous le nom de *rhinite hyperplasique* parce qu'elle s'accompagne ordinairement d'une hypertrophie de la pituitaire, le plus souvent partielle, et de préférence au niveau du cornet inférieur. Le traitement doit être celui que j'indiquerai plus loin à propos du catarrhe naso-pharyngien. Si des bourrelets muqueux persistaient et gênaient le malade, on pourrait les cautériser au galvano-cautère, petite opération sans gravité dont on use et abuse beaucoup de nos jours.

On rencontre d'autres formes de coryza chronique dans lesquelles le signe principal, celui sur lequel les malades et les parents appellent essentiellement l'attention du chirurgien, est une odeur plus ou moins prononcée, parfois infecte et repoussante, et auxquelles on donne le nom d'*ozène*. L'expression ozène, qui signifie *sentir mauvais*, n'est en réalité qu'un symptôme, mais ce symptôme est si caractéristique qu'il mérite de donner son nom à la maladie, au même titre que la rougeole, par exemple.

J'estime donc que toute affection chronique des fosses nasales produisant une mauvaise odeur doit être considérée comme un ozène.

Il en existe plusieurs espèces qu'il s'agit de déterminer.

Tantôt les fosses nasales sont atteintes d'ulcérations analogues à celles qui constituent le lupus du nez, et, comme elles, de nature tuberculeuse; tantôt ces ulcérations sont d'origine syphilitique; d'autres fois les fosses nasales sont remplies par un produit nauséabond, ressemblant à du mastic ou à du fromage mou; enfin

il n'existe pas de lésion anatomique nettement appréciable, variété qui est la plus fréquente.

J'admets donc quatre espèces d'ozène : l'*ozène tuberculeux*, l'*ozène syphilitique*, l'*ozène caséeux* et l'*ozène essentiel* ou *idiopathique*.

J'ai dit plus haut que le séjour prolongé d'un corps étranger dans les fosses nasales pouvait produire une suppuration fétide, mais on ne saurait, à mon sens, considérer comme un ozène véritable cette affection à laquelle il faudra néanmoins songer en établissant le diagnostic.

Je cite également pour mémoire les ulcérations que l'on trouve dans la morve, et qui ne sauraient rentrer dans un livre de chirurgie.

Lorsqu'un malade se présente à notre examen avec un écoulement purulent et fétide des fosses nasales, avant de rechercher à quelle variété d'ozène nous avons affaire, il faut d'abord résoudre cette première question : d'où vient le pus?

Il est évident qu'une tumeur développée dans les fosses nasales, ou dans leur voisinage, peut quelquefois provoquer un écoulement purulent, mais ce phénomène est alors secondaire et il n'est pas, en général, difficile de le rattacher à sa véritable cause. Le diagnostic est un peu plus difficile, si le pus provient des sinus frontaux et maxillaires; mais, outre qu'il existe des signes propres aux affections de ces sinus, il est facile de constater que les fosses nasales elles-mêmes sont libres et saines. De plus, et c'est là un un signe pathognomonique, l'écoulement, au lieu d'être à peu près continu comme dans l'ozène, est intermittent; il ne se produit pas lorsque le malade est couché, et survient en abondance si le malade penche la tête, comme pour écrire, par exemple.

Le pus provient bien des fosses nasales. Il s'agit maintenant de savoir si nous sommes en présence d'un *ozène tuberculeux* ou d'un *ozène syphilitique*, car les deux autres variétés ne s'accompagnent pas d'écoulement purulent. Le diagnostic n'est pas toujours facile à établir : dans les deux cas, en effet, la muqueuse pituitaire est boursouflée, ulcérée, et il existe un écoulement incessant de pus fétide; les os peuvent être altérés, nécrosés, accident qui paraît être cependant plus fréquent dans l'ozène syphilitique que dans l'ozène tuberculeux. Les malades sont fortement enchifrenés, ont la voix nasonnée, respirent très difficilement par le nez.

L'odorat est presque toujours supprimé (1).

La rhinoscopie antérieure avec le spéculum nasi et la rhinoscopie postérieure pourront sans doute fournir des renseignements intéressants sur le siège et la forme des ulcérations ou des séquestres, mais j'avoue n'avoir jamais tiré grand parti de ce genre d'exploration, qui, à mon sens, n'a qu'une médiocre valeur clinique. La rhinoscopie postérieure, qui consiste à introduire au-dessus du voile du palais un miroir à la surface duquel se reflète l'image de l'orifice postérieur des fosses nasales, présente le plus souvent des difficultés matérielles insurmontables, principalement chez les sujets dont le voile du palais est très rapproché de la paroi postérieure du pharynx, et il existe à cet égard de grandes variétés. On peut sans doute, chez quelques malades, habituer les organes au contact des instruments, surtout si l'on a soin de badigeonner les parties avec une solution de cocaïne, mais il faut néanmoins un temps assez long. La rhinoscopie postérieure demande en outre une expérience consommée qu'acquièrent seulement ceux qui se livrent journellement à ce genre d'investigation, et encore, c'était l'opinion du regretté Isambert, ne fournit-elle que peu de renseignements utiles au clinicien. Quant à la rhinoscopie antérieure pratiquée avec le spéculum nasi, soit à la lumière directe, soit à la lumière réfléchie à l'aide d'un miroir, je n'y attache aussi qu'une minime importance. J'ai à peu près constamment observé ce qui suit : ou bien le spéculum reste dans la narine et on ne voit rien de plus qu'en regardant directement, la tête étant renversée et le lobule relevé; ou bien on l'introduit plus profondément et, aussitôt que l'on écarte un peu les valves, les malades, non seulement les enfants, mais aussi les adultes, éprouvent une vive douleur, se soustraient à l'examen et refusent de s'y soumettre à nouveau. D'autres confrères sont peut-être plus heureux, mais voilà ce que j'ai vu à peu près constamment. Je ne repousse pas ce mode d'examen, je

(1) L'odorat peut être conservé, bien que le malade exhale une odeur nauséabonde. C'est ce que j'ai observé, en 1885, dans mon service de l'Hôtel-Dieu, sur une élève sage-femme que m'avait adressée le professeur Pajot. Cette malade avait un écoulement incessant de pus fétide, et l'exploration directe conduisait sur un séquestre. Elle sentait parfaitement les odeurs, et en particulier celle qu'elle exhalait elle-même. J'en conclus que la lésion n'occupait que la portion inférieure des fosses nasales, dite portion respiratoire, tandis que la partie supérieure, celle où se distribue le nerf olfactif, devait être saine, ce que l'événement justifia d'ailleurs. La malade fut, en effet, complètement guérie par l'extraction d'un séquestre comprenant tout le cornet inférieur.

le pratique même d'habitude, mais j'engage à n'y attacher que le degré d'importance qu'il mérite, et cela pour toutes les affections des fosses nasales.

Bien autrement utile est l'exploration méthodique des fosses nasales avec un stylet ou une sonde mousse, dans le genre de la sonde de femme, par exemple. En se représentant bien à l'esprit les détails anatomiques, on parcourt successivement le méat inférieur, le méat moyen, le méat supérieur et la cloison dans toute sa hauteur. A l'aide du doigt recourbé en crochet derrière le voile du palais, on se rend un compte exact de la disposition de l'orifice postérieur.

Lorsque le sujet est jeune, lorsqu'il n'accuse pas d'affection syphilitique antérieure, lorsque surtout on n'en trouve aucune trace récente ou ancienne, force est bien de diagnostiquer un ozène tuberculeux, mais l'origine de la maladie est plus souvent syphilitique. Elle survient, en général, dans la période tertiaire de la syphilis, quoiqu'on l'observe aussi pendant la période secondaire : la muqueuse est alors recouverte de plaques muqueuses qui exhalent une odeur insupportable. Le diagnostic ne présente dans ce cas aucune difficulté.

Le traitement est local et général ; le traitement local consiste surtout en injections, et j'indiquerai plus loin, à propos de l'ozène essentiel, la manière de les pratiquer. Il faut extraire les séquestres aussitôt qu'ils sont mobiles. Le traitement général consiste dans les reconstituants pour l'ozène tuberculeux et dans le traitement spécifique pour l'ozène syphilitique. Ce dernier doit être fait aussitôt que possible, et largement, soit avec le sirop de Gibert, soit avec l'iodure de potassium à dose croissante de 1 à 6 grammes par jour. Peut-être, en arrivant à temps, pourrez-vous sauver le squelette nasal.

Ozène caséeux. — Sous une influence difficile à déterminer, il se produit parfois dans les fosses nasales une sécrétion de matière épaisse, grisâtre, blanchâtre, de la consistance du fromage mou ou de la matière sébacée ; elle s'y accumule peu à peu et est souvent expulsée, sous forme de masse isolée, dans l'action de se moucher ou de renifler. Elle s'y accumule de nouveau et est rejetée de même. Quand on examine le produit à sa sortie du nez, on est porté à croire à l'expulsion d'un corps étranger, tant il a des con-

tours bien limités, mais il se désagrège facilement et on le trouve composé en grande partie de substance épithéliale.

A mesure que le dépôt se produit dans la fosse nasale, l'air passe de plus en plus difficilement, puis ne passe plus et un ichor fétide s'écoule par la narine. Dès que le bouchon est expulsé, les accidents disparaissent complètement pour se reproduire peu après. J'ai vu des malades chez lesquels ces phénomènes s'étaient ainsi succédé pendant des années.

Il arrive cependant que le bouchon trop adhérent ou trop gros ne sort pas; son volume augmente peu à peu et les désordres les plus graves en peuvent être la conséquence : sur une jeune femme que j'opérai à Beaujon, la cavité du nez et celle des fosses nasales étaient littéralement remplies par le produit caséeux qui débordait des narines ; la cloison, les cornets étaient détruits et le nez considérablement élargi.

Je ne pense pas qu'après avoir indiqué ces caractères de l'ozène caséeux il soit nécessaire d'insister sur le diagnostic, car il est bien rare qu'en venant consulter, le malade n'apporte pas le corps du délit, ou du moins ne donne pas des renseignements suffisamment précis. Lorsque la masse a rempli les narines, on pourrait la confondre avec de volumineux myxomes dont la coloration rosée habituelle serait altérée et devenue grisâtre, mais la consistance de la masse caséeuse dans laquelle pénètre aisément le stylet et l'expulsion de fragments détachés ne tarderont pas à faire reconnaître la nature de la maladie.

Au début de l'affection, il faut favoriser par des injections fréquentes la sortie du produit caséeux, et ce traitement s'opposera en même temps à la reproduction de la maladie. On devra également modifier la surface de la pituitaire, mais j'insisterai sur ces points dans le paragraphe suivant.

Si la matière caséeuse ne peut être chassée par l'injection, il en faut pratiquer l'extraction à l'aide de curettes. Lorsque la matière remplit toute la cavité, le curage se fait difficilement d'une manière complète à travers les narines, et il est bon, d'ailleurs, après le curage, de cautériser vigoureusement les parois. Voici l'opération que je pratiquai sur la jeune femme à laquelle je viens de faire allusion : le nez fut détaché complètement en portant le bistouri sur le sillon muqueux naso-labial et renversé sur le front de façon à mettre complètement à découvert les fosses nasales; la matière caséeuse fut enlevée rapidement avec une curette, les

parois osseuses nettoyées et touchées avec le fer rouge sur toute leur surface. Le nez rabattu ensuite reprit aussitôt sa place, et aucun pansement ne fut nécessaire. Quelques jours après, la malade sortait de l'hôpital complètement débarrassée, et je sais que la guérison s'est maintenue. Cette opération, imaginée par le Dr Rouge (de Lausanne), est d'une exécution facile; elle donne un large accès dans les fosses nasales, surtout quand celles-ci sont déjà distendues par un produit quelconque, et n'offre pas de gravité. De plus, elle ne laisse à sa suite aucune cicatrice.

Ozène essentiel ou idiopathique. — L'expression d'ozène essentiel n'est évidemment que relative, car cette maladie est occasionnée, ou du moins accompagnée par une altération de la muqueuse pituitaire, mais la lésion est en réalité très peu prononcée, surtout si on la compare à celles des affections précédentes. D'après une opinion toute moderne, née en Allemagne et que Calmettes soutint en France, l'ozène essentiel serait le résultat d'un vice de conformation des fosses nasales. Par suite d'une atrophie du cornet inférieur, les fosses nasales seraient trop larges; la colonne d'air qui les traverse pendant l'expiration, rencontrant moins d'obstacles à sa sortie, serait impuissante à chasser les mucosités, et ces dernières, en s'accumulant, deviendraient fétides au contact de l'air. Il faut, à mon avis, faire très bon marché des théories en général; toutefois j'avoue que celle-ci me surprend et ne me satisfait que médiocrement. J'ai la conviction d'avoir exploré bon nombre de fosses nasales de sujets atteints d'ozène sans rencontrer cette dilatation; et comment, d'ailleurs, expliquer avec cette théorie l'apparition de la maladie à l'âge de douze, quinze ans et plus, alors que la conformation est congénitale?

Quoi qu'il en soit, voici l'état dans lequel se présentent les sujets atteints d'ozène essentiel. Ils se plaignent de trois choses : besoin trop fréquent de se moucher, formation dans les narines de croûtes plus ou moins épaisses difficiles à expulser, et dégagement d'une mauvaise odeur. Il n'existe pas d'écoulement purulent. A part cela, la santé est, en général, excellente et rien dans l'aspect extérieur ne révèle cette infirmité, car les malades ne présentent ordinairement aucun des attributs de la scrofule ni de la syphilis. L'odeur est d'autant plus forte que les croûtes de mucus desséché sont restées plus longtemps dans le nez; elle diminue au point de disparaître presque complètement quand les croûtes ont été

expulsées. L'odeur augmente parfois d'une façon appréciable à l'époque des règles; enfin elle présente des degrés très variables d'un sujet à l'autre et aussi chez le même sujet, ce qui ne me paraît pas être favorable à la théorie mécanique des auteurs allemands: car, enfin, tel sujet exhale une odeur infecte, tel autre sent à peine mauvais : est-ce donc que le premier a les narines plus larges que le second? mais tous les deux mouchent des croûtes qui présentent les mêmes caractères extérieurs et séjournent un temps égal dans les narines au contact de l'air, et chacun sait que certains sujets salissent beaucoup de mouchoirs, mouchent des croûtes de mucus et cependant ne sentent pas mauvais. Il ne me paraît pas douteux qu'il existe chez ces malades une altération primitive, soit dans la muqueuse, soit dans le produit de sécrétion des fosses nasales, et c'est à juste raison que Trousseau comparait les punais à ceux qui sentent mauvais des pieds.

Cet état persiste pendant de longues années sans subir de modifications notables, et paraît cependant diminuer avec le temps, car il est très rare de rencontrer cette forme d'ozène chez les personnes âgées, à moins qu'elle n'entraîne une mort plus rapide, ce que j'ignore.

Le traitement de cette affection est incertain, et la guérison entourée des plus grandes difficultés : aussi ne faut-il jamais la promettre aux malades, que cet état plonge dans une grande tristesse, surtout quand il s'agit de jeunes filles.

Et d'abord, faut-il pratiquer un traitement chirurgical sur les personnes atteintes d'ozène essentiel? Beaucoup de médecins, reconnaissant à cette maladie une origine constitutionnelle, repoussent le traitement local comme inutile et se contentent des modificateurs généraux. Ce raisonnement me paraît aussi juste que celui qui consisterait à ne pas traiter localement un abcès froid, sous prétexte qu'il est d'origine diathésique. Certainement tout n'est pas local dans cette maladie, mais il y a une manifestation locale très pénible, sinon douloureuse, qu'un traitement approprié peut atténuer et même guérir, si on l'emploie concurremment avec le traitement général. Lorsque l'ozène apparaît de bonne heure, vers huit ou dix ans, je suppose, chez une petite fille, c'est une erreur de croire qu'il diminuera ou disparaîtra à l'époque de la puberté : il faut donc conseiller de commencer le traitement le plus tôt possible.

Le traitement de l'ozène est palliatif et curatif : le premier consiste à faire disparaître les croûtes nasales à l'aide d'injections ; le second a pour but de produire une modification de la muqueuse pituitaire et de ses produits de sécrétion.

Les injections, appelées encore douches nasales liquides, par opposition aux douches d'air dont je me suis occupé en étudiant les maladies de l'oreille, jouent un rôle très important dans la plupart des affections des fosses nasales et méritent d'être décrites avec soin, d'autant plus que bon nombre de praticiens ne savent pas exactement en quoi elles consistent.

Pour qu'une injection nasale produise un effet convenable, il faut que le liquide pénètre par une fosse nasale et ressorte par l'autre, après avoir lavé la face dorsale du voile du palais et la portion nasale du pharynx. Il est donc nécessaire, pour obtenir ce résultat, que le voile du palais soit redressé et tendu, sans quoi le liquide, descendant dans le pharynx et dans le larynx, déterminerait un accès de suffocation. Pour tendre le voile du palais, il faut respirer par la bouche, ou, ce qui vaut mieux, faire passer le courant du liquide après que le malade a fait une grande inspiration, de façon à pouvoir cesser de respirer un instant. Pendant tout le temps que la respiration est suspendue, le liquide pénètre en totalité d'une fosse nasale dans l'autre. Les malades, même les enfants, arrivent très facilement à pratiquer eux-mêmes cette injection. Je conseille ordinairement dans ce but l'irrigateur, mais il est très commode aussi d'employer un système en caoutchouc fonctionnant comme le clyso-pompe, ou bien le siphon de Weber. On peut, de cette manière, introduire facilement et rapidement une quantité considérable de liquide et faire un nettoyage complet ; la seule condition est que les deux fosses nasales soient complètement perméables. Tout autre système d'injection est à peu près de nulle valeur.

On emploiera successivement ou alternativement comme liquide injecté : de l'eau phéniquée, boriquée, de l'eau de goudron, de l'eau salée, chloralée, du chlorate de potasse, etc., des eaux minérales sulfureuses, l'eau de la Bourboule, etc. Ces injections rendent un énorme service aux malades ; elles détergent les fosses nasales et masquent la mauvaise odeur, si elles ne la détruisent pas. Cependant, malgré ce courant de liquide balayant plusieurs fois par jour les produits de sécrétion, les croûtes ne s'en forment pas moins et sont expulsées quand elles ont acquis un certain volume.

Par conséquent les injections, même très bien faites, ne guérissent pas les malades, à moins peut-être qu'elles ne soient employées tout à fait au début de l'affection. On est donc autorisé à tenter quelque chose de plus, afin de modifier la muqueuse : c'est ce que j'appelle le traitement curatif.

Je me sers en général de la teinture d'iode, au moins au début du traitement, et je l'applique de la façon suivante : le sujet étant endormi (cette opération est très douloureuse et serait absolument impraticable sans le secours du chloroforme), un pinceau de charpie ou de blaireau bien imbibé de teinture d'iode est introduit dans les fosses nasales ; je touche successivement le méat inférieur, le méat moyen, le méat supérieur de l'un et de l'autre côté. J'ai soin, pendant la durée du traitement, de suspendre l'usage des injections afin de mieux apprécier le résultat produit. Un lavage complet des fosses nasales est seulement pratiqué un instant avant la cautérisation, pour que l'action de la teinture d'iode sur la muqueuse soit plus immédiate. Cette manœuvre est répétée à quatre ou cinq jours de distance huit à dix fois de suite. On peut remplacer la teinture d'iode par la liqueur de Van Swieten, une solution concentrée de nitrate d'argent, de chlorure de zinc, etc.

Est-on certain de guérir ainsi l'ozène essentiel ? non sans doute, cependant j'affirme avoir obtenu des guérisons, et presque toujours de l'amélioration.

Quant à l'ozène tuberculeux et syphilitique, si les injections ne suffisaient pas à amener la guérison et qu'une extraction des séquestres et une cautérisation au fer rouge fussent jugées nécessaires, il faudrait recourir à l'opération du Dr Rouge, c'est-à-dire détacher préalablement le nez de bas en haut, afin d'agir directement sur les fosses nasales, ce que j'ai pratiqué à l'Hôtel-Dieu (1885) avec un plein succès, sur une élève sage-femme dont j'ai déjà parlé plus haut.

Se basant sur la théorie qu'ils ont proposée pour expliquer la production de l'ozène essentiel, les auteurs allemands conseillent l'introduction dans la fosse nasale d'un cylindre de coton qui a pour but d'en rétrécir le calibre : la sécrétion, disent-ils, est modifiée et ne porte plus aucune odeur. Je ne suis pas à même d'apprécier l'efficacité de ce traitement que je n'ai pas employé, mais on conviendra qu'il est loin de constituer une guérison et que des injections bien faites arriveront probablement au même but.

Tumeurs des fosses nasales. — On rencontre dans les fosses nasales un certain nombre de tumeurs (je ne parle que de celles qui s'y développent primitivement) fort différentes les unes des autres. Parmi ces tumeurs, l'une d'elles est remarquable par sa fréquence et par la prédilection qu'elle affecte pour cette région : je veux parler du myxome désigné sous le nom de polype des fosses nasales ; c'est par là que je commencerai cette étude.

Polypes ou myxomes des fosses nasales. — Les polypes des fosses nasales se présentent sous la forme de tumeurs arrondies dont la couleur blanc rosé caractéristique se détache nettement sur le fond rouge de la pituitaire. Ils sont pédiculés, s'implantent en général dans le méat moyen vers la voûte de la cavité. Presque constamment ils se portent vers l'ouverture antérieure des fosses nasales, cependant, exceptionnellement, les polypes peuvent faire saillie à l'orifice postérieur et déprimer le voile du palais.

Mobile sur son pédicule, la tumeur est agitée de mouvements de propulsion en avant, si l'on fait expirer le malade en fermant l'autre narine.

Le nombre des polypes ainsi que leur volume sont extrêmement variables : tantôt il n'existe qu'un seul polype ramifié comme une grappe ou bien mamelonné comme une tomate, ce cas est le plus heureux, car on peut guérir le malade d'un coup ; le plus souvent il en existe plusieurs ; c'est quelquefois un véritable semis de polypes implantés un peu sur tous les points de la muqueuse, circonstance très défavorable, car un grand nombre de prises sont nécessaires pour débarrasser les malades et la récidive est la règle. Dans certains cas, les polypes sont tassés, comme empilés dans les fosses nasales, et le nez élargi se trouve considérablement déformé.

Les polypes, étant très hygrométriques, se tuméfient par les temps humides et gênent alors beaucoup plus les malades. Ils n'occasionnent d'ailleurs aucune douleur, mais seulement de la gêne, qui atteint son maximum lorsque les deux narines sont affectées à la fois et complètement oblitérées. Les malades ne peuvent plus respirer que la bouche ouverte ; la gorge est constamment sèche, la voix nasonnée, etc. Lorsqu'il passe encore un peu d'air, on perçoit un bruit de drapeau dû à la locomotion du polype. Parfois on observe un écoulement séro-purulent.

Le diagnostic des polypes des fosses nasales est ordinairement

très facile à l'aide des signes qui précèdent. Quand le myxome est resté longtemps dans les narines, la partie exposée à l'air subit une modification de texture qui en altère l'aspect : la muqueuse qui le recouvre, au lieu d'être limitée en ce point par une couche d'épithélium cylindrique à cils vibratiles, ainsi que cela a lieu sur le reste de la surface, est tapissée par une couche d'épithélium pavimenteux stratifié. Il en résulte que le polype, de rosé qu'il doit être, devient gris brunâtre, de consistance plus ferme, et on pourrait le confondre avec une tumeur d'une autre nature, un polype glandulaire, par exemple, erreur qui ne peut être évitée que par l'examen histologique. L'erreur n'est pas grave, d'ailleurs, puisqu'un même traitement est applicable à ces deux cas dont le pronostic toutefois est différent.

Une erreur plus préjudiciable aux malades consiste à prendre pour un polype l'extrémité antérieure du cornet inférieur ou la saillie formée par la déviation de la cloison : mais la muqueuse pituitaire est rougeâtre ; elle forme une saillie qui n'est nullement mobile et il suffit en général d'être prévenu pour éviter l'erreur.

La *déviation de la cloison* en a imposé plus d'une fois pour un polype. Elle se présente sous l'aspect d'une tumeur souvent rouge, parfois rosée, qui obstrue la fosse nasale et s'oppose plus ou moins au passage de l'air. Le diagnostic en est facile : dans la narine opposée à celle où existe la saillie se trouve une dépression siégeant au point correspondant. De plus, si on explore la cloison avec un stylet, on voit que la tumeur fait corps avec elle, et qu'on ne peut ni la soulever ni la mobiliser. C'est ce dernier signe qui sert à différencier les polypes d'une tumeur quelconque développée dans l'épaisseur de la cloison : fibrome, ostéome, chondrome.

Afin de ne pas revenir sur la déviation de la cloison, je dirai que cette petite difformité gêne très peu les malades et que, jusqu'à présent, je n'ai pas jugé utile de pratiquer d'opération pour y remédier.

Le seul traitement à opposer aux polypes des fosses nasales est l'extirpation, et le meilleur procédé est l'extraction avec des pinces. Ces pinces sont légèrement recourbées à leur extrémité et les mors aplatis latéralement pour mieux pénétrer dans les fosses nasales. Certains malades sont doués d'une sensibilité tellement vive que l'introduction de la pince cause par elle-même une réelle douleur : d'autres, au contraire, n'éprouvent qu'un

chatouillement désagréable. Chez les premiers, badigeonnez préalablement les surfaces avec une solution de cocaïne.

La principale difficulté consiste à éviter la prise de la muqueuse et des cornets avec la pince et à ne pas saisir indistinctement tout ce qui se rencontre sous l'instrument : c'est dans ce but que l'on a conseillé d'éclairer les fosses nasales avec le miroir frontal et de se conduire comme j'ai conseillé de le faire pour l'extraction des corps étrangers du conduit auditif, c'est-à-dire de n'enlever que ce que l'on voit. Ce procédé est rationnel sans doute et met sûrement à l'abri des erreurs, mais il n'est applicable qu'au début de l'opération, lorsque la fosse nasale n'est pas remplie de sang et qu'il n'y a qu'un seul polype à extraire. Lorsqu'il y a de nombreux polypes, lorsqu'ils sont petits et siégent à la partie postérieure des fosses nasales remplies de sang, ce procédé ne donne plus qu'une fausse sécurité ; il est même irréalisable parce qu'on ne voit plus rien d'une façon distincte. Il est alors préférable d'agir comme on le fait dans la lithotritie pour rechercher les fragments de la pierre avec le seul secours du toucher. Voici comment je conseille de manœuvrer dans tous les cas.

Le sujet est assis sur une chaise basse, la tête légèrement renversée en arrière. La pince est introduite fermée jusqu'au niveau du polype. Les deux branches sont alors écartées l'une de l'autre et s'appliquent contre les parois des fosses nasales, lesquelles de la sorte ne peuvent être saisies. Bouchant l'autre narine, on ordonne au malade de faire une forte expiration, qui a pour but de porter le polype d'arrière en avant et de le pousser entre les mors de la pince ouverte. Les anneaux sont alors rapprochés et maintenus par le cran d'arrêt. Soutenant la pince de la main gauche, on lui imprime de la droite des mouvements de torsion sur place sans aucune traction, et le polype se détache au niveau de son pédicule. Cette même manœuvre est répétée autant de fois qu'il est nécessaire. On détermine de la sorte le minimum de douleur, et il est à peu près impossible de saisir la muqueuse ou les cornets.

Il est assez commun, lorsque les polypes sont nombreux, de ne pouvoir débarrasser le malade dans une seule séance, et l'on est parfois surpris de trouver encore des polypes très volumineux que l'on n'avait pas rencontrés. Ces derniers étaient probablement tassés et refoulés au niveau de leur attache à la voûte des fosses nasales.

Le traitement consécutif est nul.

La récidive est fréquente, et c'est vainement, jusqu'à présent du moins, que j'ai cherché à m'y opposer en faisant renifler des poudres d'alun, de tannin, etc., en faisant pratiquer des douches nasales avec des solutions liquides.

Au lieu d'être constitués par du tissu myxomateux, les polypes des fosses nasales peuvent se développer aux dépens des glandes qui sont si abondantes dans l'épaisseur de la pituitaire. Ce sont des polyadénomes, et souvent de véritables épithéliomes glandulaires, analogues à ceux que l'on trouve parfois dans la cavité utérine. Ces tumeurs de couleur brunâtre peuvent atteindre un volume considérable, repousser et détruire les cornets, franchir la limite des fosses nasales soit qu'elles fassent saillie à l'extérieur, ou dans le pharynx, ou vers l'angle interne de l'œil, qui se trouve fortement repoussé en dedans. Ces productions me paraissent devoir être en clinique rapprochées des polypes muqueux, parce que, comme eux, elles sont pédiculées et peuvent être enlevées facilement sans occasionner trop de dégâts. La couleur les fera surtout reconnaître; cependant il sera parfois utile, pour établir le diagnostic, de porter un fragment sous le champ du microscope. Toutefois les myxomes s'observent souvent des deux côtés à la fois, tandis qu'il m'a semblé que les polyadénomes étaient ordinairement unilatéraux. L'obstruction de la fosse nasale, la déformation du nez, les épistaxis et les douleurs irradiant dans la tête, sont des signes qui leur sont propres.

Le pronostic de cette variété de polypes est beaucoup plus sérieux que celui des myxomes, en raison de leur tendance marquée à la récidive, et aussi du volume considérable qu'ils peuvent atteindre rapidement, les myxomes restant souvent stationnaires pendant de longues années.

Si les polyadénomes sont peu développés, il convient de les extirper par les voies naturelles, à l'aide de pinces, comme les myxomes, mais, lorsqu'ils sont volumineux et débordent la région, une opération préliminaire est indispensable pour les enlever en totalité et pénétrer jusqu'à leur insertion. Celle qui convient le mieux, en général, est une incision verticale partant de l'angle interne de l'œil, descendant dans le sillon naso-jugal et gagnant la commissure en traversant le pli génio-labial. La cicatrice qui en résulte est peu apparente, même chez les femmes.

Le lambeau comprenant l'aile du nez est détaché, et la fosse nasale largement ouverte. Si un prolongement avait traversé l'ethmoïde et pénétré dans l'orbite, il serait nécessaire de réséquer, avec la pince de Liston, une portion de la branche montante du maxillaire supérieur. La réunion immédiate sera pratiquée avec le plus grand soin pour obtenir le minimum de déformation.

Tumeurs diverses des fosses nasales. — On rencontre dans les fosses nasales, indépendamment des myxomes et des polyadénomes, qui sont de beaucoup les plus communs, des sarcomes, des fibromes et des ostéomes.

Les *sarcomes* évoluent comme les polyadénomes et donnent lieu aux mêmes signes physiques, de telle sorte que le diagnostic anatomique de la tumeur ne peut être fait qu'à l'aide du microscope.

Cependant, si la tumeur présente une marche rapide, si elle n'est pas pédiculée, on est autorisé à soupçonner l'existence du sarcome.

Le traitement est, d'ailleurs, le même : pratiquer l'extirpation de la tumeur le plus tôt possible, soit par les voies naturelles, si elle n'est pas trop volumineuse, soit en se créant une voie artificielle, ainsi que je l'ai dit précédemment.

Les *fibromes* des fosses nasales méritent une mention spéciale, car ils constituent une variété de tumeur propre à la région, et même à une certaine partie de la région. On les a, en effet, observés au voisinage de l'orifice postérieur, dans le point où la muqueuse pituitaire est doublée par une couche fibreuse très épaisse aux dépens de laquelle se développe la tumeur, ainsi que l'a fait remarquer M. Panas. Ces fibromes donnant lieu à un ensemble de signes qui se rapprochent de ceux que déterminent les polypes naso-pharyngiens, j'y reviendrai à propos de ces derniers.

Les *ostéomes* des fosses nasales prennent généralement naissance dans les sinus de la face : aussi les décrirai-je avec les affections de ces cavités.

C. **Maladies de l'arrière-cavité des fosses nasales.** — L'arrière-cavité des fosses nasales est encore désignée sous le nom de portion nasale du pharynx, de pharynx nasal.

C'est un espace quadrilatère, limité en arrière par l'apophyse basilaire, en avant par l'orifice postérieur des fosses nasales et le bord tranchant du vomer, de chaque côté par l'aile interne des apophyses ptérygoïdes, en bas par le voile du palais. Cet espace mesure environ 3 centimètres en hauteur et en largeur. Quant à sa profondeur, elle est très variable : chez certains sujets la face dorsale du palais touche presque la paroi postérieure du pharynx, de telle sorte qu'il est très difficile d'explorer la région avec le doigt recourbé en crochet derrière le voile. Je rappelle que la paroi postérieure de cette cavité est exclusivement formée par l'apophyse basilaire, l'arc antérieur de l'atlas correspondant exactement au prolongement de la voûte osseuse du palais. L'apophyse est très obliquement dirigée en bas et en arrière, circonstance qu'il ne faut pas oublier, quand il s'agit d'enlever une tumeur développée à sa surface avec l'écraseur linéaire ou une anse métallique quelconque. L'angle que forme l'apophyse basilaire avec l'arc antérieur de l'atlas est comblé par un trousseau fibreux d'une grande épaisseur, et d'où naissent dans la majorité des cas les polypes naso-pharyngiens (Voir *Anat. topogr.*, fig 94, 7e éd.).

Un autre détail anatomique d'une haute importance est relatif aux glandes de cette région. On trouve, en effet, une couche épaisse de plusieurs millimètres de follicules lymphatiques simples ou composés, comme ceux des amygdales. Il existe, en outre, une couche épaisse de glandes en grappes visibles à l'œil nu. Leur existence rend compte de phénomènes pathologiques absolument spéciaux à cette région et que je signalerai plus loin.

En raison de la profondeur à laquelle siège la portion nasale du pharynx, les blessures de cette région sont rares. Je ne parle pas des fractures de l'apophyse basilaire, qui font partie des fractures de la base du crâne. Des instruments piquants peuvent y pénétrer par la bouche et par les fosses nasales, mais ce sont principalement des plaies par armes à feu qu'on y observe à la suite de tentatives de suicide. Le diagnostic en est fort difficile, et la blessure ne peut être le plus souvent que soupçonnée.

Le traitement est à peu près nul et ne saurait être dirigé que contre les complications inflammatoires qui peuvent se développer à la suite.

La portion nasale du pharynx est le siège fréquent d'une in-

flammation chronique qui porte le nom de *catarrhe naso-pharyngien*; on y rencontre des *ulcérations* de nature diverse ; des *adénomes*; une tumeur spéciale connue sous le nom de *polype naso-pharyngien* et le *fibro-myxome*.

Catarrhe naso-pharyngien. — Les sujets atteints de cette affection présentent un nasonnement habituel; ils respirent avec difficulté par les fosses nasales et dorment ordinairement la bouche ouverte, d'où résulte une certaine sécheresse de la gorge. La trompe d'Eustache participe souvent à l'inflammation : aussi les malades ont-ils l'ouïe moins fine et souvent même sont atteints d'un certain degré de surdité. J'ai déjà dit plus haut que le catarrhe sec de la caisse du tympan était la conséquence ultime de cette affection.

La guérison s'obtient très difficilement parce que le catarrhe est souvent lié à un état constitutionnel : scrofule, herpétisme, etc. Aussi l'usage des eaux sulfureuses et arsénicales est-il indiqué. Comme traitement local, on aura recours aux douches liquides nasales, sur lesquelles j'ai insisté en étudiant l'ozène, aux pulvérisations d'eaux minérales.

Ulcérations. — Les ulcérations de la portion nasale du pharynx ne sont pas rares, et elles reconnaissent, en général, pour cause la syphilis à l'état de plaques muqueuses ou de gommes ulcérées; elles peuvent cependant être liées à la scrofule. Si la lésion occupe le voisinage de la trompe d'Eustache, le diagnostic ne peut guère être affirmé qu'à l'aide du rhinoscope, dont l'emploi, je l'ai déjà dit, présente des difficultés parfois insurmontables : aussi ne peut-on le plus souvent que les soupçonner. La syphilis peut, à la longue, déterminer une atrésie de l'isthme du gosier, que M. Alphonse Guérin a comparée à celle qu'une cause analogue détermine sur le rectum. On peut même observer la soudure du voile du palais avec la paroi pharyngienne, de telle sorte que toute communication entre les cavités buccale et nasale est interceptée.

Ces ulcérations se traduisent par une sécrétion puriforme, de la douleur, de la difficulté dans la déglutition, souvent par une odeur infecte. L'ouïe peut être plus ou moins altérée.

Le traitement consistera dans l'application de topiques locaux, à l'aide d'une baleine recourbée en crochet et portée derrière le

voile ; on emploiera le nitrate d'argent, la teinture d'iode, etc.: les douches nasales pratiquées avec des liquides antiseptiques: acides phénique, thymique, solution de chloral, seront d'un puissant secours. Le traitement général, reconstituant en cas de scrofule, ou spécifique dans le cas de syphilis, sera mis concurremment en usage.

Adénome. — La présence de tumeurs adénoïdes dans l'arrière-cavité des fosses nasales est assez commune. Ces tumeurs siègent ordinairement sur les parties latérales au pourtour des trompes d'Eustache. On peut toutefois en rencontrer dans d'autres points, par exemple à la face supérieure du voile du palais, ainsi que j'en ai publié un cas dans la *Gazette des hôpitaux* (19 mars 1885). Il s'agissait d'une femme âgée de quarante ans, mais c'est principalement chez les enfants qu'on les observe. Les follicules clos de la région représentent une sorte d'amygdale diffuse, et ils subissent une hypertrophie comme l'amygdale elle-même.

Les signes auxquels donne lieu cette variété de tumeur adénoïde sont à peu près les mêmes que ceux du catarrhe naso-pharyngien : nasonnement, difficulté à respirer par le nez ; les malades dorment la bouche ouverte, ronflent fortement et crachent parfois un peu de sang au réveil. L'ouïe est plus ou moins altérée et généralement d'une façon intermittente ; l'odorat diminue.

Cet ensemble de signes se rapproche beaucoup de celui auquel donne lieu l'hypertrophie des amygdales : aussi confond-on souvent ces deux affections, qui ont d'ailleurs des liens de parenté très étroits ; mais un examen attentif démontre que les amygdales ne sont pas tuméfiées, ou du moins ne le sont pas suffisamment pour expliquer les accidents. L'un des meilleurs moyens d'établir le diagnostic est d'examiner avec le rhinoscope, si l'on peut, mais surtout d'explorer la région avec le doigt recourbé en crochet derrière le voile du palais.

Au résumé, lorsqu'on voit un enfant, de préférence une jeune fille, présenter les signes de l'hypertrophie des amygdales sans altération appréciable de ces glandes, il est à peu près certain qu'il existe une tumeur adénoïde du pharynx nasal. Ces enfants ont ordinairement une constitution lymphatique, et souvent on trouve en même temps des ganglions cervicaux engorgés.

Le traitement de cette affection présente quelques difficultés, car il n'est pas toujours aisé de manœuvrer dans cette région. Il

faut d'ailleurs savoir que ces tumeurs sont susceptibles de diminuer spontanément avec l'âge : aussi ne doit-on pas se hâter d'intervenir. Mais les symptômes sont parfois si accusés, surtout du côté de la trompe d'Eustache, qu'il est plus sage de ne pas attendre l'effet du temps.

Une circonstance favorable au traitement est que ces tumeurs sont facilement énucléables : ainsi, dans le cas de ma malade, après avoir fendu le voile du palais (ce qui fut fait sans provoquer aucune douleur, grâce aux applications préalables de cocaïne), je pus détacher la tumeur avec le doigt et l'extraire en moins de temps qu'il n'en faut pour le dire : mais c'est exceptionnellement qu'il est nécessaire de fendre le voile du palais ; il faut agir par-dessus. Voici la marche que je conseille de suivre pour les adénoïdes des jeunes sujets : commencez le traitement par des douches nasales liquides, si toutefois les deux fosses nasales sont perméables et si l'âge des malades en permet l'usage. Employez le chlorate de potasse, les eaux sulfureuses, etc. ; avec une baleine recourbée au bout de laquelle est fixée une petite éponge, touchez la partie malade avec une solution de nitrate d'argent (1 gramme pour 10 grammes d'eau). Si ce traitement échoue, il faudra enlever la tumeur. Essayez de la détacher avec l'ongle et, si c'est impossible, servez-vous de l'instrument tranchant. Un grand nombre d'instruments ont été imaginés pour pratiquer cette opération, chaque spécialiste ayant le sien. On se sert de pinces coupantes recourbées, ou mieux du couteau de Schmidt, qui opère une sorte de raclage. Si l'enfant est trop indocile, il sera endormi et placé la tête renversée en arrière, mais on aura autant que possible recours à l'anesthésie locale par la cocaïne.

Polypes naso-pharyngiens. — On voit quelquefois naître de l'apophyse basilaire, probablement aux dépens du trousseau fibreux que j'ai signalé plus haut, une tumeur de nature fibreuse, contenant cependant dans son épaisseur des éléments fusiformes, à laquelle on donne le nom de polype naso pharyngien, bien qu'elle ne soit pas nettement pédiculée. Cette tumeur est très remarquable en ce qu'elle ne se développe que dans l'adolescence, de quinze à vingt-cinq ans, et qu'elle est spéciale au sexe masculin; on n'en a pas jusqu'ici signalé d'authentiques chez la femme. Cette considération d'âge et de sexe doit donc être prise en très sérieuse considération pour l'établissement du diagnostic.

Autre détail important : le polype fibreux naso-pharyngien ne s'observe plus après trente ans, parce que, d'après les observations judicieuses de Gosselin et de Legouest, il aurait une tendance à disparaître spontanément à partir d'une certaine époque de la vie. Si ce fait était confirmé d'une manière absolue, il serait d'une importance capitale dans le traitement de cette affection, car, au lieu de chercher à faire des opérations radicales toujours très périlleuses pour la vie du malade, il suffirait d'attendre que les accidents fussent menaçants pour opérer, et ensuite d'avoir recours aux méthodes les plus douces qui permettent d'atteindre sans encombre la période de régression; les opérations partielles seraient suffisantes.

Une tumeur siégeant au-dessus du voile du palais et dont le doigt sent nettement l'implantation sur la paroi pharyngienne postérieure, tumeur de couleur le plus souvent violacée, ferme au toucher, un peu rénitente, immobile sur son point d'attache, déprimant le voile du palais, tel est l'aspect sous lequel se présente le polype naso-pharyngien. La tumeur peut acquérir un volume considérable et envoyer des prolongements dans diverses directions : en bas vers le larynx; en avant dans les deux fosses nasales, qui se trouvent considérablement élargies; en dehors vers la fosse zygomatique en passant par le trou sphéno-palatin; en haut vers la cavité crânienne, qui peut être ouverte par la destruction successive de l'apophyse basilaire.

Il est facile de deviner tous les troubles qu'apporte, dans la santé du jeune garçon, une tumeur ayant atteint un pareil développement : la respiration ne peut se faire que par la bouche, et encore est-elle très pénible en cas de prolongement laryngien; la déglutition, la phonation sont altérées; la face est considérablement déformée. Il n'existe pas de troubles cérébraux, même dans le cas de communication avec la cavité crânienne.

La tumeur est peu vasculaire par elle-même, mais la muqueuse du pharynx qui la recouvre renferme un grand nombre de vaisseaux. Or la muqueuse, exposée incessamment au contact de l'air, puisque le malade respire la bouche ouverte, finit par s'ulcérer, et il survient des hémorrhagies qui constituent l'un des plus graves accidents des polypes naso-pharyngiens. Ces hémorrhagies se répètent fréquemment et plongent le malade dans une anémie profonde, à ce point qu'il ne tarde pas à succomber.

Le diagnostic des polypes fibreux naso-pharyngiens est généralement facile. On pourrait toutefois les confondre avec une autre tumeur de cette région, décrite seulement depuis 1869 sous le nom de *fibro-myxome*, et dont je m'occuperai plus loin.

S'il est aisé de reconnaître un polype naso-pharyngien, il l'est beaucoup moins de le traiter. Ce point de médecine opératoire a vivement préoccupé, et à juste titre, les chirurgiens de notre temps.

Et d'abord, faut-il opérer un polype naso-pharyngien? On conçoit que la question puisse être posée, après ce que je viens de dire de l'opinion de Gosselin et de Legouest. D'une façon générale, on peut répondre par l'affirmative. Cependant, si le sujet avait dépassé une vingtaine d'années, si la tumeur était peu volumineuse, ne provoquait pas d'hémorrhagies, on pourrait se contenter d'une expectation armée.

Le chirurgien mis en demeure d'opérer un polype naso-pharyngien doit choisir entre plusieurs méthodes. On peut diviser ces dernières en méthodes non sanglantes et méthodes sanglantes. Les premières consistent dans la destruction de la tumeur avec des caustiques, le chlorure de zinc, par exemple, et dans l'emploi de l'électrolyse. Les secondes comprennent l'ablation de la tumeur avec l'instrument tranchant ou un autre mode de diérèse tel que l'écraseur linéaire, le galvano ou le thermo-cautères; l'écoulement sanguin est sans doute moins abondant avec ces instruments spéciaux, mais il s'en produit toujours une certaine quantité.

Trois voies ont été suivies pour arriver jusqu'au polype : la voie buccale avec ou sans division de la voûte palatine ; la voie nasale avec réclinaison du nez, et la voie génienne avec résection du maxillaire supérieur.

Quelle est la meilleure méthode, la méthode de choix? La réponse à cette question est impossible à faire, parce que chaque méthode convient, selon moi, à des cas particuliers.

Il me paraît utile d'admettre sous ce rapport les trois cas cliniques suivants : 1° la tumeur forme saillie dans le pharynx et ne déborde pas cette cavité; 2° la tumeur envoie des prolongements dans les fosses nasales; 3° la tumeur envoie des prolongements dans la fosse zygomatique.

Dans le premier cas, lorsque le polype est limité au pharynx, la voie buccale est celle qui se trouve tout indiquée. Il sera le plus

souvent nécessaire de fendre le voile du palais dans son milieu, et même d'intéresser la voûte suivant la pratique de Nélaton, ce qui permet d'arriver directement sur le point d'implantation du polype. M. E. Bœckel a eu l'idée de couper le voile en travers au lieu de le couper en long, mais je doute qu'on ait ainsi autant de facilités pour atteindre le but principal, c'est-à-dire la découverte du polype.

L'incision de Nélaton donne un jour très large, et le chirurgien peut alors employer directement divers moyens de destruction. C'est dans ces cas que convient surtout la méthode électrolytique qui donna de bons résultats à Nélaton, mais a l'inconvénient d'agir très lentement. Il faut se servir d'une pile composée de 6 à 12 éléments, enfoncer dans le sein de la tumeur une aiguille correspondant au pôle négatif (Nélaton enfonçait les deux aiguilles), laisser en place l'aiguille pendant cinq à dix minutes et renouveler cette manœuvre tous les quatre ou cinq jours.

A. Richard préférait enfoncer dans la tumeur des flèches de pâte de Canquoin.

Enfin on pourrait se servir de l'anse galvanique, du thermocautère. L'anse galvanique, de même que la chaîne de l'écraseur, seraient des moyens très indiqués dans ce cas, mais comme il n'est pas possible de faire manœuvrer ces instruments de bas en haut, mais seulement de haut en bas, il résulte de la direction très oblique en bas et en arrière de l'apophyse basilaire qu'une bonne partie du polype n'est pas enlevée. Rampola avait eu jadis l'idée ingénieuse, pour vaincre cette difficulté, de faire agir la chaîne de l'écraseur de bas en haut, en faisant pénétrer celle-ci par l'angle interne de l'œil jusque dans le pharynx : mais je pus m'assurer en 1861, avec Rampola lui-même, que l'exécution de cette manœuvre est à peu près impossible. En dernier ressort, on aurait recours au bistouri, aux ciseaux, aux rugines tranchantes. Il y aura avantage à opérer, la tête du sujet étant fortement renversée en arrière, d'après le procédé de Rose. On peut ainsi détacher rapidement le pédicule avec la pince de Ruault.

L'ouverture palatine est maintenue jusqu'à guérison si on a eu recours à l'électrolyse, et on l'oblitère ensuite par une opération complémentaire. Rappelons que la destruction absolument complète du pédicule n'est peut-être pas indispensable.

Dans le second cas clinique, la tumeur a envoyé des prolongements dans les fosses nasales : or il arrive que ces dernières sont distendues, que la cloison et les cornets sont refoulés et détruits.

ce qui permet un libre accès sur le polype. La voie nasale, combinée ou non avec une boutonnière palatine, est alors indiquée. Remarquez, d'ailleurs, qu'eu égard aux dispositions anatomiques cette voie est la meilleure, puisque l'apophyse basilaire se trouve exactement dans l'axe des fosses nasales. Cette méthode, conseillée par Chassaignac et par M. Ollier, consiste à détacher le nez à sa base et à le rabattre sur la bouche. Les fragments du polype sont arrachés, et, à l'aide d'une curette tranchante, on pénètre sur le pédicule que l'on détache. Une pince de Museux, préalablement implantée par la bouche dans la tumeur, sert à attirer celle-ci au dehors quand elle est détachée, et l'empêche de tomber sur l'orifice supérieur du larynx.

Enfin, lorsque le polype a atteint un volume considérable, lorsqu'il envoie des prolongements dans toutes les directions, et en particulier dans la fosse zygomatique, les méthodes précédentes ne sont pas suffisantes : une mutilation préalable est nécessaire pour arriver jusque sur la tumeur; pour en faire l'extirpation complète, il faut suivre la voie génienne et pratiquer la résection du maxillaire supérieur.

C'est un sacrifice à coup sûr pénible que d'enlever un maxillaire sain sur un jeune garçon; aussi a-t-on songé à détacher seulement le maxillaire en conservant les principaux moyens de nutrition, à le récliner, à l'écarter, à pratiquer, en un mot, une *résection temporaire*. Huguier eut, le premier, cette pensée ingénieuse. Je ne saurais me prononcer sur la valeur clinique de cette opération; ce que je puis dire, c'est qu'elle est, sur le cadavre, d'une exécution très difficile, et qu'elle ne donne peut-être pas un jour suffisant pour mener à bien l'opération dont elle n'est que le prélude. Le sacrifice du maxillaire supérieur est douloureux sans doute, mais, en somme, je pense qu'il ne faut pas s'arrêter à cette considération, car c'est la vie du jeune homme qui est immédiatement en péril. Une condition de succès dans ce genre d'opérations est d'aller vite : or la résection temporaire est plus pénible, plus longue que la résection définitive : aussi je préfère cette dernière jusqu'à nouvel ordre, d'autant plus qu'il n'est pas démontré que le maxillaire supérieur ainsi détaché puisse toujours reprendre vie lorsqu'il a été remis en place.

Fibro-myxome du pharynx nasal. — On désigne sous ce nom une tumeur composée, ainsi que l'indique son nom, de tissu fibreux

et de tissu myxomateux. Depuis le cas présenté en 1869 par Legouest, les exemples se sont multipliés, et j'en ai moi-même publié (*Gaz. des hôp.*, 5 janvier 1886) une observation bien typique. La figure 23 représente exactement la tumeur, et le schéma (fig. 24) donne une idée fidèle de la situation qu'elle occupait. Ces dessins ont été faits par M. le Dr Loisnel (de Lisieux), alors élève dans mon service.

Fig. 23. — Fibro-myxome du pharynx nasal. Grandeur naturelle.

A, lobe nasal.
B, lobe pharyngien.
C, pédicule par lequel était fixée la tumeur.

Le fibro-myxome du pharynx nasal est bien en réalité un polype naso-pharyngien dans le sens grammatical du mot, puisqu'il est pédiculé et siège partie dans les fosses nasales, partie dans le pharynx, mais il diffère essentiellement du polype purement fibreux. On peut dire que, sauf le siège commun aux deux genres de tumeurs, tous les autres caractères sont différents. Le pronostic, en particulier, est loin d'être identique, le fibrome étant infiniment plus grave que le fibro-myxome. Voici les principaux signes cliniques qui permettent de les différencier :

Le fibrome est spécial au sexe masculin et aux adolescents ; — le fibro-myxome s'observe chez les femmes et à tous les âges de la vie. Le fibrome est très ferme au toucher, — le fibro-myxome est presque mou. Le fibrome attaque les os, pénètre dans les cavités de la face et les détruit, — le fibro-myxome n'attaque jamais les os, même après plusieurs années d'existence. Le fibrome s'implante toujours sur l'apophyse basilaire ; — le fibro-myxome s'insère de préférence au pourtour de l'orifice postérieur des fosses nasales : la paroi pharyngienne est libre. L'implantation du fibrome est très

large, c'est une tumeur sessile; — le fibro-myxome est beaucoup plus nettement pédiculé, on lui imprime des mouvements dans le sens transversal, il pend dans le pharynx *comme un battant de cloche. Le fibrome provoque toujours des hémorrhagies qui compromettent la vie du malade; le fibro-myxome n'en provoque jamais.*

Il résulte de ces différences nombreuses que le traitement des

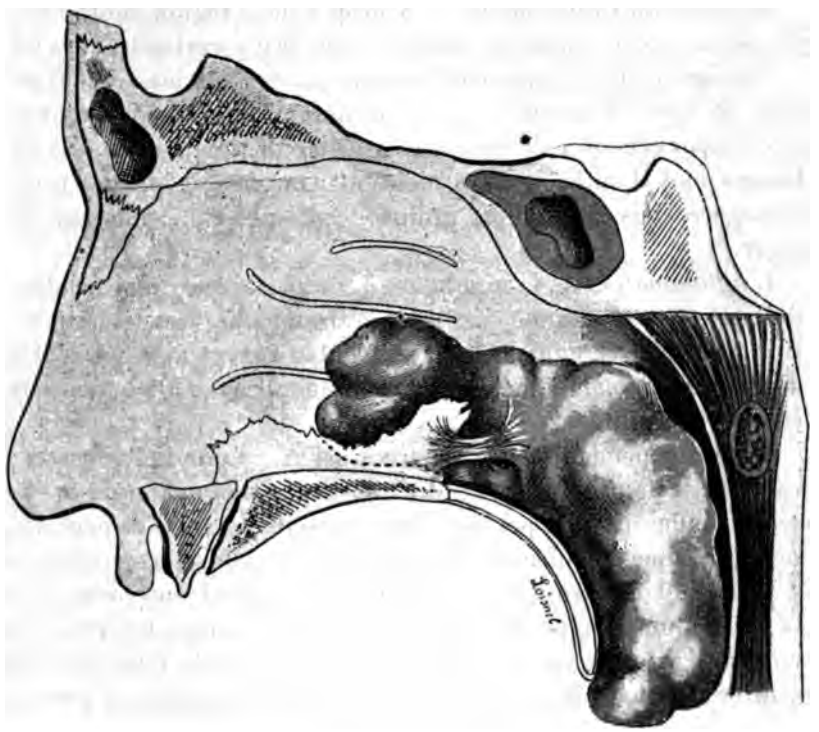

Fig. 24. — Schéma reproduisant la disposition et le mode d'implantation du fibro-myxome nasal représenté fig. 23.

fibro-myxomes est beaucoup plus simple que celui des fibromes. Dans le cas qui m'est personnel, je fendis le voile du palais sur la ligne médiane et, après avoir passé un fil dans la tumeur pour qu'elle ne pût tomber sur l'orifice supérieur du larynx, je la détachai facilement avec une curette tranchante ; le voile du palais fut aussitôt recousu. Il me paraît très probable que j'aurais pu arracher la tumeur en la saisissant avec des pinces courbes portées derrière le voile resté intact, et c'est ce que je tenterais d'abord dans un cas analogue.

D. **Maladies des sinus de la face.** — Au nombre de trois, les sinus sphénoïdal, frontal et maxillaire, sont loin de présenter chacun la même importance pathologique. Le premier n'a pas de maladies qui lui soient propres : le second est très rarement atteint; il n'en est pas de même du sinus maxillaire, dont les affections sont assez communes.

Maladies du sinus frontal. — A propos de la région sourcilière, j'ai parlé des fractures du sinus frontal, je n'y reviendrai pas ici.

J'ai signalé déjà également la pénétration dans les sinus frontaux de larves d'insectes (la lucilie hominivore) qui peuvent se développer et causer de très graves accidents ; mais ce sont là des lésions dont il suffit de faire mention. On conçoit que des corps étrangers, tels que balles, grains de plomb, etc., puissent s'y loger.

L'*inflammation* de la muqueuse qui tapisse les sinus frontaux doit être très commune, car il est vraisemblable que les douleurs frontales qui accompagnent si souvent le coryza aigu en sont la conséquence, mais elle disparaît en général avec le coryza, sans laisser de traces.

Il peut cependant n'en pas être ainsi : sous une influence qu'il est difficile de préciser, peut-être une disposition anatomique spéciale, l'inflammation persiste dans la cavité du sinus et peut donner naissance à l'affection décrite sous le nom d'hydropisie ou d'abcès du sinus frontal. J'ai observé récemment un avocat qui, à la suite d'une longue station sur le pont au Change, fut atteint de coryza aigu accompagné d'une douleur frontale telle qu'il dut quitter le palais. Depuis cette époque, l'inflammation a persisté et produit des signes que je vais signaler plus loin.

On conçoit que l'ostéite, la nécrose du frontal, puissent donner naissance à des collections purulentes du sinus, mais ces cas n'ont rien de spécial et rentrent dans la catégorie des abcès du crâne, qui ont été étudiés plus haut.

Une douleur plus ou moins intense siégeant toujours dans le même point, la région du sinus, douleur différant de celle de la migraine en ce qu'elle ne s'accompagne pas de troubles gastriques et ayant succédé à un coryza aigu, est à peu près le seul symptôme par lequel se révèle cette affection dans les premiers temps. Mais bientôt apparaissent deux signes spéciaux : un écoulement par les fosses nasales et la déformation de la région frontale. Le malade

raconte qu'il est atteint d'un écoulement séro-purulent par l'une des narines, et que cet écoulement est intermittent. Il n'a jamais lieu pendant la nuit lorsque le malade est couché, mais seulement quand il est debout, et surtout lorsqu'il incline la tête en avant, pour écrire, par exemple. On peut considérer ce signe comme pathognomonique, car, si le liquide ne provient pas du sinus maxillaire, ou si ce n'est pas du liquide céphalo-rachidien, ce qu'il est facile de reconnaître par l'examen direct et surtout par l'analyse chimique, il ne saurait provenir que du sinus frontal, du moment où il ne s'écoule que dans la position déclive de la tête.

On conçoit toutefois que l'écoulement par le nez puisse manquer si l'orifice de communication avec les fosses nasales est oblitéré. C'est alors que l'on pourrait confondre une affection du sinus avec une ostéo-périostite du rebord orbitaire, et ces deux affections présentent, en effet, un certain nombre de points communs.

La déformation de la région frontale consiste en une saillie exagérée de la région sourcilière par rapport à celle du côté opposé. Les parois du sinus sont effectivement peu à peu distendues par le liquide : la paroi antérieure du côté de la peau ; la paroi postérieure du côté de la cavité crânienne ; la paroi inférieure du côté de l'orbite. Il peut même, dans ce dernier cas, survenir de l'exophthalmie. On conçoit, d'ailleurs, que cette distension varie suivant que l'écoulement du liquide au dehors se fait plus ou moins facilement.

Je rappelle que l'orifice constant du sinus maxillaire se trouve dans l'infundibulum qui fait communiquer le méat moyen avec le sinus frontal, et qu'en conséquence une partie du liquide qui s'écoule de ce dernier sinus tombe non dans la fosse nasale, mais dans l'antre d'Highmore : aussi les malades accusent-ils une certaine douleur dans la région de la fosse canine.

Que deviennent les collections du sinus frontal ? L'écoulement par le nez peut persister indéfiniment et constituer une sorte de soupape de sûreté, mais il se peut aussi que les parois du sinus se distendent et s'amincissent de plus en plus, au point de se perforer, surtout du côté de la peau : il en résulte alors la formation d'une *fistule* qui persiste. On conçoit la gravité de l'ouverture du côté de l'encéphale.

Le traitement de cette affection n'est pas sans présenter de réelles difficultés : lorsque les symptômes sont peu accusés et que le malade n'éprouve qu'une gêne plus ou moins grande ; lorsque

l'état général est normal, je suis d'avis qu'il n'y a pas lieu d'intervenir d'une façon chirurgicale; il faut surveiller attentivement les phénomènes du côté du cerveau, du côté de l'orbite, et attendre. Il est malheureusement difficile, sinon impossible, de porter des substances modificatrices dans la cavité atteinte : le canal de communication du sinus avec la fosse nasale est tellement sinueux que je ne vois guère le moyen d'y faire pénétrer ni liquides, ni gaz. Pour cela, il faudrait agrandir ce canal, ce qui serait d'ailleurs assez facile, étant connue la direction de l'infundibulum du méat moyen, on y pourrait faire pénétrer un trocart courbe assez volumineux pour y introduire une sonde, évacuer le contenu et faire des lavages dans le sinus. Peut-être pourrait-on songer à cette opération avant d'en pratiquer une plus importante, d'autant plus qu'elle ne présenterait que peu de gravité. L'objection la plus sérieuse, c'est que l'orifice ainsi produit aurait sans doute une grande tendance à se resserrer, ce qui rendrait nécessaire une nouvelle intervention.

Lorsque des accidents menaçants se développent du côté du cerveau ou du côté de l'orbite, lorsque la distension du sinus est considérable et provoque de violentes douleurs qui réagissent sur l'état général du malade, il n'y a plus qu'un parti à prendre, c'est d'ouvrir la cavité du sinus à l'aide d'une couronne de trépan, en pratiquant une incision parallèle à la ligne des sourcils préalablement rasés : mais l'opération ne devrait pas se borner là. En effet, lorsque le sinus frontal a été ouvert pour une cause quelconque, il reste souvent à la suite une *fistule* dont la guérison présente les plus grandes difficultés, ce qui se conçoit, puisque les parois de la cavité suppurante ne peuvent se rapprocher complètement de façon à l'oblitérer. Or la fistule se produira fatalement, si l'orifice de communication du sinus frontal avec les fosses nasales est fermé. Pour débarrasser les malades de cette infirmité des plus pénibles, ou pour la prévenir, il faut donc assurer l'écoulement du produit de sécrétion par ses voies naturelles, c'est-à-dire par les fosses nasales. En conséquence, je pense qu'après avoir largement ouvert la paroi antérieure du sinus il faudra faire pénétrer un stylet soit de bas en haut, soit de haut en bas, dans l'orifice de communication avec les fosses nasales, et introduire un drain à travers cet orifice que l'on agrandirait au besoin. Si l'orifice était oblitéré, il serait encore plus nécessaire de le rétablir, car la guérison de la fistule est à ce prix.

Le sinus frontal peut être le siège de tumeurs osseuses éburnées dont j'ai déjà parlé plus haut à propos des tumeurs du crâne, et sur lesquelles je reviendrai dans le chapitre suivant.

Maladies du sinus maxillaire. — Le sinus maxillaire est rarement le siège de traumatismes. Dans un grand délabrement de la face, sa paroi antérieure peut être déprimée, défoncée, sa cavité remplie de sang, et l'on conçoit que des corps étrangers puissent s'y loger et y demeurer sans qu'on en soupçonne la présence. Le traitement est des plus simples, car il suffit d'attendre la réparation des désordres produits, en donnant au malade des soins généraux. Si l'on pouvait supposer l'existence d'un corps étranger, il suffirait, pour l'extraire, d'ouvrir la paroi antérieure du sinus par la fosse canine.

Les inflammations de la muqueuse du sinus maxillaire sont également assez rares, ainsi que les collections purulentes de cette cavité. Les ostéites, les nécroses de la mâchoire supérieure sont susceptibles de les déterminer, mais d'une façon secondaire. La cause la plus ordinaire des affections inflammatoires du sinus maxillaire est le rapport qu'il affecte avec la racine des molaires; une très mince couche osseuse sépare le fond de l'alvéole de la muqueuse et quelquefois même la racine est à nu dans le sinus. Il est donc aisé de concevoir que les ostéo-périostites alvéolo-dentaires, les altérations de la racine des dents, puissent à la longue déterminer une inflammation de voisinage.

On ne peut souvent que soupçonner l'existence d'un abcès du sinus par l'existence et la persistance de douleurs vives, profondes, siégeant dans l'épaisseur de la mâchoire supérieure avec intégrité des parties molles de la région. Toutefois un signe important peut se rencontrer : c'est l'écoulement qui se fait, dans certains cas, par le nez. Il n'est pas rare, en effet, de constater une communication entre le sinus maxillaire et le méat moyen. Cet orifice est situé très haut par rapport au plancher du sinus, aussi l'écoulement par le nez ne se produit-il pas lorsque le sujet est debout, à moins que le sinus ne soit tout à fait rempli. Mais lorsque le sujet est couché, lorsqu'il incline la tête du côté du sinus sain, le liquide pénètre alors dans la fosse nasale correspondante et, par son odeur nauséabonde, incommode singulièrement le malade. Le liquide peut, pendant le sommeil, tomber

dans l'estomac et provoquer des troubles gastriques intenses. Un malade était soigné dans ces conditions par mon collègue M. Potain. Je reconnus une suppuration du sinus maxillaire gauche, pratiquai l'opération nécessaire, et, dès le lendemain, les phénomènes gastriques qui persistaient depuis plusieurs mois avaient complètement disparu.

Il est extrêmement difficile, pour ne pas dire impossible, d'affirmer au début qu'il ne s'agit pas d'une tumeur organique. Ce ne sont que la marche de la maladie et le résultat fourni par l'opération qui fixent le diagnostic. On pourrait encore songer à une névralgie du nerf sous-orbitaire, mais les névralgies présentent des caractères particuliers qui permettent d'éviter l'erreur : les douleurs sont alors paroxystiques, intermittentes, rayonnantes.

Un cas plus complexe est celui dans lequel existerait une névralgie du nerf sous-orbitaire en même temps qu'une inflammation du sinus maxillaire, et le fait est possible, en raison des rapports anatomiques qui existent entre le nerf et la paroi supérieure du sinus. Dans un cas de ce genre, après avoir réséqué le nerf sous-orbitaire au fond de l'orbite, j'ouvris largement le sinus et trouvai la muqueuse très épaissie, tomenteuse, remplissant presque complètement la cavité. Je nettoyai le sinus et le lavai avec une solution phéniquée forte. Les accidents d'une intensité extrême qui avaient nécessité cette opération ne disparurent que peu à peu, à mesure que l'inflammation du sinus disparaissait elle-même, preuve, ce me semble, que la névralgie n'était que secondaire.

Lorsqu'on a des raisons de croire qu'il existe dans le sinus maxillaire une collection purulente, il faut donner issue au pus par une opération qui porte le nom de trépanation du sinus, opération des plus simples que l'on peut pratiquer par deux voies différentes : le fond d'un alvéole ou la fosse canine. Lorsqu'une molaire manque (les petites molaires ou la première grosse molaire), la voie alvéolaire est tout indiquée, puisqu'elle mène directement dans le sinus et dans le point le plus déclive : mais, s'il ne manque pas de dents, il est préférable de pénétrer au niveau du pli gingivo-labial et d'ouvrir la cavité par sa paroi antérieure. On se sert à cet effet d'une sorte de poinçon conique et triangulaire.

Cette opération, quoique simple et inoffensive, ne doit cepen-

dant être pratiquée que lorsqu'elle est bien réellement indispensable, parce qu'elle laisse souvent après elle une *fistule* dont la guérison est parfois d'une difficulté insurmontable. L'impossibilité de rapprocher les unes des autres les parois osseuses du sinus rend bien compte de la production de ces fistules, surtout lorsque l'orifice siège au fond d'un alvéole. Il semble que la cure de la fistule soit plus aisée lorsque celle-ci occupe la fosse canine, car l'orifice peut être recouvert par la muqueuse et le périoste. La fistule a d'autant plus de chances de devenir permanente que l'on est obligé de laisser plus longtemps dans son intérieur le tube qui sert à faire les lavages quotidiens. Pour mettre le malade à l'abri de l'écoulement incessant de pus dans la bouche, on n'a parfois d'autre ressource que celle d'introduire un bouchon dans l'orifice. L'ouverture du sinus maxillaire, exposant donc les malades à une véritable infirmité, ne doit être faite qu'à bon escient, et je pense qu'à moins de raisons spéciales la voie de la fosse canine est la meilleure.

Dans une opération d'ouverture du sinus maxillaire pour abcès (1889), ayant lavé, gratté et touché ensuite la muqueuse avec une solution de chlorure de zinc, je cherchai à obtenir la fermeture immédiate de l'orifice, dans l'espérance que la suppuration ne se produirait plus. J'y réussis, mais les phénomènes réapparurent et je dus ouvrir à nouveau la cavité et y introduire un drain pour faire des lavages. La malade conserve encore son drain (1893).

Je ne parle que pour mémoire du cathétérisme du sinus maxillaire que l'on avait la prétention de faire par le méat moyen des fosses nasales, à travers l'orifice de communication de ces deux cavités. Il suffit, pour juger cette manœuvre, de dire que le plus souvent cet orifice n'existe pas.

Les *kystes* du sinus maxillaire sont une affection relativement commune. Avant les recherches de Giraldès, on donnait en général à cette affection le nom d'hydropisie du sinus, parce qu'on supposait que le liquide occupait la cavité elle-même, c'est-à-dire était sécrété par la muqueuse, tandis que les kystes se développent primitivement dans la muqueuse aux dépens des glandes qu'elle renferme dans son épaisseur. Ces kystes remplissent peu à peu la cavité osseuse et en distendent les parois, tout comme le ferait d'ailleurs une collection de liquide directement en contact avec la muqueuse.

D'autres kystes développés dans le voisinage du sinus maxillaire aux dépens du système dentaire finissent également par faire saillie dans le sinus, le remplissent, et les signes cliniques fournis par ces productions d'origine diverse arrivent à se confondre tellement qu'il est impossible de les différencier les unes des autres au lit du malade. Le sinus maxillaire est rempli par une collection liquide, voilà ce que la clinique apprend. Quant à savoir si le liquide est ou non enkysté, et, dans ce dernier cas, à reconnaître d'où part le kyste, c'est affaire à l'anatomie pathologique, et cette notion n'a, d'ailleurs, qu'une médiocre importance pour le traitement. Je reviendrai plus loin sur ce sujet à propos des tumeurs de la mâchoire inférieure.

Le traitement de ces kystes est plus simple que celui de l'abcès du sinus et réussit plus souvent à amener la cure radicale. Agissez sous la lèvre supérieure par la fosse canine, détachez la muqueuse, enlevez avec les ciseaux une portion de la paroi osseuse amincie, et touchez la cavité avec la teinture d'iode ou la solution au chlorure de zinc. Il sera le plus souvent nécessaire d'y introduire pendant quelque temps un petit bourdonnet de gaze iodoformée, mais le retrait se produit graduellement et détermine la guérison complète.

Des tumeurs du sinus maxillaire en général. — Le sinus maxillaire peut être le point de départ des néoplasmes que l'on observe dans les autres régions : sarcome, épithéliome, carcinome, etc., qui se développent aux dépens de la muqueuse. Il faut toutefois remarquer que dans la très grande majorité des cas le sinus n'est envahi que secondairement par des productions morbides primitivement situées dans l'épaisseur du maxillaire supérieur. Ce serait donc faire double emploi que de décrire ici la marche, l'évolution de ces tumeurs et les symptômes qu'elles provoquent, d'autant plus qu'ils sont à peu près identiques, quel que soit le point de départ primitif. C'est à grand'peine si l'on peut sur le vivant reconnaître ce point de départ, et quelquefois même on n'y réussit pas avec la pièce pathologique entre les mains. J'ajoute que pour le traitement il n'importe en rien qu'une tumeur de la mâchoire ait pris son point de départ dans le sinus ou dans l'épaisseur du rebord alvéolaire : je renvoie donc l'étude des tumeurs du sinus maxillaire au chapitre « Tumeurs du maxillaire supérieur ».

Je crois cependant devoir faire exception pour l'une d'entre elles qui présente des caractères bien particuliers dont j'ai parlé plusieurs fois déjà : c'est l'*ostéome*. Cette tumeur mériterait d'être décrite sous le nom d'*ostéome de la face*, parce qu'elle peut prendre son point de départ dans le sinus frontal, l'orbite, les fosses nasales, le sinus maxillaire, et dans ces divers cas présente des caractères identiques. J'ajoute que, lorsque la tumeur est volumineuse et a refoulé les parties, il est souvent impossible d'en déterminer rigoureusement le point de départ. Disons aussi que son extrême rareté en constitue presque une curiosité pathologique.

Ces tumeurs sont remarquables au point de vue pathogénique en ce qu'elles paraissent se développer ordinairement aux dépens. non pas des os eux-mêmes, mais de la couche profonde de la fibro-muqueuse qui tapisse l'appareil de l'olfaction. Cette muqueuse jouant dans ces régions le rôle de périoste, on peut donc dire que ce sont des productions périostales.

On ne saurait les méconnaître sur le vivant, car elles présentent la marche des tumeurs bénignes, c'est-à-dire une marche extrêmement lente, et sont d'une dureté pierreuse. C'est, en effet, un de leurs caractères les plus constants que d'offrir la consistance éburnée. Elles contiennent parfois dans leur épaisseur du tissu spongieux, mais le plus souvent un tissu qui ressemble à de l'ivoire; aussi sont-elles inattaquables avec nos instruments ordinaires, et l'on conçoit que Michon, par exemple, ait pu jadis passer un temps infini à diviser ce qu'il considérait comme le point d'attache de la tumeur. Or, il résulte de l'origine périostale de ces tumeurs, ainsi que le fit remarquer Dolbeau, qu'il n'y a pas en réalité de pédicule, de point d'attache au squelette; la tumeur est enclavée dans les os de la face et immobilisée dans une cavité osseuse. Les conséquences opératoires qui découlent de cette disposition présentent une haute importance. Au lieu de chercher à détacher très laborieusement un pédicule qui n'existe pas, il faut, à l'aide du ciseau et du maillet, agrandir la loge osseuse qui contient la tumeur et, quand celle-ci est suffisamment dégagée, exercer à sa circonférence des pesées à l'aide d'un levier. L'opération devient alors relativement simple.

On s'est occupé, dans ces dernières années, des *affections du sinus sphénoïdal* que certains praticiens ont la prétention de dia-

gnostiquer par l'exploration directe. L'anatomie nous enseigne que la chose ne doit pas être facile, et sans vouloir contester les résultats annoncés, j'avoue n'avoir aucune expérience sur ce sujet.

CHAPITRE IV

MALADIES DE LA BOUCHE ET DE SES DÉPENDANCES

Je suivrai pour cette étude l'ordre que j'ai adopté dans mon *Traité d'anatomie topographique*, c'est-à-dire que je passerai successivement en revue les maladies :

1° De la région parotidienne ;
2° De la joue ;
3° Des lèvres ;
4° De la région palatine ;
5° Du plancher de la bouche :
6° De l'isthme du gosier ;
7° De la mâchoire supérieure ;
8° De la mâchoire inférieure ;
9° Des dents et des gencives.

1° MALADIES DE LA RÉGION PAROTIDIENNE.

A. **Traumatismes**. — La région parotidienne est assez rarement affectée de traumatismes. Par contre, les *plaies* qu'on y observe présentent une gravité particulière, en raison des vaisseaux et des nerfs qui s'y rencontrent ; en raison aussi de la blessure de la glande parotide, dont une fistule salivaire peut être la conséquence.

Si la plaie est superficielle, elle ne diffère pas de celle des autres régions ;tout au plus pourrait-elle avoir intéressé le nerf auriculo-temporal, ce qui n'offre pas grand inconvénient : mais, si la plaie est profonde, de quelque nature qu'elle soit, il peut survenir des accidents qui placent le chirurgien dans une situation fort embarrassante. Le principal est une hémorrhagie immédiate, provenant de la blessure d'une des nombreuses artères contenues dans la loge parotidienne ou dans son voisinage. La plaie porte-t-elle sur une collatérale : l'occipitale, l'auriculaire postérieure ? Porte-

t-elle sur le tronc de la carotide externe, ou même sur le tronc beaucoup plus profond de la carotide interne? Autant de questions dont la solution présente les plus grandes difficultés. Si la plaie est large et permet une exploration complète, on arrive à voir le vaisseau blessé, mais si la plaie est le résultat d'un instrument piquant, d'un couteau à lame étroite ou d'une arme à feu, le problème est à peu près insoluble.

Que faire dans ce cas ?

Une compression méthodique pourra réussir, et, lorsqu'on ne connaît pas l'artère blessée, je suis d'avis qu'il est bon de commencer par là, car cette manœuvre suffira peut-être, s'il s'agit simplement d'une collatérale : mais, si l'hémorrhagie persiste, une intervention directe sera nécessaire.

Ou bien la plaie extérieure est large, ou bien elle est étroite. Dans le premier cas, l'indication est toute tracée : nettoyez la plaie, débarrassez-la des caillots qui la remplissent et allez à la recherche du vaisseau. Il est indispensable, en raison des nombreuses anastomoses des carotides entre elles, de faire l'hémostase sur les deux bouts. Si vous le pouvez, appliquez une ligature sur chacun d'eux. La région est si profonde et ses parois latérales sont si rapprochées l'une de l'autre, qu'il sera peut-être difficile de placer un fil ; dans ce cas, appliquez une pince à forcipressure, que vous laisserez en place pendant vingt-quatre heures.

Si la plaie est très étroite, faut-il l'agrandir pour aller chercher le vaisseau dans les profondeurs de l'excavation parotidienne? C'est évidemment la meilleure pratique à suivre, c'est même la seule qui soit logique d'une façon générale, mais elle présente un inconvénient sérieux dans le cas particulier. Le nerf facial traverse la région d'arrière en avant et croise presque à angle droit la direction de la carotide externe, qui est verticale. Or ce nerf est plus superficiel que l'artère, de telle sorte que, si l'on pratique une incision pour découvrir le vaisseau, il y a toutes chances de couper le nerf en route, avant d'arriver sur l'artère, et il en résultera une paralysie faciale. Il est vrai que, lorsque la vie du malade est en jeu, cet accident vient en second plan ; cependant il constitue une infirmité si pénible qu'il faut tout faire pour l'éviter. Le nerf facial courra de grands dangers, surtout si l'incision est pratiquée verticalement, c'est-à-dire dans un sens perpendiculaire à sa direction : il faudra donc faire une incision

horizontale, parallèle aux branches principales du nerf, et cheminer dans le même sens en écartant les parties molles, jusqu'à ce qu'on arrive sur le vaisseau. A l'encontre de l'artère qui adhère solidement au stroma fibreux de la glande, le nerf facial est entouré d'une couche celluleuse lâche, qui facilitera son éloignement du champ opératoire.

On pourrait encore songer à la ligature à distance de la carotide primitive ou de la carotide externe, mais cette méthode est beaucoup moins certaine que la précédente, ainsi que je le démontrerai dans un instant.

Nous avons raisonné dans l'hypothèse d'une hémorrhagie primitive, voyons le cas suivant. L'hémorrhagie s'est arrêtée spontanément ou par la compression, mais après quelques jours elle se reproduit, s'arrête et se reproduit encore; bref, il existe une hémorrhagie secondaire. Si les parties molles de la région ne sont pas trop altérées, on devra suivre la même conduite que dans le cas précédent, c'est-à-dire aller trouver les deux bouts de l'artère: mais, s'il existe une violente inflammation de la région, si les parties sont tuméfiées, indurées, ce qui a lieu surtout dans le cas de plaie par arme à feu, la recherche dans la plaie devient à peu près irréalisable. Quelle conduite tenir?

Il faut évidemment faire l'hémostase à distance, mais quel vaisseau convient-il de découvrir? La blessure porte-t-elle sur la carotide externe ou sur l'interne? Il est souvent fort difficile de le dire. Cependant, si les battements ont complètement disparu dans l'artère temporale, ou s'ils sont beaucoup moins forts que ceux du côté opposé, il est vraisemblable que la lésion porte sur la carotide externe, et alors il n'y a pas de doute, c'est ce vaisseau qu'il faudra lier à son origine : mais dans le doute, disent la plupart des auteurs, ou bien si la ligature de la carotide externe n'avait pas suffi, liez le tronc commun des deux carotides, c'est-à-dire la carotide primitive. Il semble que qui peut le plus peut le moins, mais ce n'est pas exact dans l'espèce, et cette dernière ligature ne donne qu'une bien médiocre sécurité. Rappelez-vous, en effet, que les deux carotides internes s'anastomosent largement entre elles par la communicante antérieure, et qu'elles s'abouchent également à plein canal avec les artères vertébrales. Or, à quoi servira de lier la carotide primitive dans l'hypothèse d'une blessure de la carotide interne? Absolument à rien. Cette ligature sera plus efficace, sans doute, dans l'hypo-

thèse d'une blessure de la carotide externe : mais n'y a-t-il pas lieu de craindre que le sang ne revienne dans le bout central de cette artère par la carotide interne qui sera libre?

De cette discussion il résulte que, dans une hémorrhagie de la région parotidienne, s'il est impossible, pour une cause quelconque, de faire l'hémostase dans la plaie, on doit lier la carotide externe à son origine, si c'est ce vaisseau qui est blessé, et encore faut-il savoir qu'une hémorrhagie peut se reproduire par le bout périphérique, en raison des nombreuses anastomoses des artères du cuir chevelu d'un côté à l'autre. Si l'hémorrhagie provient de la carotide interne, et qu'on ne puisse faire l'hémostase dans la plaie, la lésion est au-dessus de nos ressources, aucune ligature à distance ne pouvant réussir.

En cas de doute sur la source de l'hémorrhagie, plutôt que de lier la carotide primitive, il faut découvrir les carotides externe et interne à leur origine, et les lier isolément.

Un autre accident consécutif aux plaies profondes de la région parotidienne, c'est la section du nerf facial et la paralysie qui en est la conséquence. La section peut porter sur le tronc du nerf ou sur l'une de ses deux branches principales de bifurcation, d'où la production d'une paralysie totale ou partielle de la face. Nos ressources chirurgicales sont certes, alors, bien minimes; cependant je n'hésiterais pas en pareil cas à rechercher dans la plaie les deux bouts du nerf, et à les suturer le plus exactement possible. Le malade n'a rien à perdre en tentant l'entreprise.

Un troisième accident des plaies profondes est la blessure de la glande parotide et l'établissement d'une fistule salivaire. Ces fistules consécutives à une plaie de la glande sont loin d'être aussi constantes que celles qui résultent d'une plaie du canal de Sténon. Elles en sont même très rarement la conséquence, à moins qu'il ne s'établisse une suppuration prolongée par le séjour d'un corps étranger, je suppose. Nous en avons souvent la preuve dans les opérations que nous pratiquons sur la région. Lorsqu'une tumeur siège dans l'épaisseur de la glande, celle-ci est nécessairement divisée dans une grande étendue, et je n'ai jamais vu, pour mon compte, une fistule succéder à ces opérations; il s'écoule parfois pendant quelques jours un mélange de salive et de pus, mais, en général, la plaie se referme spontanément. Si elle persistait, il suffirait d'établir un peu de compression et au besoin de faire une légère cautérisation. Cet accident

est, en somme, beaucoup plus léger que les deux précédents.

L'artère carotide externe est accompagnée dans l'épaisseur de la parotide par la veine jugulaire externe, de même que dans la profondeur de l'excavation l'artère carotide interne est accompagnée de la veine jugulaire interne : il est donc possible que ces deux vaisseaux soient blessés à la fois et qu'il en résulte l'établissement d'un anévrysme artérioso-veineux. De même une simple piqûre de ces artères pourrait donner naissance à la production d'un anévrysme artériel, mais ces accidents sont d'une rareté extrême. Si un traitement chirurgical devenait nécessaire, car je suis d'avis de temporiser tant qu'il n'y a pas d'accidents pressants, le seul rationnel consisterait à découvrir l'orifice de communication entre les vaisseaux et à placer une ligature au-dessus et au-dessous; en cas d'impossibilité on pratiquerait la ligature de la carotide primitive.

B. Inflammations de la région parotidienne. — La région parotidienne est le siège d'inflammations spéciales qui ont reçu le nom de parotidites. Il en existe deux espèces distinctes : l'une d'elles, la plus bénigne, porte le nom d'*oreillon*, *affection ourlienne*, les *ourles*, et l'autre celui de phlegmon de la parotide.

L'oreillon est une affection spéciale à l'enfance, plutôt médicale que chirurgicale, qui se traduit par un gonflement douloureux de la région sans rougeur ni chaleur, occupant souvent les deux côtés, de nature épidémique et se terminant toujours par résolution; c'est une sorte de fluxion. Un des traits les plus remarquables de cette affection est sa coïncidence avec une orchite, une ovarite, une mammite et même (Dr Leriche, 1893) une dacryo-adénite. Le diagnostic s'impose en quelque sorte de lui-même, et le traitement consiste dans l'application de quelques topiques calmants et résolutifs.

Bien autrement grave est le phlegmon de la parotide, ou parotidite proprement dite. Elle se rencontre le plus ordinairement dans le cours des fièvres graves, la fièvre typhoïde en particulier, dans les états cachectiques, et résulte probablement du transport d'un produit septique, d'un microbe, de la bouche dans la glande par le canal de Sténon. En même temps que la région est tuméfiée comme dans l'oreillon, elle est rouge et chaude, et les ma-

lades éprouvent un grand état de malaise. La suppuration envahit à peu près constamment et vite toute l'épaisseur de la glande, mais, en raison de la texture très serrée du stroma de la parotide, le pus se collecte difficilement, reste longtemps à l'état d'infiltration, de telle sorte qu'il n'existe pas de fluctuation véritable. Il faut tenir grand compte de cette disposition, afin de donner issue au pus en temps opportun. Si l'on attend, en effet, que la suppuration soit très manifeste, il est souvent trop tard pour éviter la production des fusées purulentes vers la bouche, le pharynx, l'oreille, sans compter qu'une incision précoce soulage beaucoup les malades. Il est bon d'agir dès que l'on constate de l'empâtement, une sorte d'œdème.

L'incision devant être assez profonde, il convient de songer à la blessure possible du nerf facial. Aussi rapprochez-vous de préférence du sterno-mastoïdien plutôt que de l'angle de la mâchoire, le nerf devenant de plus en plus superficiel à mesure qu'il arrive près du masséter à la surface duquel il s'épanouit. Parvenu à la profondeur de 1 1/2 à 2 centimètres, si vous jugez nécessaire d'aller plus loin, abandonnez le bistouri, servez-vous de la sonde cannelée pour débrider, et faites des mouvements de va-et-vient dans le sens transversal, c'est-à-dire parallèles à la direction du nerf. Le pansement devra être aussi antiseptique que possible.

La région parotidienne peut renfermer des abcès provenant d'une autre source, une lésion de l'articulation temporo-maxillaire, par exemple. L'origine la plus fréquente est l'oreille. Il suffit de se rappeler que les granulations de la parotide sont en rapport immédiat avec la portion cartilagineuse du conduit auditif externe, sans interposition d'un plan aponévrotique, pour comprendre la propagation d'une otite externe à la parotide, d'autant mieux que le pus peut passer à travers les incisures du cartilage. C'est surtout dans l'otite externe, que j'ai appelée sous-périostique, que l'on observera cette complication.

Il est encore une autre source de phlegmon parotidien. La glande présente dans son épaisseur quelques ganglions lymphatiques qui reçoivent les vaisseaux des parties supérieure et antérieure du crâne ; l'un de ces ganglions est superficiel, constant et désigné sous le nom de préauriculaire. Ces ganglions peuvent être atteints d'adénite et donner naissance à un adéno-phlegmon de la loge parotidienne. On observera alors une inflammation franche et un gonflement beaucoup plus circonscrit que dans la parotidite

septique. Il faut attendre alors, avant d'ouvrir, que la collection purulente se manifeste par une fluctuation évidente.

Rapprochons des affections inflammatoires de la région parotidienne le simple engorgement de la glande par rétention de la salive, à la suite de l'obstruction du canal de Sténon. Des corps étrangers s'y peuvent engager, ou bien c'est un petit calcul, un caillot sanguin ou un spasme qui déterminent cette obstruction. Toute la région est tuméfiée sans réaction imflammatoire et la douleur est très vive. Il faut alors pratiquer le cathétérisme du canal, ainsi que je le dirai en étudiant les affections de la joue.

Je signalerai encore une affection inflammatoire curieuse de la parotide et dont la pathogénie me semble fort obscure. Chassaignac la désigna sous le nom de *parotidite purulente canaliculaire*, ce qui ne nous apprend pas grand'chose. Voici un fait que j'observai à Beaujon et qui donnera une bonne idée de la maladie. Un jeune homme, âgé de seize ans, est pris subitement d'un gonflement de la parotide gauche. En quarante-huit heures, apparaît sous la peau une tumeur du volume d'un œuf de poule, nettement limitée à la région, et cette tumeur disparaît en vingt-quatre heures. Cette disparition est due à l'écoulement par la bouche, à travers le canal de Sténon, d'un liquide purulent d'aspect laiteux. La tumeur est indolente, et la pression à sa surface détermine la sortie du pus par la bouche. C'est la quatrième fois depuis sept ans que les mêmes phénomènes se produisent. Le cathétérisme du canal de Sténon ne me permit de découvrir l'existence d'aucun calcul salivaire.

C. **Tumeurs de la région parotidienne.** — La peau et la couche sous-cutanée qui passent au-devant de la glande parotide sont susceptibles de présenter les mêmes affections que dans les autres parties du corps : on y rencontre des lipomes, des kystes sébacés, des angiomes, des épithéliomes : mais ces tumeurs ne présentent rien qui soit spécial à la région. Il n'en est pas de même de celles qui sont situées dans la *loge parotidienne* et dont je m'occuperai spécialement dans ce chapitre.

Il est facile de reconnaître si la tumeur est située en dedans ou en dehors de l'aponévrose qui limite la loge par l'épaisseur des parties qui la couvrent et par sa délimitation précise.

Les tumeurs de la parotide empruntent, de même que les plaies, un caractère tout particulier aux dispositions anatomiques de la

région, et c'est ce qui rend leur étude intéressante. Je signalerai la présence de l'artère carotide externe au sein de la glande, mais surtout celle du nerf facial. Les rapports de la tumeur avec le nerf seront l'un des points les plus délicats à déterminer dans le diagnostic. Autre détail d'une importance majeure : la loge parotidienne est incomplète et présente constamment un orifice dans la partie la plus profonde de la région, en avant de l'apophyse styloïde. Par cet orifice s'engage un prolongement de la glande qui se trouve directement en contact avec les vaisseaux et nerfs de l'espace maxillo-pharyngien : artère carotide interne, veine jugulaire interne, nerfs pneumogastrique, spinal, glosso-pharyngien. Ce rapport fait déjà pressentir combien doit être périlleuse l'extirpation complète de la glande, surtout lorsqu'elle est atteinte de dégénérescence et que sa délimitation est encore moins précise qu'à l'état normal.

Les tumeurs de la loge parotidienne doivent être divisées en *gazeuses*, *liquides* et *solides*. C'est à déterminer ce caractère qu'il faut tout d'abord s'attacher pour établir le diagnostic.

Je ne ferai que mentionner les tumeurs gazeuses, dont j'ai rapporté un cas que j'observai à l'hôpital Saint-Louis. Je n'en connais pas d'autre exemple. Il s'agissait d'un homme exerçant la profession de souffleur de verre. Dans la région parotidienne existait une tumeur du volume d'un œuf de pigeon, sonore à la percussion et réductible. Une injection de lait pratiquée dans la tumeur pénétra dans la bouche par le canal de Sténon, dont l'orifice était dilaté. Le repos et la compression suffirent à faire disparaître la tumeur.

Il faut rapprocher de ces tumeurs purement gazeuses celles, également tout à fait exceptionnelles, dans lesquelles existe un mélange de pus et d'air dans la poche. En pressant cette dernière, le pus s'écoule dans la bouche, et l'on perçoit un bruit de gargouillement : il est probable que l'origine est la même dans les deux cas.

Les *tumeurs liquides* de la parotide sont des anévrysmes ou des kystes.

Les anévrysmes sont artériels ou artério-veineux. Fort rares d'ailleurs, ils ne diffèrent pas de ceux que l'on observe dans les autres régions et donnent lieu à des phénomènes dus à la com-

pression des organes voisins au même titre que les diverses tumeurs de la parotide.

Les kystes de la loge parotidienne sont relativement fréquents. Ils sont constitués par une distension des culs-de-sac glandulaires et peuvent contenir de la salive. On y rencontre même des calculs en plus ou moins grand nombre. Ils sont parfois purement séreux — j'ai opéré à Beaujon, en 1878, un kyste hydatique — mais ils contiennent le plus ordinairement un liquide noirâtre semblable à du café. Ce sont des kystes sanguins qui me paraissent présenter une grande analogie avec ceux que l'on observe plus fréquemment encore dans le corps thyroïde.

Au point de vue des signes cliniques, les kystes de la parotide ne diffèrent pas de ceux des autres régions du corps, c'est-à-dire qu'ils constituent des tumeurs lisses, régulières, de consistance absolument uniforme, fluctuantes et indolentes.

Ils affectent des sièges forts différents, et, sous ce rapport, peuvent être divisés en trois espèces : les kystes superficiels, les interstitiels et les profonds. Les premiers forment relief sous la peau, mais, comme ils sont recouverts par une couche plus ou moins épaisse de tissu glandulaire, il est beaucoup plus difficile d'en constater exactement la consistance, et on peut très facilement les confondre avec un adénome, dont les caractères extérieurs sont sensiblement les mêmes.

Les kystes parotidiens profonds sont développés sans doute aux dépens du prolongement pharyngien de la glande, et l'on conçoit que leur diagnostic présente une certaine obscurité, qu'il soit même tout à fait impossible au début. On trouve sur les parties latérales du pharynx, au niveau de l'amygdale, une tumeur lisse et fluctuante qui s'est développée d'une façon indolente. On pourrait songer à un anévrysme de l'artère carotide interne, mais la tumeur est complètement silencieuse. En pressant avec une main sur la peau, un doigt de l'autre main étant dans le pharynx, on peut déterminer la fluctuation, ce qui constitue un signe pathognomonique. La tumeur comprime la veine jugulaire interne et produit parfois des phénomènes de congestion cérébrale; supposez que le nerf facial soit aussi comprimé et qu'il existe une paralysie faciale, on conçoit que l'on puisse songer tout d'abord à une affection du cerveau. Un homme me fut amené dans ces conditions à Beaujon, et ma première idée fut qu'il était atteint d'une

tumeur cérébrale, parce que les accidents s'étaient développés lentement. Je pratiquai une ponction de la tumeur par le pharynx, retirai une assez grande quantité de liquide noirâtre, et les accidents de compression disparurent. Le liquide se reproduisit; je répétai la ponction plusieurs fois, et finalement le malade sortit guéri.

J'ai établi plus haut un rapprochement entre les kystes de la parotide et ceux du corps thyroïde ; non seulement ces kystes ont de l'analogie par la nature de leur contenu, ils se ressemblent encore par la circonstance suivante : la ponction donne issue à du liquide noirâtre, mais, lorsque ce liquide est écoulé, c'est du sang pur qui sort à la suite, et avec la même abondance; la canule retirée, le kyste se remplit immédiatement, devient extrêmement tendu, et quelquefois est agité de battements. Je ne saurais fournir l'explication de ce phénomène qui ne se produit pas dans les kystes séreux, mais seulement dans les kystes sanguins et dans certains cas seulement, car heureusement il ne survient pas sur le malade atteint de kyste profond. Je parlerai plus loin de leur traitement.

Les *tumeurs solides* de la région parotidienne sont nombreuses. Les auteurs les divisent en bénignes et en malignes, ce qui ne me satisfait pas beaucoup, car, si l'on peut quelquefois dire à l'avance que telle tumeur sera bénigne, ce n'est souvent que l'avenir qui le démontre. De plus, une tumeur primitivement bénigne peut devenir maligne en subissant certaines transformations.

Je préfère une division basée sur un caractère anatomique que la clinique peut révéler dans la très grande majorité des cas : les tumeurs sont *encapsulées*, mobiles sur les parties sous-jacentes, ou bien *elles ne sont pas encapsulées*, mais adhérentes et fusionnées avec les tissus ambiants. Remarquez, d'ailleurs, que les premières sont ordinairement de nature bénigne, tandis que les secondes sont le plus souvent de nature maligne.

Les tumeurs encapsulées ou mobiles sont : l'adénome, le sarcome, le chondrome, le myxome, le lymphome ; ce sont du moins celles que l'on y rencontre le plus ordinairement. Les tumeurs non encapsulées, et par conséquent non mobiles, sont le carcinome, le lipome profond et l'angiome.

Je ne décrirai pas en particulier chacune des tumeurs encapsulées, car leur texture est la même que celle qu'elles présentent dans tous les autres points du corps. Je les décrirai d'autant moins

isolément que d'après les examens de Ranvier on les rencontre très rarement à l'état de pureté. Virchow n'a-t-il pas décrit le chondro-myxo-sarcome de la parotide ? Si l'usage du microscope est indispensable pour connaître la nature exacte de la tumeur, il ne faut pas demander à la clinique plus qu'elle ne peut donner. En se basant sur la conformation extérieure, sur la marche, le mode de développement de la tumeur, on peut supposer qu'il y a prédominance de tel ou tel tissu, mais aller plus loin est s'exposer à l'erreur, et ce n'est pas d'ailleurs nécessaire pour établir un diagnostic suffisamment exact et instituer une thérapeutique rationnelle.

Les tumeurs non encapsulées, le carcinome, le lipome et l'angiome, ne doivent pas davantage nous occuper isolément.

Étant donnée une tumeur quelconque siégeant dans la région parotidienne, quelle conduite doit tenir le chirurgien ? Trois problèmes sont à résoudre :

1° La nature de la tumeur ;

2° Ses connexions avec les principaux organes de la région ;

3° Le traitement qu'il convient d'employer.

1° *Nature de la tumeur.* — Le premier soin du chirurgien sera de reconnaître si elle appartient aux tumeurs gazeuses, liquides ou solides. La sonorité, la réductibilité de la tumeur gazeuse avec ou sans gargouillement, la feront diagnostiquer tout de suite. Je répète que cette variété de tumeur est plutôt une curiosité pathologique.

La fluctuation est le seul signe qui autorise à admettre l'existence d'une tumeur liquide.

La poche contient-elle du pus, du sang, un liquide sanguinolent ou bien de la sérosité ? Ce pourrait être un abcès froid développé dans un des ganglions lymphatiques situés dans la loge, ou bien consécutif à une affection de l'oreille, de l'articulation temporo-maxillaire. Mais le malade aura quelquefois éprouvé ou éprouvera encore de la douleur, la marche aura été assez rapide. Cependant le diagnostic peut être si obscur dans ce cas qu'il exige l'emploi de la ponction exploratrice, car un abcès froid peut être absolument indolent.

La poche contient-elle du sang ? on n'est autorisé à l'admettre que s'il existe des signes d'anévrysme : battements, souffle.

thrill, etc. : or l'anévrysme est fort rare dans cette région; cependant j'ai dit plus haut, à propos des plaies, qu'on y avait observé des anévrysmes artérioso-veineux et j'en ai présenté un exemple, en 1890, à la Société de chirurgie.

Le kyste renferme-t-il un liquide sanguinolent, noirâtre, ou bien de la sérosité? Si la poche faisait une saillie suffisante à la surface des téguments, on rechercherait le phénomène de la transparence, et encore faut-il avoir soin de se servir d'un stéthoscope, car la simple application de la main posée en travers, laissant passer les rayons lumineux entre la peau et les doigts, fait croire à une transparence qui n'existe pas en réalité : mais la tumeur fait très rarement une saillie suffisante, et ce diagnostic ne peut le plus souvent être établi qu'à l'aide d'une ponction exploratrice; on ne pourra reconnaître autrement qu'il s'agit d'un kyste hydatique.

Vous avez admis l'existence d'un kyste séreux ou séro-sanguinolent, mais ce n'est pas encore tout. Ce kyste est-il simple, idiopathique en quelque sorte, ou bien est-il développé au sein d'une masse sarcomateuse? est-ce un cysto-sarcome? L'absence de toute partie indurée à son pourtour le fera généralement reconnaître. Cependant ce point capital dans l'établissement du diagnostic peut rester obscur et nécessite alors l'emploi de la ponction exploratrice. Si, la poche étant vidée, il ne reste plus trace de la tumeur c'est que le kyste est simple.

Un examen minutieux ne vous a permis de reconnaître aucune espèce de fluctuation, la tumeur est solide. Appartient-elle au groupe des tumeurs encapsulées? Pour le reconnaître, recherchez si la peau et la couche sous-cutanée glissent facilement à sa surface; mettez le sterno-mastoïdien dans un relâchement complet, car, son aponévrose se continuant avec celle qui ferme la loge, cette dernière pourrait se trouver tendue et brider la tumeur pendant la contraction du muscle. Imprimez à la tumeur des mouvements dans tous les sens et voyez si elle est mobile, si elle se déplace. Elle pourrait être fixée en un point, vers le lobule de l'oreille, par exemple, et appendue en ce point par un pédicule, autour duquel elle paraît se mouvoir, sans cesser pour cela d'être encapsulée. D'ailleurs, si la tumeur fait à la surface de la région une saillie nettement circonscrite, c'est qu'elle est encapsulée, quand bien même on ne lui imprimerait pas de mouvements sur les couches profondes, quand bien même la peau serait adhérente. En effet, l'enclavement de la tumeur dans la loge peut

en masquer la mobilité, et la peau est susceptible d'éprouver à la longue un certain degré d'inflammation et même de s'ulcérer.

La tumeur appartient au groupe des tumeurs encapsulées. Si elle est lisse, régulière, de consistance élastique, c'est-à-dire rénitente, si elle s'est développée très lentement, si, par exemple, en l'espace de cinq à six ans, elle a atteint le volume d'un œuf de pigeon, il est vraisemblable qu'il s'agit d'un *adénome*. Cependant un *fibrome*, un *lymphome*, donneraient lieu aux mêmes signes cliniques. Toutefois il est rare qu'un lymphome soit unique.

La tumeur a-t-elle marché un peu plus vite, est-elle de consistance inégale, molle dans certains points, plus ferme dans d'autres, tout en conservant sa rénitence, il est probable qu'il s'agit d'un *sarcome* et il est très possible aussi qu'après ablation le microscope révèle l'existence d'un *tissu myxomateux*.

Si, au contraire, la tumeur est irrégulière, inégale, bosselée, d'aspect mûral; si elle est dure au toucher, privée de toute rénitence, vous avez affaire à un *chondrome*.

M. Ranvier a quelquefois rencontré dans ces diverses tumeurs de la parotide de l'*épithéliome tubulé*, mais, je le répète, ces divers détails de texture intime, très intéressants sans doute, que nous révèle l'histologie, font plutôt partie de l'histoire naturelle des tumeurs que de leur étude clinique, puisqu'aucun signe ne nous permet de les apprécier sur le vivant.

La tumeur n'est pas mobile sur les couches profondes, elle fait corps avec la parotide ; elle pointe du côté de la peau, suivant une bonne comparaison, comme une tête de brioche, mais elle ne forme pas une saillie nettement limitée à son pourtour, bien circonscrite; elle ne se détache pas de la région : c'est qu'elle n'est pas encapsulée, c'est-à-dire que les éléments qui la constituent se fusionnent avec les éléments voisins sans interposition d'aucune couche celluleuse qui les sépare et les isole. Il s'agit alors à peu près certainement d'un *carcinome*.

On rencontre, très exceptionnellement, il est vrai, dans cette région, une tumeur d'une nature toute différente et qui paraît également fusionnée avec la glande : c'est un *lipome profond*. Dans le fond de l'excavation parotidienne, en effet, entre la glande et l'apophyse styloïde, existe une couche celluleuse au sein de laquelle peut prendre naissance un lipome. Celui-ci envoie parfois un prolongement vers la joue, ou bien vers la peau : il re-

pousse la glande en divers sens et semble faire corps avec elle, mais il est impossible de confondre avec le cancer de la parotide une tumeur absolument indolente et qui marche très lentement. On conçoit, d'ailleurs, que le diagnostic soit très obscur, à peu près impossible même, lorsque la tumeur n'a pas franchi les limites de la loge parotidienne. Au surplus, les lipomes profonds sont tellement rares d'une façon absolue, et aussi relativement aux autres variétés de tumeurs, qu'on est presque en droit de les négliger dans un diagnostic différentiel. J'en dirai autant de l'angiome caverneux, dont mon ami le Dr Notta présenta un bel exemple à la Société de chirurgie en 1880. La consistance spéciale de cette dernière tumeur, qui est pâteuse, la ferait en général reconnaître.

2° *Connexions de la tumeur avec les principaux organes de la région.* — Il faut reconnaître les connexions qu'affecte la tumeur avec la parotide, avec l'artère carotide externe, avec le pharynx et le paquet vasculo-nerveux de l'espace maxillo-pharyngien, avec le nerf facial. Il faudra ensuite rechercher le retentissement de la tumeur sur le système lymphatique et sur la santé générale du malade.

Je viens d'établir comme base du diagnostic différentiel des tumeurs de la parotide que celles-ci étaient parfois absolument indépendantes de la glande, dont les séparait une couche de tissu cellulaire formant capsule. Dans ces cas, la glande est comprimée, refoulée, aplatie, ainsi que les organes qu'elle contient, et en particulier le nerf facial dont le chirurgien doit toujours se préoccuper quand il s'agit d'une tumeur de la parotide. La parotide peut même finir par s'atrophier à ce point qu'elle a presque entièrement disparu. Sur un jeune Canadien venu exprès à Paris pour se faire opérer d'un sarcome récidivé de la région parotidienne, et que je présentai guéri à la Société de chirurgie (et chez lequel la guérison s'est maintenue), après avoir réséqué la branche montante du maxillaire inférieur, je nettoyai l'excavation parotidienne, si bien que l'apophyse styloïde et les muscles qui en partent étaient complètement à découvert. Or ce jeune homme n'avait pas trace de paralysie faciale. Est-ce à dire que j'avais disséqué le nerf afin de le ménager ? pas le moins du monde ; je ne l'avais pas vu au cours de l'opération : c'est donc qu'il avait été refoulé tout à fait en haut de la loge

avec la glande tellement atrophiée qu'on aurait pu la croire absente. Je suis convaincu que les prétendues extirpations de la parotide avec conservation du nerf facial sont des cas analogues à celui-là.

Dans le cancer de la parotide, au contraire, le néoplasme et la glande ne font qu'un, le nerf facial et la carotide externe sont englobés dans son épaisseur, et il est matériellement impossible, pour peu que la tumeur ait un certain volume, de conserver ces derniers organes, si l'on veut faire une opération complète. J'ai assisté jadis à une opération de ce genre où le nerf facial fut respecté, mais l'opération avait été très incomplète, le chirurgien n'ayant enlevé de la tumeur que ce qui faisait une saillie à l'extérieur, que la tête de la brioche, pour me servir de la comparaison précédente.

Les connexions avec l'artère carotide externe n'ont qu'une importance secondaire, car le pis qui puisse arriver est la section de cette artère, ce qui causera sans doute une complication momentanée désagréable, mais non sérieuse. Cependant il est bon de s'enquérir si l'artère siège en dehors ou en dedans de la tumeur, en avant ou en arrière, ce que fera reconnaître l'existence des battements.

Les connexions avec le nerf facial nous sont connues dans le cas de cancer, ce nerf fait corps avec la tumeur; mais dans les tumeurs encapsulées, celles précisément qui sont justiciables d'une intervention chirurgicale, il serait de la plus haute importance de connaître son siège précis. A-t-il été refoulé en dehors vers la peau, ou bien en dedans vers le fond de l'excavation? il est malheureusement impossible de le savoir exactement, et nous n'avons à cet égard que des présomptions. Si la tumeur fait à l'extérieur un relief considérable et ne s'enfonce pas dans l'excavation, il est probable que le nerf a été refoulé en dedans et que l'opérateur ne le rencontrera pas en route, mais ce n'est pas certain, et il faut toujours se comporter comme si le nerf devait être superficiel, car cela peut exister dans le cas même en apparence le plus favorable.

Les connexions avec le pharynx seront appréciées par le toucher buccal combiné à une pression exercée à la surface de la région. C'est de la sorte que seront diagnostiqués les kystes profonds ainsi que les lipomes. J'ai déjà dit que la compression de la veine jugulaire interne pouvait déterminer des phénomènes de congestion du cerveau.

Le système lymphatique sera indemne dans le cas de tumeurs encapsulées; on trouvera souvent des ganglions tuméfiés et durs dans le cas de cancer.

La santé générale ne subit aucune altération, s'il s'agit d'une affection du premier groupe; elle est rapidement atteinte dans le cancer. Dans ce dernier cas aussi, il n'est pas rare d'observer une paralysie faciale par compression, et les malades sont en proie à de violentes douleurs, ce qui n'a lieu que très exceptionnellement dans les tumeurs encapsulées.

3° *Traitement des tumeurs de la loge parotidienne.* — Comment se comporter à l'égard des kystes de la parotide? Je ne parle que des kystes simples et non des cysto-sarcomes. Il convient de faire une ponction et, si l'on veut, une injection iodée comme dans l'hydrocèle de la tunique vaginale. Cependant les ponctions simples, et répétées au besoin plusieurs fois, peuvent amener la guérison. La conduite est beaucoup plus difficile à tracer quand il s'agit d'un kyste sanguin qui s'est rempli de suite pendant la ponction même. Aucune injection irritante ne peut alors réussir. Dans un cas de ce genre que j'ai longtemps observé dans mon service, j'ai fait avec le Dr Onimus plusieurs séances d'électrolyse dans le but de déterminer la production de caillots et la régression graduelle de la poche, mais je n'ai pas réussi. Si la tumeur ne s'enfonce pas trop dans l'excavation parotidienne, on en peut pratiquer l'extraction comme s'il s'agissait d'une simple tumeur, mais il faut s'abstenir d'enlever les kystes profonds à prolongement pharyngien.

Le cancer de la parotide ne doit être extirpé que s'il est possible de l'enlever dans sa totalité. Or, s'il est volumineux, s'il remplit la loge, s'il la déborde même du côté du pharynx, de la joue, de l'oreille, ce que j'ai dit précédemment de ses connexions prouve qu'il ne pourra être enlevé qu'en faisant courir aux malades les plus graves dangers immédiats. Mieux donc est alors de s'abstenir et de se contenter de soulager le plus possible. Le cancer ne doit être opéré qu'au début quand on peut le circonscrire, et encore faut-il prévenir le malade que son nerf facial court des dangers sérieux.

Il faut conseiller aux malades l'ablation de toutes les tumeurs encapsulées, et cela le plus rapidement possible. Ces tumeurs en effet grossissent parfois avec une rapidité extrême (fig. 25), amè-

nent à la longue une déformation et une gêne notables, peuvent s'ulcérer et même subir des transformations de mauvaise nature.

J'en figure une ici que j'ai observée et opérée dans mon ser-

Fig. 25. — Sarcome de la parotide.

vice de l'Hôtel-Dieu en 1885. La tumeur avait acquis ce volume en l'espace de deux ans environ.

Voici la manière habituelle de procéder à l'opération dans les cas simples :

Pratiquer une incision verticale parallèle au bord de la mâchoire

ıférieure pour que la cicatrice se perde dans le pli de la peau. ıciser avec la plus minutieuse attention et à petits coups, en pongeant souvent et pensant toujours au nerf facial. Si on rencontre ce nerf, le récliner avec un crochet mousse ; arrivé sur la ımeur, la dégager par sa circonférence et abandonner alors le istouri autant que possible ; saisir la tumeur avec une pince à riffes, la faire basculer de préférence de haut en bas, la détacher ıs parties profondes avec une sonde cannelée, en ayant soin que ınstrument reste toujours en contact avec elle sans faire d'échapfes ; réunir par première intention en plaçant un petit drain dans ıngle inférieur de la plaie. Lorsque la peau est altérée, comme ıns le cas figuré plus haut, il reste après l'opération une vaste aie ouverte qui se cicatrise peu à peu par seconde intention.

TABLEAU SYNOPTIQUE DES TUMEURS PROPRES A LA LOGE PAROTIDIENNE.

Gazeuses		Ne contenant que de l'air. Contenant du pus et de l'air.
Liquides	Kystes	Purulents. Séreux. Sanguins. Cysto-sarcomes.
	Anévrysmes	Artériels. Artério-veineux.
Solides	Encapsulées	Adénome. Sarcome. Chondrome. Fibrome. Myxome. Lymphome.
	Non encapsulées	Carcinome. Lipome profond. Angiome caverneux.

2° MALADIES DE LA JOUE.

Dans mon *Traité d'anatomie topographique*, j'ai décomposé la ıe, pour les besoins de la description, en plusieurs sous-régions : ıssétérine, malaire, sous-orbitaire, mentonnière et buccale, mais tte division n'est pas applicable à la clinique. Les maladies des ;ions malaire et sous-orbitaire seront étudiées avec celles de la ıchoire supérieure, et les maladies des régions massétérine et ıntonnière avec celles de la mâchoire inférieure. Ce sont donc les ıctions de la portion buccale que j'aurai seulement en vue dans

ce chapitre, de cette portion exclusivement formée de parties molles, limitée en dehors par la peau, et en dedans par la muqueuse buccale. J'engage le lecteur à consulter la figure 98 de mon *Traité d'anatomie topographique* (7e édition), qui représente une coupe horizontale de la joue et sans laquelle il est difficile de se faire une idée exacte du rapport des organes qui entrent dans la composition de la région.

Dans chaque partie du corps existe en général un organe plus important que les autres et qui doit attirer spécialement l'attention, c'est ici le canal excréteur de la glande parotide, canal de Sténon, dont la blessure peut être suivie de conséquences sérieuses.

Toutes les fois que le chirurgien porte le bistouri sur la joue, il doit songer au canal de Sténon, et avoir présente à l'esprit la situation de ce conduit.

On observe à la joue des plaies, des brûlures, des abcès, des gangrènes, des fistules, des névralgies et quelques tumeurs spéciales.

A. **Plaies de la joue.** — Les plaies accidentelles de la joue ne sont pas très communes, parce que les chocs portent ordinairement sur les parties de la face qui sont les plus saillantes : le front, le sourcil, le nez, les lèvres, le menton. Je n'ai rien de particulier à en dire, si ce n'est que la réunion doit être pratiquée avec un soin minutieux, pour éviter une cicatrice trop apparente ou vicieuse. Il faut rechercher la première intention, même dans le cas de plaie contuse. Lorsque la plaie est profonde et produite principalement par un instrument tranchant, il en peut résulter une blessure du canal de Sténon. Si la section est incomplète, le canal peut se cicatriser, mais, si la section est complète, il se produira très probablement une fistule salivaire que l'on pourrait peut-être, d'ailleurs, prévenir à l'aide d'une manœuvre spéciale au moment du premier pansement, ainsi que je le dirai plus loin en parlant des fistules.

Les plaies chirurgicales faites dans le but d'ouvrir un abcès de la joue, d'enlever une tumeur, de sectionner ou réséquer le nerf buccal, doivent toujours être combinées de manière à épargner autant que possible le canal de Sténon. Rappelez-vous que ce canal présente une direction horizontale et siège sur le trajet d'une ligne étendue du tragus à la commissure labiale. Toutes les fois donc qu'une incision doit atteindre une certaine profondeur, il est

préférable de ne pas lui donner une direction verticale, perpendiculaire à celle du canal de Sténon, mais de la faire parallèle à ce canal.

B. **Brûlures de la joue.** — Les brûlures de la joue se rencontrent dans la pratique plus souvent que les plaies. Ce sont des enfants ou bien des épileptiques qui tombent dans le feu; des sujets à la face desquels on a projeté une substance caustique, ou encore des malades cautérisés pour une pustule maligne. La gravité de ces brûlures consiste dans les déformations que détermine ultérieurement le tissu de cicatrice sur les paupières, le nez, les lèvres. Malheureusement le traitement ne saurait empêcher la production de ces cicatrices vicieuses. Il y aurait cependant intérêt à recouvrir la plaie de greffes, et surtout de greffes dermiques.

C. **Abcès de la joue.** — Les abcès de la joue sont situés soit en dehors, soit en dedans de l'aponévrose buccinatrice. S'ils sont situés en dehors, ils évoluent vers la peau, et c'est par cette voie qu'ils s'ouvrent spontanément ou qu'il en faut pratiquer l'ouverture.

Lorsque le pus siège sous l'aponévrose, l'abcès fait saillie du côté de la bouche, et c'est par la muqueuse qu'on peut l'ouvrir. Je rappelle ici que la couche cellulo-graisseuse sous-aponévrotique de la joue se continue avec celle de la fosse zygomatique, de la région temporale profonde, et avec celle qui est située au fond de la loge parotidienne. La joue peut donc être l'aboutissant des foyers purulents développés dans ces diverses régions.

D. **Gangrène de la joue.** — **Génioplastie.** — La joue est le siège d'une affection heureusement rare, caractérisée par le développement d'une large plaque de gangrène, spéciale aux enfants, et qui a reçu le nom de *noma*. Toute l'épaisseur de la joue est envahie, et, si les malades guérissent, ce qui est l'exception, il reste à la suite des cicatrices vicieuses, qui non seulement déforment le visage, mais entravent le mouvement des mâchoires par suite des adhérences qui s'établissent avec les maxillaires. Plus tard, lorsque la nature a achevé son œuvre de réparation, il est parfois possible d'intervenir par une opération autoplastique, de pratiquer une *génioplastie*, mais l'étoffe manque le plus souvent pour réparer une telle perte de substance.

On commencera par détacher les adhérences qui unissent sou-

vent l'un à l'autre les deux maxillaires; pour diminuer l'étendue de la perte de substance, il est quelquefois nécessaire d'enlever les molaires. Il est à craindre que même avec ce sacrifice on n'arrive pas à combler la perte de substance et que, les brides se reproduisant, le malade ne retrouve pas la liberté des mouvements des mâchoires.

La principale difficulté de la génioplastie n'est pas tant, en effet, de trouver une quantité de peau suffisante, car on pourrait en emprunter au cou en prolongeant suffisamment en bas les incisions, comme nous le faisons pour restaurer la lèvre inférieure, ou sur le bras en suivant la méthode italienne; la difficulté c'est de trouver de la muqueuse pour doubler cette peau. S'il n'existe pas de muqueuse sur la face profonde du lambeau, celle-ci contracte presque fatalement des adhérences nouvelles et, si la difformité est en partie masquée, ce qui est déjà beaucoup sans doute, la fonction ne se rétablit pas. Or, où prendre de la muqueuse? ce ne peut être que sur les lèvres, mais c'est souvent impossible. Il existe dans ces cas difficiles une dernière ressource, c'est de réséquer le maxillaire inférieur de ce côté, afin de diminuer encore davantage l'étendue de la perte de substance à combler, et surtout de permettre la mobilisation de l'autre côté. Il semblerait *à priori* qu'une moitié de maxillaire est impuissante à fournir un bon point d'appui pour la mastication, mais c'est une erreur: le jeune Canadien auquel j'ai fait allusion plus haut cassait très facilement une noisette entre ses dents sans le secours d'aucun appareil prothétique.

E. **Fistules de la joue.** — Les fistules de la joue sont de deux espèces : les *fistules purulentes* et les *fistules salivaires*; les premières sont très communes, les secondes fort rares.

Les *fistules purulentes* se rattachent à deux causes principales: une lésion du squelette et une altération du système dentaire. Ces deux causes peuvent exister à la fois, mais c'est la maladie de la dent qui est primitive et a déterminé à la longue une altération de l'os. Il est facile d'établir le diagnostic de cette affection; toutefois il ne faut pas s'attendre à ce que le stylet introduit par l'un des trajets fistuleux (il y en a souvent plusieurs) conduise nécessairement sur une partie dénudée; c'est même là une cause d'erreur très préjudiciable au malade, car on en conclut que la fistule n'est pas d'origine dentaire et le retard apporté au seul traitement utile

prolonge la suppuration en accentuant de plus en plus la difformité. Le praticien doit être bien pénétré de ceci : *toutes les fois qu'il existe un trajet fistuleux au voisinage des maxillaires, il est presque certain que le point de départ est dentaire.*

La découverte de la dent malade n'est pas toujours facile, car il se peut que la couronne soit intacte, la racine seule altérée, et que le malade n'accuse aucune douleur; je reviendrai d'ailleurs plus loin sur ce point en étudiant les dents. Toutefois, en examinant la face interne de la joue, on trouve en général un cordon dur qui part de la fistule et se dirige vers le collet de la dent malade, ou bien du côté de la partie osseuse altérée. Il faut, sans plus tarder, enlever la dent ou les dents suspectes, et c'est merveille de voir des fistules qui durent parfois depuis des années guérir en quelques jours lorsque le diagnostic a été fait exactement.

J'ai observé sur une enfant âgée de quelques mois des fistules géniennes, dues à une cause que je crois très rare, l'ectopie de follicules dentaires dans l'épaisseur du maxillaire supérieur vers le plancher de l'orbite. Je dus enlever tous les follicules pour guérir l'enfant.

Si le point de départ de la fistule était osseux, il serait nécessaire de pratiquer une incision soit à travers la fistule, soit par la bouche au niveau du repli muqueux gingivo-buccal, pour arriver jusque sur la partie malade et en pratiquer l'ablation.

Les *fistules salivaires* résultent de la division du canal de Sténon. En étudiant la région parotidienne, nous avons vu que la blessure de la glande parotide pouvait être suivie de l'établissement d'une fistule salivaire généralement facile à guérir par une simple cautérisation et même la compression seule. Il n'en est pas de même des fistules du canal de Sténon, lesquelles, une fois établies, n'ont aucune tendance à guérir spontanément et nécessitent toujours une intervention souvent délicate.

La cause de ces fistules est ordinairement une plaie qui a divisé complètement le canal ; un abcès consécutif à la présence d'un corps étranger, d'un calcul, pourrait aussi les produire. Le diagnostic s'impose, puisqu'il s'écoule par l'orifice génien un liquide clair, limpide, surtout au moment des repas.

Les indications à remplir sont les suivantes : 1° rétablir le cours normal de la salive : mais c'est impossible, car on ne retrouverait que fort difficilement dans l'épaisseur de la joue le bout périphé-

rique du canal, et comment d'ailleurs réunir les deux bouts? — 2° tarir la source de la salive en atrophiant ou en extirpant l'organe sécréteur, la glande parotide, mais on n'y réussira pas, si ce n'est à l'aide d'une opération grave laissant après elle des traces plus pénibles que la fistule elle-même ; — 3° détourner le cours de la salive en créant un nouvel orifice dans la cavité buccale; cette dernière indication est la vraie et c'est à la remplir que se sont attachés les chirurgiens à l'aide des nombreux procédés qui ont été proposés.

Je dois établir à cet égard une distinction importante qui n'a peut-être pas été faite jusqu'ici. Le canal de Sténon présente dans son trajet deux portions distinctes : une portion massétérine et une buccale. La fistule peut porter sur l'une ou l'autre de ces portions. Or l'indication précédente, à savoir établir un nouvel orifice buccal, est impossible à remplir dans la première portion, puisqu'il faudrait pour cela traverser le masséter, la branche montante du maxillaire inférieur, le ptérygoïdien interne, et encore n'arriverait-on pas dans la bouche, mais dans la fosse zygomatique. La méthode n'est donc applicable qu'à la portion buccale ou buccinatrice du canal, et il en résulte qu'une fistule salivaire de la portion massétérine doit être considérée comme incurable. Avant de se prononcer, il faudrait toutefois établir un diagnostic très exact, c'est-à-dire être certain que la fistule part bien du canal et non de la parotide accessoire, qui accompagne et recouvre souvent le canal jusqu'au bord antérieur du masséter. On le reconnaîtra à ce signe : si la fistule part du canal, il ne s'écoulera pas du tout de salive par la bouche, tandis que, si elle part de la glande, il s'en écoulera à la fois et par la joue et par la bouche. Ce diagnostic a d'autant plus d'importance que, si la fistule du canal est incurable, celle de la glande peut très bien guérir, ainsi que je l'ai déjà dit plus haut.

Nous admettons que le malade est atteint d'une fistule salivaire curable siégeant sur la partie buccale du canal. Comment réaliser la seule indication qu'il y ait à remplir, c'est-à-dire dériver le cours de la salive? Il suffit de perforer la muqueuse buccale dans le point correspondant à l'orifice fistuleux cutané, de façon que la salive s'écoule par la bouche, mais la difficulté est de maintenir cet orifice ouvert. On y peut réussir de plusieurs manières : en perforant la joue avec un fer rouge ou le thermo-cautère pour produire une eschare. Desault maintenait une mèche dans le

trajet; Deguise coupait peu à peu un bout de muqueuse avec un fil de plomb noué dans la bouche. Je serais d'avis de commencer par l'emploi du moyen suivant : traverser de part en part la joue au niveau de la fistule, introduire un drain dans le trajet, tirer le drain de façon que l'extrémité externe affleure la peau, faire sortir l'autre extrémité par la bouche, le fixer au niveau de la commissure, et réunir ensuite la plaie extérieure convenablement avivée. Laisser le tube en place pendant trois ou quatre jours jusqu'à cicatrisation de la peau.

J'ai parlé précédemment des plaies de la joue dans lesquelles le canal de Sténon est intéressé ; je crois que, dans ces cas, si la paroi buccale n'est pas divisée dans sa totalité, il y aurait lieu de la fendre pour que la salive puisse s'écouler, d'y introduire au besoin un tube à drainage et de fermer ensuite la plaie extérieure : on éviterait sans doute ainsi la production d'une fistule salivaire consécutive.

F. **Névralgies de la joue.** — Dans l'épaisseur de la joue se trouve un plexus nerveux formé par l'anastomose du nerf facial et du buccal, branche de la cinquième paire. Cette dernière est parfois le siège de névralgies fort douloureuses et peut même déterminer à la surface de la peau la production d'un zona génien. Il est facile de diagnostiquer la névralgie par la direction et le siège des irradiations douloureuses étendues suivant une ligne allant de l'oreille vers la partie moyenne de la joue. Elles offrent trois points douloureux : 1° en avant du lobule de l'oreille ; 2° près du rebord antérieur du masséter ; 3° à la partie moyenne de la joue. Lorsque cette névralgie est rebelle aux moyens ordinaires de traitement, on a pu songer à pratiquer la résection ou l'élongation du nerf. Les procédés de Michel (de Strasbourg), de MM. Letiévant et Valette (de Lyon), consistent à atteindre le nerf par une incision à la peau, pratiquée parallèlement au bord antérieur du masséter : mais la présence du canal de Sténon, de l'artère faciale et de quelques rameaux moteurs du facial rend cette opération très difficile et souvent nuisible, d'autant plus que ces divers organes ont une direction perpendiculaire à celle de l'incision. Pour ma part, je préférerais une incision horizontale passant au-dessous de la ligne fictive qui indique la direction du canal de Sténon (ligne étendue du lobule de l'oreille à la commissure labiale), afin d'éviter l'inconvénient le plus sérieux, la fistule salivaire.

M. Panas a pratiqué la section du nerf buccal suivant une méthode qui me paraît encore préférable : déjà Nélaton l'avait employée, mais sans en tracer les règles. Elle consiste à opérer par la bouche. Après avoir disposé convenablement son malade, le chirurgien place l'ongle de son indicateur sur la lèvre externe du bord antérieur de la branche montante, à sa partie moyenne, et coupe successivement en avant de ce bord la muqueuse et les fibres du buccinateur ; il recherche ensuite le nerf avec la sonde cannelée et en pratique la section.

G. **Tumeurs diverses de la joue.** — Les tumeurs de la joue se développent aux dépens de la graisse : ce sont des lipomes ; aux dépens du groupe des glandes molaires : ce sont des kystes, des adénomes, adéno-sarcomes, etc. ; aux dépens du canal de Sténon : des calculs, des kystes.

On rencontre plus souvent des kystes sébacés, des angiomes, des épithéliomes, mais ces tumeurs n'offrent rien de spécial à la région. Je dirai seulement qu'il convient d'enlever les kystes sébacés avec le bistouri, afin d'obtenir une cicatrice linéaire ; j'ai l'habitude de traiter les angiomes en les lardant avec la pointe du thermo-cautère chauffé au rouge sombre. Quant aux épithéliomes, si leur ablation entraîne une grande perte de substance, il faut la réparer aussitôt par la génioplastie en empruntant de la peau aux parties voisines.

Lipomes de la joue. — La joue présente deux couches de graisse distinctes : l'une superficielle sous-cutanée, sus-aponévrotique ; l'autre profonde, sous-aponévrotique. La première couche communique avec le tissu cellulo-adipeux sous-cutané des régions temporale et parotidienne ; la seconde se continue avec les graisses de la fosse zygomatique, et par suite avec la couche sous-aponévrotique de la région temporale, ainsi qu'avec le tissu celluleux lâche occupant le fond de la loge parotidienne.

Ces notions anatomiques jettent une certaine clarté sur la question encore obscure des *lipomes de la joue*. Se développant aux dépens des deux couches de tissu adipeux qui existent dans la région, ils sont : les uns sous-cutanés ou sus-aponévrotiques ; les autres sous-aponévrotiques. C'est à tort qu'on désigne ces derniers sous le nom de *sous-muqueux*, car ils ne siègent jamais directement sous la muqueuse, mais bien à la face externe du

muscle buccinateur ; la cause de l'erreur vient de ce que, bridés en dehors par l'aponévrose, ils font saillie dans la bouche plutôt que sous la peau. On conçoit donc qu'un lipome sous-aponévrotique de la joue puisse gagner la fosse zygomatique, la fosse temporale, et forme une tumeur profonde dont le diagnostic sera fort difficile. On conçoit également que des lipomes développés dans le même point se propagent à la loge parotidienne en passant derrière la branche montante, ou que réciproquement ils viennent de la région parotidienne faire saillie dans la joue.

Cette étiologie des lipomes géniens offre plus qu'un intérêt théorique. En effet, si le lipome est sous-aponévrotique, on devra l'attaquer par la muqueuse buccale. Dolbeau a fait remarquer que ces tumeurs ne présentent aucune adhérence avec les parties voisines ; que la graisse dont elles sont formées est molle, s'étire sous l'effet d'une traction soutenue, en sorte qu'on en peut faire l'extirpation par une incision étroite. Était-ce le cas du lipome dont a parlé Demarquay à la Société de chirurgie, et qu'il a désigné du nom de lipome sous-parotidien ? Il en fit l'extraction de dehors en dedans à travers la parotide. Il sera bon de rechercher si les lipomes parotidiens profonds font saillie du côté de la bouche, car, en les attaquant par la voie buccale, on substituerait une opération très légère à un grave traumatisme.

Kystes, adénomes, adéno-sarcomes de la joue. — Au-dessous de l'aponévrose buccinatrice, entre ce feuillet fibreux et le muscle, se trouve constamment un groupe de glandes en grappe dont le conduit excréteur traverse les fibres musculaires et va s'ouvrir à la surface de la muqueuse. Il est vraisemblable que les kystes ou les tumeurs solides de nature bénigne que l'on observe parfois, rarement, il est vrai, dans l'épaisseur des joues, ont pour point de départ ce groupe glandulaire. Bridées par l'aponévrose, ces tumeurs ont plus de tendance à faire saillie du côté de la muqueuse que vers la peau, et c'est par la bouche qu'il convient de les attaquer. Je crois inutile de m'y arrêter davantage, car c'est tout ce qu'elles présentent de particulier dans cette région. On éviterait la blessure du canal de Sténon en pratiquant une incision horizontale en dehors de la ligne que j'ai indiquée précédemment comme représentant la direction du canal.

Le canal de Sténon peut renfermer des calculs, des corps étrangers

introduits par son orifice dilaté ; il peut contenir des caillots sanguins à la suite d'une contusion de la face. Dans ces diverses circonstances, le cours de la salive est interrompu, et il en résulte un gonflement très douloureux de la glande parotide. Le toucher buccal permet parfois de reconnaître la présence d'un calcul dont on pratique facilement l'extraction directe en incisant la muqueuse à sa surface ; mais on peut ne pas le sentir, et le diagnostic n'est établi qu'à l'aide du cathétérisme. Cette exploration peut aussi servir de moyen de traitement lorsqu'il s'agit d'une obstruction passagère du canal.

J'ai observé dans mon service (mai 1886), chez une femme d'une quarantaine d'années, une affection du canal de Sténon que je crois absolument rare. Sous une influence que je n'ai pu déterminer, ce canal se dilata peu à peu et, dans l'espace de dix-huit mois, parvint à acquérir le volume d'un œuf de poule. La tumeur était bilobée, dirigée transversalement dans le sens du canal et à peu près indolente. La pression à sa surface faisait sourdre à travers l'orifice buccal un liquide lactescent. La glande elle-même n'était pas tuméfiée. Je fendis largement le kyste par la bouche et touchai la surface interne avec la teinture d'iode, ce qui amena la guérison.

Bien que l'orifice du canal de Sténon soit très étroit, on réussit cependant à y introduire un stylet fin. Il suffit de se rappeler qu'il correspond à la partie moyenne du collet de la première grosse molaire supérieure, qu'il est situé à 4 millimètres au-dessous du cul-de-sac de la muqueuse gingivo-buccale et à 33 millimètres environ en arrière de la commissure. Les courbures du canal causeront un léger obstacle au cathétérisme, mais on les fera disparaître par une traction exercée sur la joue.

3° MALADIES DES LÈVRES.

Les lèvres sont le siège de deux affections que nous rencontrons communément dans la pratique et qui nécessitent toujours une intervention active et souvent délicate : c'est l'épithéliome et le bec-de-lièvre : je m'en occuperai donc d'une façon plus spéciale. On y observe cependant aussi d'autres vices de conformation, tels que la macrochylie, l'atrésie buccale. Elles sont également le siège de plaies, d'abcès, de furoncles, d'anthrax, d'ulcérations, de tumeurs variées dont je dirai seulement quelques mots.

Macrochylie. — Une grosse lèvre est presque toujours l'indice d'un tempérament scrofuleux et ne nécessite aucune intervention. En est-il de même de ces hypertrophies énormes de la lèvre supérieure, de ces sortes d'éléphantiasis que l'on peut comparer à la macroglossie, analogues à celle que présenta Blot à la Société de chirurgie en 1873? Dolbeau résolut la question en opérant, en 1874, l'enfant auquel je viens de faire allusion. Il dédoubla la lèvre à l'aide de deux incisions horizontales, l'une rapprochée de la peau, l'autre de la muqueuse, et en enleva un fragment de forme prismatique et triangulaire. Après avoir ainsi diminué l'épaisseur de la lèvre, il en diminua la largeur en retranchant un lambeau triangulaire de la muqueuse comprenant environ le tiers moyen de celle-ci.

Il n'y eut pas d'hémorrhagie appréciable.

L'examen histologique de cette pièce exceptionnelle, sinon unique, faite par le professeur Grancher, alors chef du laboratoire d'histologie de Clamart, démontra qu'elle était essentiellement composée de faisceaux de tissu conjonctif parfaitement organisé. Entre les faisceaux existaient des espaces de dimensions variables qui n'étaient autres que des espaces lymphatiques.

Atrésie buccale. — Si l'orifice buccal est parfois large, il peut aussi être très étroit, surtout dans certains cas pathologiques, à la suite de brûlures, par exemple. On peut remédier à cette atrésie par la très ingénieuse opération de Diffenbach, qui consiste à retrancher au niveau de chaque commissure un lambeau ayant la forme d'un V à base interne comprenant *seulement* la peau ; à diviser ensuite la muqueuse et en ourler les deux lèvres de la plaie cutanée.

Plaies des lèvres. — Les plaies des lèvres s'observent fréquemment : je ne parle pas des plaies chirurgicales dont je m'occuperai plus loin. Bien qu'elles soient ordinairement contuses, il n'en faut pas moins pratiquer la réunion avec le plus grand soin en retranchant au besoin avec des ciseaux les petits lambeaux de peau ou de muqueuse qui pourraient s'opposer à la réunion immédiate. La suture doit être faite de façon que les artères coronaires soient comprises dans l'anse du fil. Je préfère à la suture avec les épingles la suture à points séparés avec des fils métalliques ou du catgut.

Abcès des lèvres, furoncles, anthrax. — Les abcès proprement dits des lèvres sont assez rares; il n'en est pas de même des furoncles et des anthrax, qu'on y observe fréquemment, surtout à la lèvre supérieure, grâce au grand nombre de follicules pileux et de glandes sébacées qui s'y trouvent. Je rapprocherai de ces deux affections la pustule maligne, qui se rencontre aux lèvres comme d'ailleurs sur toutes les parties découvertes du corps. Ces diverses affections, très douloureuses, empruntent leur principal caractère de gravité à ce qu'elles peuvent déterminer une phlébite de la veine faciale qui se propage à la veine ophthalmique et au sinus caverneux avec tous les accidents de la thrombose des sinus. S'il s'agit d'une pustule maligne, on pourra débrider avec le thermo-cautère, mais le meilleur traitement consiste à cerner la tumeur avec des injections interstitielles de teinture d'iode, traitement applicable, du reste, à la pustule maligne, quel qu'en soit le siège.

Ulcérations des lèvres. — On rencontre très souvent sur les lèvres, des ulcérations de diverse nature. Ce sont tantôt des plaques d'herpès qu'il est très facile de reconnaître au groupement des vésicules multiples qui les composent, ou des aphthes de courte durée, ou bien des plaques muqueuses qui occupent de préférence les commissures. Ce sont encore des ulcérations cancroïdales siégeant presque constamment sur la lèvre inférieure, ou un chancre induré. J'ai rencontré deux fois une vaste exulcération de toute la surface des deux lèvres, très douloureuse, rebelle au traitement, sur des hommes d'ailleurs très bien portants. Je n'ai pu en découvrir la cause.

Le praticien n'éprouve en général d'hésitation à se prononcer qu'entre le chancre induré et un ulcère épithélial, mais, outre que ces deux affections ont une physionomie spéciale qui trompe peu quand on les a observées une seule fois, le chancre se présente de préférence chez les jeunes sujets, arrive en quelques jours à un degré d'ulcération que le cancroïde mettrait plusieurs mois à atteindre, et s'accompagne dès le début d'adénopathie sous-maxillaire, caractères opposés à ceux de l'épithéliome.

Tumeurs des lèvres. — Il n'entre pas de tissu adipeux dans la constitution des lèvres, pas plus que dans celle des paupières ou de la verge, aussi n'y rencontre-t-on pas de lipomes. Par contre,

les lèvres sont très abondamment fournies de glandes acineuses qui forment sous la muqueuse une couche épaisse de plusieurs millimètres. Cette couche est parfois si abondante qu'elle refoule la muqueuse et donne naissance à une sorte de double lèvre. Il n'y aurait aucun inconvénient à faire disparaître par une excision ce vice de conformation assez disgracieux.

Les glandes des lèvres peuvent être le point de départ de *kystes* et d'*adénomes*. Comme dans les autres régions, le tissu glandulaire peut coexister avec le tissu sarcomateux et cartilagineux. Ces tumeurs font, de préférence, saillie vers la muqueuse, et c'est de ce côté qu'il convient d'en faire l'extirpation.

Les lèvres sont assez fréquemment le siège d'*angiomes*. Je considère que le meilleur traitement consiste à larder la tumeur avec la pointe du thermo-cautère chauffée au rouge sombre de façon à ne provoquer aucun écoulement de sang. Il faut opérer le plus tôt possible.

Épithéliome des lèvres. — L'épithéliome ou cancroïde des lèvres, appelé encore cancer des fumeurs, est une affection des plus communes, des plus graves, et qui atteint à peu près exclusivement le sexe masculin.

On en a cherché l'explication dans l'usage du tabac, mais il y a des pays où les femmes fument, même la pipe, et elles ne sont pas pour cela atteintes de cancroïde des lèvres. La vérité est qu'une irritation locale prolongée peut déterminer l'apparition d'un épithéliome de la lèvre, mais sur un sujet qui est prédisposé. Cette affection siège presque toujours sur la lèvre inférieure.

Le cancroïde est une maladie de l'âge mûr et de la vieillesse, ce qui constitue même un élément de diagnostic. Il débute sur le bord de la lèvre et constitue d'abord un *petit bouton*, ainsi que disent les malades. Ce bouton, un peu dur, est parfaitement limité.

Il ne tarde pas à s'ulcérer, et les sécrétions de l'ulcère en se desséchant à l'air forment croûte. La croûte se détache, ou bien est enlevée, et à sa place on trouve une surface d'un rouge vif, granuleuse et saignante; une croûte se forme de nouveau et ainsi de suite. Cependant, la tumeur s'étend du côté de la muqueuse, du côté de la peau, et forme le plus souvent saillie au-dessus du niveau de la lèvre; c'est une surface rugueuse, inégale, mamelonnée, d'aspect mûral. Non seulement le cancroïde

s'étend en profondeur, il s'étend aussi en largeur et finit par gagner la commissure voisine, de telle sorte qu'il ne reste presque plus de muqueuse saine. Plus tard encore la lèvre tout entière est envahie; des fragments sphacélés se détachent de la tumeur, et les incisives sont découvertes, ainsi que le rebord alvéolaire. Le périoste du maxillaire inférieur se prend à son tour, fait corps avec le tissu morbide, et l'histologie nous enseigne qu'à cette période l'os lui-même est pénétré par des traînées de tissu épithélial. La salive, qui n'est plus retenue, s'écoule incessamment par la bouche, entraînant avec elle le pus sanieux que sécrète la surface ulcérée, ce qui cause au malheureux un tourment continuel, d'autant plus que la sécrétion salivaire est encore plus active qu'à l'état normal.

Au début de l'affection, les ganglions sous-maxillaires sont intacts, mais ils ne tardent pas à être atteints, et c'est à constater leur lésion que doit surtout s'attacher le chirurgien lorsqu'ils sont encore petits. Le meilleur mode d'exploration consiste à appliquer un doigt dans la bouche sur le plancher, tandis qu'un doigt de l'autre main déprime la peau dans le point correspondant : on peut ainsi apprécier l'existence de ganglions d'un très petit volume. Plus tard, cette exploration minutieuse devient inutile, car les ganglions forment sous la mâchoire une tumeur dure, immobile, appréciable même à la vue.

Tandis que les phénomènes locaux se déroulent ainsi, et même lorsque déjà ils sont parvenus à une période avancée, l'état général reste très bon; il n'existe aucun signe d'infection générale, ni de généralisation; le malade souffre peu et conserve toutes les apparences de la santé. Cependant, mais après de longs mois, il finit par maigrir, pâlir, devient jaune et succombe avec les signes de la cachexie cancéreuse.

Le *traitement* de l'épithéliome des lèvres est exclusivement chirurgical : il faut enlever la tumeur le plus tôt et aussi radicalement que possible : — le plus tôt possible, car on a chance d'arriver avant le commencement de l'infection ganglionnaire, et radicalement, afin de ne laisser aucune traînée épithéliale. Si les ganglions sous-maxillaires sont atteints, l'opération n'est complète et n'est légitime que si on les enlève en même temps que la tumeur. Lorsque la lèvre est détruite, le périoste atteint, l'os envahi, et qu'il existe sous la mâchoire une masse ganglionnaire

indurée et partout adhérente, je pense qu'il convient de s'abstenir, car on est certain de ne pas enlever la totalité du mal. Ce qu'il faut éviter par-dessus tout, ce sont les demi-mesures, telles que les cautérisations légères au nitrate d'argent, qui ne font qu'activer la marche de la maladie, d'où le nom de *noli me tangere*.

Le procédé d'extirpation est en général des plus simples et varie d'ailleurs suivant l'étendue de la lésion. S'il n'existe qu'un simple bouton bien limité, du volume d'un pois, par exemple, et ne dépassant pas le tissu muqueux de la lèvre, il suffit de l'enlever d'un coup de ciseaux courbes. Si la tumeur est plus volumineuse, mais que cependant une partie du bord libre soit saine, il faut, la lèvre étant préalablement bien tendue par un aide qui comprime en même temps les coronaires au niveau des commissures, il faut, dis-je, circonscrire la tumeur par deux incisions latérales qui se rejoignent au-dessous d'elle de façon à former un V. Les deux lèvres de la plaie sont ensuite rapprochées et réunies par première intention. L'ouverture de la bouche paraît d'abord singulièrement rétrécie, mais elle s'agrandit avec le temps, et c'est à grand'peine que l'on aperçoit les traces d'une opération, si la suture a été bien faite.

Si le cancroïde était fort étendu en largeur et occupait la lèvre presque d'une commissure à l'autre, on serait contraint de ne pas réunir et de panser à plat. Enfin, si la lèvre est complètement envahie jusqu'à sa base et d'un côté à l'autre, il est nécessaire de boucher immédiatement la large brèche par une autoplastie. Le meilleur procédé, le seul même à employer, est celui de Chopart: faire partir de chaque angle de la plaie une incision verticale allant jusqu'à l'os hyoïde ; disséquer ce vaste lambeau carré, le relever jusqu'à ce que son bord supérieur réponde aux commissures, et le suturer dans cette position. Le résultat immédiat de cette opération est très satisfaisant, car la perte de substance est exactement comblée : mais plus tard le lambeau se colle sur le maxillaire, se rétracte, et, comme son bord libre n'est pas recouvert de muqueuse, il reste immobile, ne retient que très incomplètement la salive et ne saurait remplir l'office de la lèvre.

Il est bien entendu que les ganglions lymphatiques seront enlevés par une incision indépendante, en suivant le procédé que j'indiquerai en étudiant les maladies du cou.

Bec-de-lièvre. — On désigne sous ce nom la division congénitale de la lèvre supérieure. On peut, en effet, négliger les divisions congénitales de la lèvre inférieure dont la science ne compte qu'un très petit nombre de cas. Pour bien comprendre le bec-de-lièvre, il est utile de faire appel au mode de développement des lèvres. Je le rappellerai sommairement.

Cette question d'embryogénie, restée longtemps obscure, a été résolue de la manière la plus complète par notre savant compatriote Coste. Tout le monde est aujourd'hui d'accord pour admettre que ce vice de conformation n'est autre chose qu'un arrêt de développement, plus ou moins compliqué suivant qu'il s'est produit à une période plus ou moins avancée de la vie embryonnaire.

Les lèvres ont pour origine des bourgeons qui, d'abord placés sur les côtés de l'extrémité céphalique, vont au-devant les uns des autres vers la ligne médiane où ils finissent par se rencontrer et se souder.

La lèvre inférieure est formée de deux bourgeons, la lèvre supérieure de trois.

Les deux bourgeons de la lèvre inférieure marchent très vite l'un vers l'autre, et il est très rare qu'ils ne parviennent pas à se souder.

Les bourgeons de la lèvre supérieure sont l'un médian, les deux autres latéraux. Le premier a été appelé par Coste *bourgeon incisif*, les seconds sont les *bourgeons maxillaires*. Le bourgeon incisif renferme les germes des dents incisives et est lui-même composé de deux moitiés symétriques. Il correspond à la cloison des fosses nasales.

Étant donnés ces trois bourgeons qui marchent à la rencontre les uns des autres, on conçoit que, sous une influence que nous ignorons d'ailleurs complètement, la rencontre ne se fasse pas, soit d'un côté, soit de l'autre, soit des deux à la fois, c'est-à-dire qu'il existe à la naissance un bec-de-lièvre unilatéral ou bilatéral. Il existe aussi des becs-de-lièvre médians par suite de l'écartement des deux moitiés de l'os incisif, mais le cas est tout à fait exceptionnel.

L'arrêt de développement peut porter sur toute la profondeur du bourgeon, c'est-à-dire qu'en même temps que la lèvre sera divisée on observera une fente portant à la fois sur la voûte ou voile du palais : ce sera un bec-de-lièvre appelé *gueule-de-loup*.

L'arrêt de développement pourra ne consister qu'en une encoche du bord libre de la lèvre supérieure, difformité qui est la plus simple de toutes, ou bien en une division limitée au voile du palais.

Le bec-de-lièvre unilatéral occupe le plus souvent le côté gauche.

Lorsqu'il est bilatéral et accompagné d'une division de la voûte palatine, c'est-à-dire lorsque les deux bourgeons maxillaires ont été frappés à la fois d'arrêt de développement dans toute leur profondeur, le bourgeon médian ou incisif, resté isolé sur la ligne médiane, n'en a pas moins continué à se développer. De plus, n'étant pas bridé en avant par la lèvre supérieure, puisqu'elle fait défaut, ce bourgeon prend des proportions énormes ; il se déjette en avant, devient presque horizontal et forme un véritable bec d'oiseau qui continue la saillie du nez.

Le bec-de-lièvre présente donc des variétés multiples sur lesquelles il importe d'insister, parce que ce sont elles qui fournissent les indications et commandent le mode opératoire.

Le bec-de-lièvre est *simple* ou *compliqué*. Par l'expression de simple je n'entends pas dire que le bec-de-lièvre n'existe que d'un côté, car il peut être simple, quoique bilatéral.

On doit désigner sous le nom de bec-de-lièvre *simple* celui dont les bords peuvent se rapprocher complètement sans qu'il soit nécessaire de pratiquer le moindre décollement pour obtenir la réunion; la division peut, dans ce cas, occuper une partie seulement de la hauteur de la lèvre, toute la lèvre, pénétrer même dans la narine correspondante, mais le rebord alvéolaire et la voûte palatine sont intacts.

Le bec-de-lièvre compliqué (et je me place ici au point de vue purement clinique) est celui dont la réunion exige non seulement l'avivement des bords, mais encore une autre opération adjuvante, telle que décollement de la lèvre, résection d'os. Il s'accompagne le plus souvent de division palatine.

On peut, ce me semble, rapporter à trois les cas en présence desquels se trouve le praticien: 1° le bec-de-lièvre est simple ; — 2° le bec-de-lièvre est compliqué, mais il n'existe pas de saillie de l'os intermaxillaire ; — 3° il existe une saillie médiane de l'os incisif. La conduite à tenir est différente dans chacune de ces trois circonstances.

1° *Bec-de-lièvre simple.* — On nous demande constamment : A quel âge de la vie faut-il opérer le bec-de-lièvre ? Il est impossible de répondre à cette question d'une manière générale, car cela dépend des cas. J'estime, pour mon compte, que le bec-de-lièvre simple, celui qui, je le répète, n'exige qu'un avivement, peut être opéré tout de suite après la naissance : le traumatisme est insignifiant et la perte de sang si minime que l'enfant ne court aucun danger. D'autre part, il y a grand intérêt pour l'alimentation à ce que la lèvre soit réparée le plus tôt possible. Je dirai plus loin comment il faut pratiquer l'avivement et la suture.

2° *Bec-de-lièvre compliqué sans saillie de l'os incisif.* — Cette variété de bec-de-lièvre exige le décollement de l'un ou des deux bords de la division pour en obtenir le rapprochement, et par conséquent ne doit jamais être opérée à la naissance. Il résulte, en effet, de l'opération une perte de sang assez notable, qui exposerait grandement la vie du nouveau-né. J'estime qu'il faut attendre la fin de la première année, et encore, si l'opération préliminaire à l'avivement devait avoir quelque importance, il serait préférable de reculer la limite jusqu'à deux ou trois ans. Ce qui s'oppose au rapprochement des lèvres de la division, c'est l'aile du nez (la gauche, en général, le bec-de-lièvre étant plus fréquent de ce côté), laquelle, déjetée plus ou moins fortement en dehors, est adhérente au maxillaire supérieur. Il faut donc détacher, mobiliser cette aile, et souvent pour cela porter l'incision jusque dans la fosse canine. Une simple division du repli muqueux suffit, en général, à libérer et à mobiliser le bord droit. Cette variété s'accompagne souvent de la division du rebord alvéolaire et de la voûte palatine, mais je suis d'avis qu'il ne faut s'occuper que de la restauration de la lèvre, laissant pour beaucoup plus tard celle du palais. Dans le cas de division du rebord alvéolaire, il est fréquent, sinon constant, d'observer un relief beaucoup plus prononcé de la partie qui sous-tend le côté droit de la division. C'est encore un obstacle au rapprochement : d'où la nécessité d'un décollement plus grand de la face profonde de la lèvre de ce côté. Il ne faut, d'ailleurs, exercer aucune action sur cette saillie osseuse, qui s'affaissera peu à peu par la pression de la lèvre restaurée.

Je ne suis pas d'avis d'opérer le décollement des deux lèvres de la division avec le thermo-cautère, à cause des eschares qui en sont la conséquence et de la suppuration que provoque leur élimination ;

je préfère le bistouri, ou mieux encore les ciseaux, qui sont plus hémostatiques. Il s'écoule un peu de sang, il est vrai, mais, si l'on procède par petits coups en comprimant à mesure avec le doigt, la quantité est minime. Il est bon de placer une éponge dans la bouche, afin que l'enfant n'avale pas le sang. Il faut que la joue droite et la narine soient complètement mobilisées pour obtenir un résultat favorable, empêcher la traction et ramener l'aile du nez à sa place. On évite ainsi d'embrocher le nez à sa base avec une longue aiguille, ainsi que l'ont conseillé quelques chirurgiens. C'est lorsque l'aile du nez est très reportée en dehors (ce qui nécessite un large décollement) que je suis d'avis d'attendre pour opérer que l'enfant ait atteint la deuxième ou la troisième année.

3° *Bec-de-lièvre compliqué avec saillie de l'os incisif.* — Dans ce cas, le bec-de-lièvre est nécessairement double. L'os incisif fait en avant une saillie plus ou moins grande, et il est recouvert par une petite plaque de peau arrondie qui se continue avec l'extrémité du nez et pourra servir à refaire la sous-cloison. Il est bien évident qu'il faut attendre, pour opérer, que l'enfant ait une résistance suffisante, car l'opération est plus sérieuse encore que dans le cas précédent. Je pense que trois ou quatre ans sont nécessaires, ce qui dépend d'ailleurs de la santé du sujet.

Comment se comporter à l'égard du tubercule incisif médian? La question est délicate. En principe, il faut le conserver, puisqu'il contient les dents incisives, mais ce n'est pas toujours possible. Il est si saillant dans certains cas, que force est de le réséquer, et le meilleur procédé est un coup de pince de Liston après dissection de la peau qui le recouvre. Il est bon d'être prévenu qu'il renferme quelquefois des artères assez volumineuses. Lorsque le tubercule n'est pas trop saillant, il faut essayer de le réduire en le refoulant en arrière jusqu'à ce qu'il prenne place entre les deux maxillaires supérieurs. Le refoulement simple peut suffire en produisant une certaine effraction, et c'est le procédé que je préfère. Si on rencontrait trop de résistance, on donnerait un coup de pince de Liston sur la cloison qui supporte le tubercule, de façon à produire par la pression une sorte de chevauchement. On a aussi conseillé de pratiquer une excision, d'enlever un morceau triangulaire de la cloison, mais je préfère le refoulement avec ou sans section.

Lorsque l'on a réséqué ou réduit le tubercule incisif, je pense que, d'une façon générale, il est plus sage d'ajourner le reste de l'opération à une époque ultérieure. Si ce premier temps est bien supporté, on procédera à l'avivement et à la suture huit ou quinze jours après ; sinon, on attendra plus longtemps. Dans le dernier cas que j'ai opéré, l'enfant, âgé de quatre ans, fut tellement affaibli par la résection du tubercule médian, que je dus le renvoyer chez lui, remettant à plusieurs mois le complément de l'opération.

Mode d'avivement et suture du bec-de-lièvre. — Quelle que soit la variété du bec-de-lièvre, qu'il ait été ou non nécessaire de pratiquer des décollements, la réduction du tubercule médian, une opération préliminaire quelconque, il faut ensuite procéder à l'avivement et à la suture en suivant les règles que je vais maintenant tracer.

L'avivement doit être fait, en général, avec le bistouri. Il doit comprendre toute l'épaisseur de chaque bord de la division. Ayez grand soin d'aviver l'angle supérieur dans la narine. On s'est beaucoup préoccupé de rendre au bord libre de la lèvre sa physionomie normale, et surtout d'éviter une encoche qui se produit souvent au niveau de la suture. Dans ce but on a varié la forme de l'avivement en taillant des petits lambeaux, soit d'un côté, soit des deux côtés. Lorsque le bec-de-lièvre est simple, que les bords de la division sont facilement rapprochés l'un de l'autre, que l'aile du nez n'est pas déjetée, et que l'arcade alvéolaire est complète, il suffit quelquefois, pour obtenir un bon résultat, de faire un avivement ordinaire, c'est-à-dire d'enlever complètement avec le bistouri ou avec les ciseaux un liséré de chacun des bords sans se préoccuper de l'encoche ; c'est au chirurgien d'apprécier si les deux bords de la plaie sont suffisamment parallèles pour que le bord libre de la lèvre soit rectiligne après la réunion.

Le plus souvent il est préférable de ne pas détacher complètement la bande d'avivement, de la conserver de l'un ou des deux côtés, afin de s'en servir pour combler la dépression qui constitue l'encoche. Je me sers, depuis bien des années, d'un procédé décrit sous le nom de procédé de Giraldès. Il consiste, ainsi que le montre la figure 26, à enlever complètement la bande gauche d'avivement en conservant la bande droite, qui reste adhérente par sa base au bord libre et que l'on abaisse de manière qu'elle devienne horizontale.

Si les deux bords de la division étaient également déjetés en dehors et que l'on craignît de manquer d'étoffe, il serait préférable de conserver les deux bandes d'avivement, selon le procédé de Clémot et de Nélaton, et de les renverser comme le montre la figure 27. Nélaton abaissait les deux bandes d'avivement entières en les maintenant réunies entre elles par leur sommet, ce qui me paraît inutile, car l'extrémité se sphacèle ou forme une saillie qu'il faut retrancher ensuite.

Après avoir attendu suffisamment pour que l'hémostase soit complète, procédez à la suture. On se servait presque exclusi-

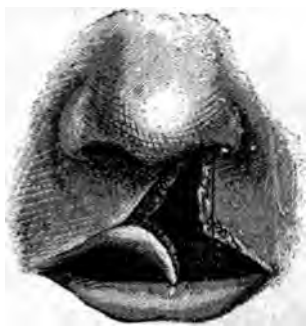

Fig. 26. — Opération du bec-de-lièvre à un lambeau.

Fig. 27. — Opération du bec-de-lièvre à deux lambeaux.

vement jadis, et on se sert encore quelquefois aujourd'hui, de la suture entortillée avec des épingles, mais je pense que la suture à points séparés avec du crin de Florence est préférable. Employez pour passer les fils une aiguille courbe très fine de préférence à l'aiguille de Reverdin.

La manière de passer les fils présente dans l'espèce une réelle importance. On voit des enfants opérés régulièrement du bec-de-lièvre, sans accidents ni complications, s'éteindre ensuite tout doucement dans les heures qui suivent l'opération, et cela parce que la suture n'a pas été bien faite. Ces enfants succombent à l'hémorrhagie qui se produit au niveau du bord postérieur de la plaie par l'artère coronaire, celle-ci n'ayant pas été comprise dans l'anse du fil, comme elle eût dû l'être. Rappelons que cette artère est beaucoup plus rapprochée de la muqueuse que de la peau et qu'elle est située en arrière du muscle orbiculaire au sein de la couche glanduleuse. Or, si les deux bouts de l'artère ne sont pas compris dans la suture, ils restent béants dans la plaie. Étant

donnée, en effet, la direction des fibres de l'orbiculaire, toute plaie verticale des lèvres présente une grande tendance à l'écartement de ses bords, et si, dans le bec-de-lièvre en particulier, toute l'épaisseur de la lèvre n'est pas comprise dans la suture, il reste en arrière des fils une sorte d'hiatus dans lequel s'ouvrent précisément les coronaires. Ajoutons que l'enfant exécute des mouvements de succion qui favorisent la sortie du sang dont une perte même minime peut entraîner la mort. La figure 28 montre la manière de passer le fil. Introduit par la peau à quelques millimètres de la plaie, il doit pénétrer obliquement dans l'épaisseur de la lèvre

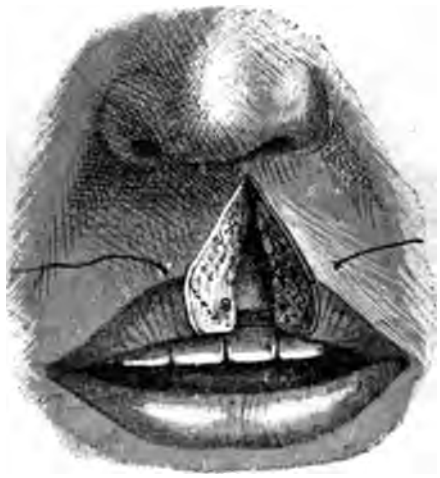

Fig. 28. — Manière de passer le fil dans la suture du bec-de-lièvre.

et sortir juste à l'union de la muqueuse avec la couche glandulaire, pour suivre un trajet inverse du côté opposé. Il est aisé de comprendre qu'avec une pareille suture toute hémorrhagie ultérieure est impossible. Évitez toutefois d'interposer la muqueuse entre les lèvres de la plaie, ce qui pourrait faire manquer la réunion. Quatre ou cinq points de suture seront ordinairement nécessaires. Il suffira de les laisser trois ou quatre jours en place.

Comme pansement, j'ai l'habitude de mettre sur la lèvre une lamelle de protective et de la gaze phéniquée que je fixe avec un bandeau qui entoure la tête. L'opéré doit être nourri à la cuiller. Après l'enlèvement des fils, il est bon de soutenir la suture à l'aide de quelques bandelettes de tarlatane collodionnée ou bien avec du collodion iodoformé.

4° MALADIES DE LA RÉGION PALATINE.

La région palatine comprend la voûte et le voile du palais. J'étudierai successivement les maladies de l'une et de l'autre.

Maladies de la voûte palatine.

Les maladies de la voûte palatine sont peu nombreuses : c'est à peine si l'on y observe des plaies, et ce sont généralement des plaies par armes à feu produites dans un but de suicide. Elles ne présentent d'ailleurs rien de spécial à noter.

Il est rare également d'y observer des tumeurs, au moins primitives, car la plupart des néoplasmes qui bombent vers la bouche à travers le palais ont pris naissance dans les parties voisines : le maxillaire supérieur, le nez. Chassaignac avait cru trouver un signe précieux de syphilis dans ce qu'il appela l'exostose médio-palatine, mais cette légère saillie se rencontre sur des sujets non syphilitiques.

Il n'y a pas de raison pour que la voûte palatine ne soit le siège de tumeurs diverses ainsi que les autres régions, et l'on en a observé en effet un certain nombre : anévrysme de l'artère palatine postérieure, angiomes, adénomes, etc., mais elles sont si exceptionnelles qu'il me paraît inutile d'y insister, d'autant plus qu'elles ne donnent lieu à aucune considération clinique intéressante.

Un follicule dentaire peut s'être égaré dans la voûte palatine, y devenir kystique, ou bien suivre son évolution normale, et l'on trouve plus tard une dent solidement implantée dans le palais. Je pense qu'à moins de gêne trop grande pour le malade il ne faut pas enlever ces dents, car il en pourrait résulter une perforation de la voûte, ce qui serait autrement sérieux pour le malade.

Les affections qui méritent une attention particulière sont l'inflammation, les ulcérations, la perforation, et l'absence du palais.

A. **Inflammation de la voûte palatine.** — Les inflammations de la voûte palatine sont assez communes et reconnaissent ordinairement pour cause initiale une lésion dentaire : c'est une périostite alvéolo-dentaire qui se propage à la fibro-muqueuse palatine. Il se produit un abcès qui siège le plus souvent au voisinage

du rebord alvéolaire, au niveau de la couche glanduleuse. Ces abcès causent de vives douleurs par suite de la compression et de la distension des nerfs palatins. Un détail anatomique dont il faut toujours se souvenir quand on observe une affection de la voûte palatine, c'est que le périoste et la muqueuse ne forment qu'une seule et même membrane : il en résulte que le pus est en contact direct avec l'os. Or cet os, qui se trouve compris entre deux muqueuses : la pituitaire en dessus et la fibro-muqueuse palatine en dessous, reçoit de cette dernière ses principaux éléments de nutrition. Si donc elle se trouve décollée dans une certaine étendue, et si surtout ce décollement persiste un certain temps, il se produit une nécrose qui peut elle-même entraîner une perforation de la voûte, accident rare toutefois dans les inflammations simples.

L'abcès constitue une petite tumeur rouge, tendue, fluctuante, fort douloureuse, facilement reconnaissable. Il faut commencer par enlever la dent, cause première de tout le mal, et il est possible que cela suffise pour guérir le malade, le pus s'écoulant par l'alvéole; sinon, il faut ouvrir l'abcès. Cette ouverture doit être faite avec une certaine précaution, car il n'est pas rare de lui voir succéder un écoulement de sang abondant et même une petite hémorrhagie. Deux conditions la favorisent : d'abord la situation de l'artère palatine postérieure dans l'épaisseur de la fibro-muqueuse, et par conséquent dans la paroi qu'il faut traverser pour pénétrer dans le foyer, et ensuite une sorte de gondolement de la muqueuse qui rend la compression difficile, inefficace, en s'opposant à l'application immédiate de la paroi sur le squelette. De plus, l'artère palatine postérieure est souvent assez volumineuse. Rappelez-vous que le tronc de cette artère siège très excentriquement tout près des rebords alvéolaires, et par conséquent portez le bistouri le plus près possible de la ligne médiane, où vous ne rencontrerez que des artérioles et une fibro-muqueuse beaucoup plus mince que sur les côtés.

La voûte palatine peut être le siège non seulement d'inflammation aiguë, mais encore d'inflammation chronique. J'en ai observé, en 1884, un exemple bien remarquable sur le prince X..., avec le regretté N. Gueneau de Mussy et mon collègue Labadie-Lagrave. Le malade avait été jadis diabétique et albuminurique. Il n'existait plus une seule dent à la mâchoire supérieure et, comme cause locale, nous ne pûmes invoquer que la pression longtemps prolongée d'un dentier. La fibro-muqueuse palatine était considéra-

blement épaissie; pendant plusieurs mois il sortit avec le pus une grande quantité de petits séquestres, et une étroite communication, suffisante cependant pour déterminer un coryza très gênant et rebelle, s'établit avec la fosse nasale droite. Malgré le mauvais état général, l'affection marchait vers la guérison, lorsqu'un érysipèle de la face et du crâne emporta le malade en quelques jours.

B. **Ulcérations de la voûte palatine.** — Les ulcérations de la voûte palatine sont loin d'être rares et se rattachent à plusieurs causes distinctes; la plus importante d'entre elles, la plus fréquente aussi, celle à laquelle il faut toujours songer, est la syphilis, pour laquelle le palais est en quelque sorte un siège d'élection. La syphilis s'y montre à la période secondaire sous forme de plaques muqueuses, mais surtout à la période tertiaire sous forme de gommes. Les plaques muqueuses sont des ulcérations superficielles coexistant avec des plaques semblables qui occupent les lèvres ou le pharynx et qui disparaissent assez rapidement sans laisser de traces. Il n'en est pas de même des gommes. Quel que soit leur point de départ primitif: pituitaire, paroi osseuse ou fibro-muqueuse palatine, ce qu'il est d'ailleurs assez difficile de déterminer d'une façon précise, car on ne voit pas souvent les malades à cette période, l'évolution est identique ainsi que le résultat, c'est-à-dire la perforation de la voûte palatine. Je crois cependant que le siège le plus commun de cette production est la fibro-muqueuse palatine. La tumeur formée d'abord par le dépôt du tissu gommeux se ramollit, donne naissance à un abcès qui décolle la muqueuse et ne tarde pas à s'ulcérer. La nécrose se produit par le mécanisme que je signalais tout à l'heure, et une perforation plus ou moins étendue en est le résultat.

La tuberculose et l'épithéliome donnent également naissance à des ulcérations de la voûte palatine. Toutefois le cancroïde primitif de cette région est d'une extrême rareté; les bords en sont durs, grisâtres, et la marche est relativement lente. Une gomme détruit le palais en quelques semaines, tandis qu'il faut plusieurs mois au cancroïde pour produire le même effet; les bords de l'ulcère ne sont pas décollés comme dans la gomme. Cette dernière se rencontre assez fréquemment chez des sujets encore jeunes, et les femmes y sont très exposées, tandis que le cancroïde apparaît à un âge avancé et de préférence chez les hommes. Enfin le sujet syphilitique accuse souvent des antécédents, est

atteint d'autres manifestations sur divers points du corps et présente ce que j'appelle le facies syphilitique, qui ne trompe pas souvent un œil exercé.

Le diagnostic différentiel avec l'ulcère tuberculeux ou strumeux est plus difficile, car il existe un certain nombre de caractères communs : l'âge, le sexe, la marche assez rapide, le décollement des bords, mais la couleur n'est pas la même ; la gomme est d'un rouge foncé, et, bien qu'il soit malaisé de faire une analyse exacte des signes, parce que ces deux affections ne se distinguent que par des nuances, il est certain que la gomme strumeuse et la gomme syphilitique ne présentent pas le même aspect, et que la première impression éprouvée par un bon praticien le trompe rarement.

Quoi qu'il en soit, une erreur de diagnostic est possible, même facile : aussi, en présence d'une ulcération de la voûte palatine, le traitement doit-il toujours être dirigé d'emblée comme s'il s'agissait de syphilis, car, dans ce dernier cas, si l'on arrive à temps, la maladie sera vite enrayée et l'on évitera la perforation.

C. **Perforation et division de la voûte palatine. — Uranoplastie.** — La voûte palatine peut être détruite partiellement par l'une des causes que je viens de signaler : c'est la *perforation* ; elle fait défaut à la naissance par suite d'une vice de conformation lié en général au bec-de-lièvre : c'est la *division*. On porte remède à ces deux affections par une opération identique, l'*uranoplastie*.

S'il est, à la rigueur, possible de discuter l'utilité d'une intervention chirurgicale dans la division de la voûte palatine, il n'en saurait être de même pour la perforation : alors l'opération s'impose. Il est à peine besoin de signaler les graves inconvénients qui résultent d'une perforation : le nasonnement de la voix, le passage des aliments par les fosses nasales, etc. L'opération est d'autant plus indiquée dans ce cas, qu'elle donne, si elle réussit, un résultat complet au point de vue fonctionnel, ce qui n'a pas toujours lieu dans la division. Donc conseillez toujours, imposez en quelque sorte l'opération aux sujets atteints de perforation ; attendez, bien entendu, pour agir, que celle-ci soit définitivement acquise, c'est-à-dire la cessation de tout travail réparateur naturel. Il convient aussi que toute manifestation syphilitique ait disparu depuis un certain temps.

La division congénitale du palais présente des degrés et des aspects variables. Elle est partielle ou totale, s'accompagne ou non du bec-de-lièvre avec ou sans division des arcades alvéolaires ; elle est médiane, c'est-à-dire qu'il n'existe pas de cloison, ou bien bilatérale ; dans ce cas, le vomer existe ; la division peut être latérale et la cloison vient s'insérer sur le bord de la division. Tantôt la fente est très étroite, c'est plutôt une fissure : les deux apophyses palatines du maxillaire supérieur sont inclinées vers la ligne médiane. Elles sont, au contraire, quelquefois fortement déjetées en dehors, dirigées presque verticalement, et la division est alors très large. Ces degrés, ces variétés, impriment sans doute quelques modifications aux procédés opératoires, mais de très minime importance, car l'uranoplastie a des règles fixes applicables à tous les cas.

Deux questions sont d'abord à résoudre : Faut-il opérer les divisions congénitales de la voûte palatine? A quel âge faut-il pratiquer l'opération ?

Il est incontestable que la prothèse a fait de grands progrès depuis une vingtaine d'années et qu'un bon appareil rend au malade de signalés services. Dans sa leçon clinique du 1er mars 1860, Nélaton, établissant le parallèle entre la prothèse et l'autoplastie, concluait sans hésitation en faveur de la prothèse, et présentait à son auditoire un jeune homme atteint de division complète de la voûte et du voile, qui parlait très correctement après huit mois seulement d'appareil. Jamais, disait-il, l'autoplastie ne donne un pareil résultat. Si nous ajoutons qu'à cette époque l'antisepsie chirurgicale n'existait pas et que les résultats opératoires étaient moins souvent favorables qu'aujourd'hui, on conçoit que Nélaton hésitât à employer une opération difficile, pénible pour l'opéré et pour l'opérateur, incertaine dans ses résultats immédiats ou plastiques, et incomplète dans ses résultats fonctionnels, lorsqu'il avait à sa disposition un moyen simple, facile, non douloureux et pour le moins, pensait-il, aussi efficace. J'ai entendu raconter l'histoire d'un malade, qui n'ayant trouvé aucune amélioration dans le timbre de sa voix à la suite de la staphylorrhaphie, se fit à nouveau diviser le voile du palais pour porter un appareil prothétique. Nous avons certainement plus de chances aujourd'hui d'obtenir un résultat opératoire satisfaisant, et nous pouvons endormir les malades en les opérant la tête renversée ; d'autre part, l'expérience a démontré qu'il est

possible d'obtenir avec une éducation convenable des résultats fonctionnels complets à la suite de l'autoplastie. De plus, il est incontestable qu'il est préférable pour un malade de posséder, à mérite égal, un véritable palais, plutôt qu'un palais en caoutchouc. Les appareils prothétiques sont coûteux, demandent un certain entretien, doivent être remplacés, et conviennent peu par conséquent aux personnes de la classe pauvre. Il ne me paraît donc pas douteux que le devoir du chirurgien est de conseiller l'autoplastie dans le cas de division congénitale de la voûte palatine, après avoir exposé au malade et à sa famille les avantages et les inconvénients des deux méthodes.

On vous posera certainement cette question : Êtes-vous sûr que l'opération fera disparaître le nasonnement d'une manière complète? Ne vous engagez pas trop sur ce point, car vous ne pouvez avoir de certitude, le résultat définitif dépendant souvent de l'intelligence du sujet et de l'éducation vocale qu'il recevra ultérieurement. Il se peut aussi que, malgré une restauration parfaite, la voûte et le voile restent relativement atrophiés, ce qui s'oppose au rétablissement complet de la fonction.

J'ai dit plus haut que le bec-de-lièvre compliqué ne devait pas être opéré dès la naissance à cause de la perte de sang qu'entraîne l'opération. Je ferai *a fortiori* la même remarque en ce qui concerne l'uranoplastie : ce serait exposer grandement la vie de l'enfant que de l'opérer dans les premiers mois de la vie ; attendez plusieurs années. On conçoit d'ailleurs qu'il faille sous ce rapport tenir compte de la constitution du sujet, mais on peut, en général, opérer de huit à onze ans, âge auquel les muscles peuvent encore être soumis à une gymnastique convenable.

Procédé opératoire de l'uranoplastie. — Si le sujet est suffisamment avancé en âge pour s'armer de courage, il est possible d'opérer sans chloroforme, car le temps vraiment douloureux, le temps du décollement, est de peu de durée : mais, s'il s'agit d'un enfant de huit à dix ans, l'anesthésie est indispensable ; l'injection de cocaïne devra rendre à l'avenir de grands services dans ce cas.

J'ai opéré le plus souvent sans chloroforme et tenu mes malades assis : mais le sujet endormi doit nécessairement être couché, et la meilleure position à donner à la tête est, suivant la pratique de Rose, de la renverser en arrière en débordant le lit.

Lieu d'opérer de bas en haut dans la bouche, le chirurgien

opère de haut en bas, et le sang peut être épongé au lieu de tomber dans le pharynx ; la bouche sera maintenue ouverte à l'aide d'un bâillon.

Je n'ai pas à discuter ici les divers procédés d'uranoplastie ; d'ailleurs il n'y en a qu'un seul bon, celui de Baizeau, dit procédé à double pont de lambeaux. Le temps principal de l'opé-

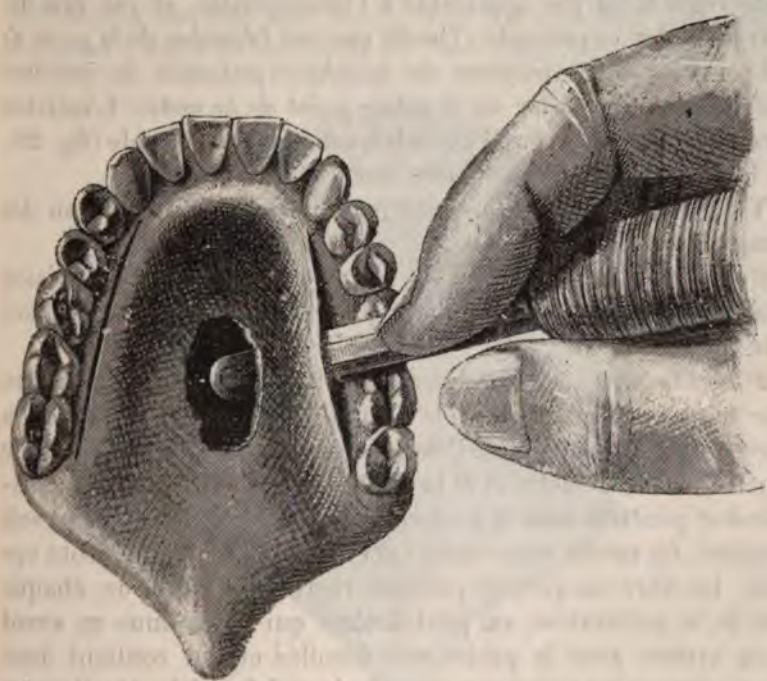

Fig. 29. — Uranoplastie. — Cette figure a pour but de montrer le point où doivent porter les incisions latérales et le mode de décollement des lambeaux.

ration, celui dont dépend le résultat, c'est la confection des lambeaux destinés à combler la perforation ou la division, et je répète que le procédé opératoire est identique dans les deux cas. L'accident le plus redoutable, celui qui, jusqu'à notre époque, avait rendu l'uranoplastie impraticable, c'est la gangrène des lambeaux. J'ai étudié ce point spécial avec quelques détails dans un Mémoire publié en 1872, ainsi que dans mon *Traité d'anatomie topographique*, et j'ai montré que cet accident serait à coup sûr évité, si l'on conservait dans le lambeau l'artère palatine postérieure. C'est en évitant de couper cette artère que l'on se met également à l'abri de l'hémorrhagie primitive et secondaire

qui a parfois occasionné la mort du sujet. Me basant sur le siège qu'occupe dans le palais l'artère palatine postérieure, j'ai établi le point où il fallait *toujours* pratiquer les incisions latérales afin d'avoir l'artère dans le lambeau. En autoplastie, il est de règle de donner au lambeau une largeur en rapport avec l'étendue de la perte de substance qu'il s'agit de combler, mais cette règle n'est pas applicable à l'uranoplastie, et j'ai cru devoir formuler ce précepte : *Quelle que soit l'étendue de la perte de substance ou de l'écartement des apophyses palatines, les incisions latérales doivent porter sur le même point de la voûte.* L'incision sera donc pratiquée aussi excentriquement que possible (fig. 29), en longeant l'arcade alvéolaire, sur le collet des dents.

Voici maintenant le procédé opératoire et la succession des temps dont il se compose.

1° *Incision latérale.* — Pratiquer avec le bistouri une incision allant jusque sur l'os, et étendue de la dernière grosse molaire à la canine.

2° *Décollement.* — Introduire par cette incision une spatule ou une rugine mousse, et à l'aide de pesées successives décoller la fibro-muqueuse dans toute l'étendue comprise entre les limites de l'incision et entre celle-ci et la perforation ; l'extrémité de la spatule doit pénétrer dans la perforation afin que le décollement soit complet. La même manœuvre est ensuite pratiquée du côté opposé. La fibro-muqueuse palatine représente alors, de chaque côté de la perforation, un pont flottant qui se continue en avant et en arrière avec la partie non décollée et qui contient dans son épaisseur les vaisseaux et nerfs du palais. Si le décollement devait porter en arrière plus loin que la dernière grosse molaire, quand on restaure, par exemple, en même temps le voile du palais, il faudrait procéder avec ménagement au niveau de la grosse molaire, en se rappelant que c'est à ce niveau que la palatine postérieure sort du canal palatin pour pénétrer dans les parties molles de la voûte.

Le décollement constitue le temps difficile, douloureux, de l'uranoplastie, et l'opération peut être considérée comme presque achevée quand il est bien effectué, ce qui demande à peine quelques minutes. On laisse alors reposer le malade, s'il n'est pas endormi (et je conseille de ne pas endormir les adultes) ; il se lave la bouche et on attend qu'il ne s'écoule plus de sang.

3° *Aviver les bords de la perforation.* — Ce temps est à la rigueur

inutile, puisque les bords étant décollés de l'os se trouvent par là même saignants, et j'ai pu obtenir des réunions sans rien retrancher de la muqueuse; cependant, comme ces bords sont très amincis, il est préférable d'en retrancher un petit liséré, afin de leur donner surtout plus d'épaisseur.

4° *Suturer les lambeaux.* — La suture est faite avec des fils métalliques ou avec des fils de soie. On se sert d'une aiguille analogue à celle de Reverdin, ou bien d'une aiguille courbe or-

Fig. 30. — Uranoplastie après la réparation de la perte de substance.

dinaire. Grâce à l'abaissement facile des deux lambeaux flottants, ce temps est en général assez aisé. Lorsque le rapprochement est effectué, il reste de chaque côté une surface plus ou moins large (fig. 30) constituée par le squelette de la voûte palatine, mais il ne survient pas de nécrose et ces surfaces s'oblitèrent rapidement.

Le malade sera nourri à la cuiller avec des aliments liquides pendant les premiers jours; les sutures seront enlevées du cinquième au sixième jour.

Lorsque la division est unilatérale, je suppose, et que la cloison des fosses nasales vient s'implanter sur les bords de la division,

on pourrait, à l'exemple de M. Lannelongue, détacher un morceau de la pituitaire et le rabattre pour combler la perte de substance.

Lorsque M. Baizeau décrivit son procédé d'uranoplastie, il est bien évident qu'il comprenait le périoste de la voûte palatine dans ses lambeaux, et j'ajoute même qu'il n'aurait pu faire autrement en pratiquant le décollement, puisque muqueuse et périoste ne font qu'une seule et même membrane : aussi ne puis-je comprendre que des chirurgiens, même français, persistent à attribuer à Langenbeck le mérite d'avoir fait la première uranoplastie sous-périostique.

Simon et Fergusson, imités en France par M. Lannelongue, ont divisé à la fois la fibro-muqueuse et l'os sous-jacent, de façon à mobiliser un lambeau ostéo-muqueux. Je préfère pour mon compte le procédé de M. Baizeau tel que je l'ai décrit.

Maladies du voile du palais.

Le voile du palais est susceptible, comme la voûte, d'être atteint par des blessures de diverse nature, des plaies par armes à feu en particulier. Le chirurgien incise quelquefois lui-même le voile du palais comme temps préliminaire de l'ablation d'une tumeur développée en arrière et au-dessus de lui. Je n'ai rien à dire de ces plaies, sinon qu'il faut, quand on le peut, réparer le voile par le procédé que j'indiquerai plus loin, et le plus tôt possible.

A. **Ulcérations**. — Les *ulcérations* du voile du palais sont fréquentes. Elles peuvent être de nature tuberculeuse, mais reconnaissent beaucoup plus souvent comme cause la syphilis. On y observe des plaques muqueuses, surtout au niveau des piliers, mais ce sont surtout des gommes qui se développent dans son épaisseur. Ces tumeurs gommeuses se ramollissent, s'ulcèrent et finissent par perforer le voile. Les ulcérations cancroïdales, fréquentes sur les piliers, se développent très rarement sur le voile lui-même. Ce que j'ai dit du diagnostic différentiel des ulcérations de la voûte s'applique à celles du voile, et je répète qu'il faut se hâter d'avoir recours au traitement spécifique par le sirop de Gibert et l'iodure de potassium, ce qui permet d'éviter la perforation et même de la guérir dans certains cas.

Les ulcérations du voile du palais, lorsqu'elles coexistent avec des lésions semblables de la paroi postérieure du pharynx, sont susceptibles de déterminer à la longue une lésion singulière, très rare, il est vrai, consistant dans la soudure du voile à la colonne vertébrale, de telle sorte qu'il n'existe plus de communication entre les fosses nasales et la bouche. Il n'est pas nécessaire d'insister sur les troubles physiologiques qu'entraîne cette lésion contre laquelle, d'ailleurs, il n'y a le plus souvent rien à faire.

B. **Tumeurs du voile du palais.** — Le voile du palais peut être le siège de tumeurs de nature diverse, mais il en est une spéciale à cette région, c'est l'*adénome*. Je rappellerai que les deux faces du voile sont tapissées par une membrane muqueuse, et que sous chaque muqueuse existe une épaisse couche de glandes en grappe. Il y a donc deux couches de glandes, l'une supérieure, l'autre inférieure. Chacune d'elles peut être le point de départ d'une tumeur adénoïde, mais c'est principalement aux dépens de la couche inférieure ou buccale que celle-ci se développe. Les deux couches sont séparées l'une de l'autre par les muscles staphylins, mais surtout par l'aponévrose palatine. Cette aponévrose fortement tendue entre les deux apophyses ptérygoïdes détermine la direction que prend la tumeur : l'adénome supérieur fait saillie dans le pharynx nasal, l'adénome inférieur se développe vers la cavité buccale.

Le diagnostic de l'adénome nasal présente une certaine difficulté. Il déprime légèrement le voile, fait vers l'orifice postérieur des fosses nasales une saillie en rapport avec son volume, et donne naissance à des signes à peu près identiques à ceux d'un polype fibreux de l'orifice postérieur. Le principal élément de diagnostic est le suivant : introduisez l'index derrière le voile du palais, recourbez-le en crochet, explorez la face supérieure, et vous constaterez aisément que la tumeur fait corps avec le voile lui-même. J'ai publié un cas très net de cette variété d'adénome dans la *Gazette des hôpitaux* du 11 mars 1885, où j'ai établi plus longuement les bases du diagnostic différentiel.

L'adénome buccal, celui qui prend son point de départ dans la couche glandulaire inférieure, se développe exclusivement du côté de la bouche. Il fait une saillie en rapport avec son volume et peut remplir complètement l'isthme du gosier, au point de s'opposer à la respiration et à la déglutition.

L'adénome du voile du palais, qu'il soit nasal ou buccal, présente une consistance rénitente et une marche lente, les caractères, en un mot, propres aux adénomes en général. Toutefois, un caractère particulier aux adénomes palatins, c'est qu'ils sont très facilement énucléables. Il en résulte que le traitement doit consister en une simple incision pratiquée à leur surface ; une pince à griffes et une spatule suffisent pour compléter l'opération. Dans le cas auquel je fais allusion plus haut, je dus fendre préalablement le voile pour arriver sur la tumeur, que je pus énucléer avec le doigt.

C. **Vices de conformation du voile du palais.** — Le voile du palais peut être atteint de division congénitale, laquelle occupe toujours la ligne médiane ; la division peut être limitée à une partie du voile ou bien à tout le voile ; elle peut s'accompagner de la division partielle ou totale de la voûte palatine avec bec-de-lièvre, ce qui constitue la gueule-de-loup.

Non seulement le voile peut être divisé sur la ligne médiane, il est parfois aussi atrophié, circonstance importante à noter au point de vue de la staphylorrhaphie, car alors, même après une opération bien réussie, on n'obtient qu'un résultat très médiocre tant au point de vue plastique qu'à celui du rétablissement fonctionnel ; peut-être, dans ce cas, vaudrait-il mieux s'abstenir de toute intervention chirurgicale.

Je répéterai pour le voile ce que j'ai dit à propos de la voûte, c'est que l'autoplastie doit être préférée à la prothèse, toutes les fois qu'il y a chances d'obtenir un résultat favorable, c'est-à-dire lorsque l'étoffe est suffisante. On doit attendre le même âge pour agir, huit à dix ans. L'emploi du chloroforme est moins nécessaire que pour l'uranoplastie, car l'opération est beaucoup moins douloureuse, surtout grâce à l'emploi de la cocaïne. J'ai ainsi opéré une jeune fille d'une douzaine d'années qui n'a pas senti l'avivement ; le passage seul des fils a été un peu douloureux. Cependant il faut avoir affaire à un enfant très docile, sans quoi le chloroforme est indispensable, et on opérera la tête renversée en arrière. Chez un adulte, l'anesthésie est inutile.

Staphylorrhaphie. — On désigne sous ce nom l'opération destinée à réunir les deux moitiés divisées du voile du palais. Elle se compose de deux temps, l'avivement et la suture. L'avivement

doit porter sur toute l'épaisseur des bords, afin de pouvoir opposer entre eux des surfaces d'une certaine largeur; la lèvre droite de la division doit être avivée de la main gauche et réciproquement. On se servira d'une longue pince à griffes pour saisir le voile et d'un bistouri à lame mince et étroite. Je conseille de faire l'avivement de bas en haut, afin de ne pas être gêné par le sang.

La suture est le temps difficile de la staphylorrhaphie, et l'on a imaginé un certain nombre de procédés, surtout pour passer le fil d'arrière en avant dans la lèvre droite de la division, mais aujourd'hui nous nous servons d'une aiguille à manche analogue à celle de Reverdin, et nous traversons les deux lèvres du même coup, comme dans une suture ordinaire. Ce temps opératoire se trouve ainsi beaucoup simplifié.

On emploiera des fils métalliques fins ou des fils de soie en nombre nécessairement variable, assez rapprochés les uns des autres. Lorsque tous les fils sont passés, faites le rapprochement des bords de la division et assurez-vous que la coaptation s'effectue sans effort, sans tiraillement, sans tension trop prononcée. Il ne reste plus alors, après avoir attendu que les surfaces saignantes soient sèches, qu'à fixer chacun des points de suture en procédant d'avant en arrière.

Si l'on constate que les lèvres de la division se rapprochent difficilement, et que le voile soit alors fortement tendu, il est indispensable de pratiquer sur les parties latérales, et de chaque côté, une incision libératrice parallèle à la division. On incise avec le bistouri couche par couche jusqu'à ce que le rapprochement s'effectue sans effort; c'est la seule règle qu'il soit, à mon sens, utile de formuler quant à la profondeur à donner aux incisions latérales.

Le malade sera nourri à la cuiller ou au biberon avec des aliments liquides pendant les trois ou quatre premiers jours, et les fils seront enlevés le cinquième ou le sixième jour.

MALADIES DU PLANCHER DE LA BOUCHE.

Le plancher de la bouche peut se décomposer en deux parties dont l'une contient la langue et l'autre la glande sublinguale. J'étudierai tour à tour les maladies de ces deux régions.

Maladies de la langue.

Les *lésions traumatiques* de la langue : plaies, contusions, corps étrangers, sont rares et ne présentent rien de spécial. Les morsures sont plus communes, chez les épileptiques, par exemple on ferait au besoin une suture, si un lambeau était détaché. Je n'ai rien à dire des brûlures.

La langue est susceptible de se tuméfier dans le cas de *glossite*, et la tuméfaction se développe avec une extrême rapidité. C'est ce que nous voyons souvent à la suite de l'emploi du thermocautère, dans la stomatite mercurielle, etc.; l'application d'une substance septique sur la langue produit le même effet; un individu qui avait sottement parié de manger un crapaud vit sa langue prendre un développement énorme et succomba asphyxié. Un malade présenta, dans mon service, une glossite due à une gangrène cachectique du plancher de la bouche.

Quelle que soit la cause du gonflement, les malades éprouvent une gêne considérable de la déglutition, de la phonation, mais surtout de la respiration, à ce point qu'ils peuvent succomber à l'asphyxie. S'il existait un phlegmon du plancher de la bouche ou de la région sus-hyoïdienne, il faudrait pratiquer sans retard un large débridement. Si le gonflement ne porte que sur la langue et devient menaçant, faites une incision profonde sur la face dorsale et, si la situation ne s'améliore pas, ayez recours à la trachéotomie.

Je rapprocherai de cette affection celle beaucoup plus rare décrite sous le nom de *macroglossie* et qui est congénitale, ou plutôt qui se développe dans les premières années de l'existence. La langue peut prendre un volume tel qu'elle n'est plus contenue dans la bouche et pend au dehors. On devine aisément les troubles multiples qui en résultent. Si la vie de l'enfant était compromise, il faudrait nécessairement agir et retrancher la partie excédente de l'organe, bien que cette opération présente de graves dangers, surtout à cause de l'hémorrhagie possible. La méthode de diérèse que je préférerais serait l'excision avec le bistouri ou les ciseaux d'une portion de langue préalablement cernée avec de longues

inces hémostatiques laissées en place pendant vingt-quatre heures près l'opération. Le thermo-cautère fournit sans doute, s'il est ien dirigé, une hémostase primitive suffisante, sinon complète, nais il expose beaucoup à l'hémorrhagie secondaire lors de la hute des eschares ; l'écraseur linéaire serait préférable.

La glossite peut se terminer par la production d'un *abcès* développé au sein des fibres musculaires de la langue. Cet abcès diffère le ceux observés dans les autres régions en ce qu'il présente une consistance ferme qui le fait ressembler à une tumeur solide ; la fluctuation y est fort difficile à percevoir, et c'est en se basant surtout sur le mode de développement et la marche de l'affection que l'on en pourra établir le diagnostic. L'ouverture au bistouri est le seul traitement convenable.

Lésions organiques de la langue. — Les lésions organiques de la langue se manifestent sous deux formes distinctes : à l'état de tumeur non ulcérée, à l'état d'ulcération.

Les *tumeurs de la langue* peuvent être divisées cliniquement en deux groupes : les *tumeurs rares* et les *tumeurs communes*.

Le groupe de tumeurs rares comprend : les anévrysmes, les angiomes, les kystes, les lipomes et les fibromes. Ce sont du moins celles qui ont été, jusqu'à ce jour, rencontrées dans l'épaisseur de la langue. On voit qu'elles peuvent être elles-mêmes subdivisées en solides et en liquides.

Les tumeurs communes sont le syphilome et l'épithéliome.

Le syphilome lingual peut être *diffus* ; il existe alors une induration plus ou moins étendue de l'organe, occupant soit les couches superficielles, soit les couches profondes ; c'est une sorte de sclérose de la langue. Il peut être *circonscrit* et se présenter sous la forme d'une gomme.

L'épithéliome est tantôt *superficiel* et revêt l'aspect d'un papillome ; tantôt il est situé profondément dans l'épaisseur de la langue, il est *interstitiel*.

La gomme et l'épithéliome ne tardent pas à aboutir à l'ulcération.

Les *ulcérations de la langue* sont d'origine traumatique, tuberculeuse, syphilitique, ou épithéliale.

Je crois devoir résumer ces diverses notions dans le tableau synoptique suivant.

- Tumeurs de la langue...
  - Rares .....
    - Anévrysme.... (diffus. / circonscrit.)
    - Angiome ..... (tache érectile. / caverneux.)
    - Kystes ..... (muqueux. / séreux. / purulents. / hydatiques. / dermoïdes.)
    - Lipomes.. .... (sessiles. / pédiculés.)
    - Fibromes..... (sessiles. / pédiculés.)
  - Communes ..
    - Syphilome. (diffus. / circonscrit.)
    - Épithéliome ... (superficiel. / interstitiel.)
- Ulcérations de la langue..... .. . .
  - Traumatiques.
  - Tuberculeuses.
  - Syphilitiques.. (primitives. / secondaires. / tertiaires.)
  - Épithéliales.

Tumeurs de la langue. — La tumeur qui est de beaucoup la plus commune dans la langue est l'épithéliome, aussi grouperai-je autour d'elle les diverses notions qui nous permettront d'arriver au diagnostic.

L'*épithéliome*, *cancroïde*, *cancer de la langue*, est une des affections les plus graves qui puissent atteindre l'homme. On l'observe très rarement chez la femme, et il me paraît bien difficile d'en découvrir la cause réelle. Ainsi que je l'ai déjà dit à propos des lèvres, diverses causes irritantes locales peuvent déterminer l'apparition du cancroïde de la langue, mais sur un sujet qui en porte en lui le germe, ou, si l'on préfère, sur un sujet qui présente un terrain de culture favorable au développement du microbe, terrain que lui ont transmis ses parents, dont presque toujours plusieurs ont été atteints d'affections semblables. Entre cette prédisposition et la diathèse héréditaire admise avant les théories microbiennes, je ne vois guère, pour mon compte, qu'une différence de mots.

L'épithéliome de la langue présente deux formes au début. Tantôt il apparaît sous l'aspect d'un petit ulcère à contours indurés occupant presque toujours l'un des bords de la langue, ou bien sous celui d'une tumeur siégeant également au niveau d'un bord, située dans l'épaisseur des fibres musculaires et recouverte par la muqueuse saine. Le diagnostic est souvent difficile à établir à cette période. Est-ce une plaque muqueuse, une ulcération produite par une dent mauvaise ou par des tubercules? J'indiquerai plus loin la réponse à cette question.

Lorsqu'il y a seulement tumeur, c'est surtout avec un *syphilome lingual* que la confusion peut être faite, car les signes sont sensiblement les mêmes. La tumeur est, en général, peu apparente à l'extérieur en raison du léger relief qu'elle fait sous la muqueuse, mais, si l'on saisit la langue entre le pouce et l'index, on sent un noyau très dur dont il est possible de délimiter nettement les contours, et qui s'étend souvent beaucoup plus loin que ne le faisait tout d'abord supposer l'aspect de l'organe. Les principaux éléments du diagnostic différentiel sont les suivants : la tumeur épithéliale occupe le bord de la langue ou la partie voisine du bord ; — la tumeur gommeuse siège de préférence au centre ; la première est unique, — la seconde est souvent multiple. Ricord disait que, dans ce cas, la langue semble rembourrée de noisettes, expression pittoresque qu'il est bon de conserver. Le sujet syphilitique présente souvent d'autres signes d'infection sur la peau ou sur le squelette. Mais il faut bien dire que ces éléments ne sont pas suffisants pour acquérir une certitude, et d'ailleurs l'on se plaît toujours à espérer au début qu'il s'agit d'une gomme, surtout si le malade accuse l'existence antérieure d'un chancre induré, ce qui cependant est loin d'être une preuve : J'ai soigné un malheureux affecté d'un épithéliome à marche aiguë et qui jadis avait été atteint de chancre infectant. Tout cela prouve que, même avec de fortes présomptions en faveur de l'épithéliome, il faut donner à l'intérieur de l'iodure de potassium, mais à doses rapidement croissantes jusqu'à 6 et 8 grammes par jour, pour ne pas perdre de temps et ne pas laisser la maladie envahir le système lymphatique, qui est ou, du moins, qui paraît souvent intact à cette période.

Il se pourrait que la tumeur appartînt au groupe de celles que j'ai appelées rares. On y devra songer, si on ne rencontre pas les caractères propres aux tumeurs communes, c'est-à-dire à

l'épithéliome et au syphilome. Je ferai d'abord observer qu'il est à peu près impossible de reconnaître au toucher s'il s'agit d'un fibrome ou d'un kyste, car la consistance est la même dans les deux cas, en raison de la distension de la poche.

Lorsque la tumeur est unique ; lorsqu'elle s'est développée lentement et d'une manière indolente ; lorsque la muqueuse linguale glisse facilement à sa surface, n'y adhère en aucun point et peut être plissée avec les doigts ; lorsque la tumeur est mobile sur les couches profondes et paraît en quelque sorte énucléable ; lorsque sa consistance est rénitente, sa surface lisse et absolument régulière, on est autorisé à rejeter l'idée d'un syphilome, même d'un épithéliome central, et à diagnostiquer une tumeur bénigne, telle que kyste, fibrome, lipome (1). Je laisse de côté les tumeurs vasculaires (anévrysmes, angiomes) ; elles donnent lieu à des signes spéciaux qui les feront facilement reconnaître.

Mais poursuivons l'étude clinique de l'épithéliome.

L'ulcération primitive s'agrandit, ou bien la tumeur s'ulcère et les deux formes se confondent bientôt lorsque la maladie est confirmée. Alors se déroule le spectacle lamentable du cancroïde lingual, tel que nous l'observons journellement, et sur lequel il est inutile d'insister longuement. La langue est successivement envahie de la pointe à la base et quelquefois d'un bord à l'autre ; le plus souvent cependant une moitié seule est prise. Le plancher de la bouche est à son tour intéressé, puis les piliers du voile du palais. Le malade peut à peine mouvoir sa langue, rend incessamment par la bouche une salive mêlée d'ichor fétide et ressent souvent des douleurs intolérables, surtout dans l'oreille correspondante. A cette période on observe sous la mâchoire des ganglions lymphatiques indurés.

La santé générale, d'abord restée bonne, s'altère peu à peu par suite d'une alimentation insuffisante et de l'absorption des matières putrides qui de la bouche tombent dans l'estomac. Surviennent aussi fréquemment des hémorrhagies qui affaiblissent encore le malade et hâtent sa fin. C'est la période cachectique, et le sujet succombe en général dans le cours de la deuxième

(1) J'ai développé ce diagnostic différentiel dans une de mes leçons à l'Hôtel-Dieu (février 1886) à propos d'un homme qui portait au niveau du bord gauche de la langue une petite tumeur du volume d'un gros pois. Je pensai qu'il s'agissait d'un fibrome. C'était un kyste simple dont l'examen histologique fut pratiqué par M. Cornil.

année après le début de l'affection abandonnée à elle-même.

Il est une variété de cancroïde qui marche souvent avec plus de lenteur : c'est celle qui succède au *psoriasis lingual*. Cette dernière affection est caractérisée par des plaques blanches laiteuses, appelées encore plaques des fumeurs, improprement, je crois, car il ne me paraît pas que l'usage du tabac contribue à leur évolution. Ces plaques peuvent se rencontrer en grand nombre, disséminées à la face dorsale de la langue, sur ses bords et même sur la face interne des joues. Elles persistent pendant de longues années, dix, quinze ans, sans occasionner la moindre gêne. A un certain moment, on voit se développer au-dessous d'elles un noyau induré qui parcourt les phases du cancroïde ordinaire, mais en général plus lentement. En conséquence, lorsqu'un sujet est atteint de psoriasis lingual, il faut lui conseiller de s'en débarrasser, parce qu'il peut devenir le point de départ d'une affection infiniment plus grave, et l'opération doit consister en une abrasion superficielle.

Le *traitement* de l'épithéliome de la langue présente souvent de grandes difficultés. Rappelons d'abord que, jusqu'ici du moins, toutes les médications internes ont échoué et que jamais cette affection ne guérit spontanément. Le seul traitement interne qu'il faille employer au début est le traitement antisyphilitique, et je répète qu'il doit être mené rapidement, afin d'acquérir une certitude aussitôt que possible. C'est donc à la médecine opératoire qu'il faut recourir en dernier ressort.

Doit-on opérer l'épithéliome de la langue? On conçoit qu'on ait pu se poser cette question en présence de certains cas dans lesquels il semble que l'opération ait accéléré la marche de la maladie, mais les faits de ce genre sont exceptionnels et il ne me paraît pas douteux que l'intervention soit utile lorsqu'elle est opportune et complète. Cependant, il faut bien savoir que l'épithéliome de la langue est l'un de ceux qui récidivent le plus fatalement et le plus rapidement, en sorte qu'en réalité la plupart des opérés, du moins parmi ceux que j'ai vus, ne retirent qu'un court bénéfice de l'opération.

Doit-on opérer tous les épithéliomes de la langue ? Non certes. Il ne faut agir que si l'affection est nettement limitée, si on est certain par conséquent d'enlever complètement et au delà la totalité du mal. Mais la tumeur va jusqu'à l'épiglotte; toute l'é-

paisseur de la langue est envahie; cet organe est immobilisé dans le plancher de la bouche; les ganglions forment sous la mâchoire une masse volumineuse, souvent fixe et adhérente à l'os : je refuse pour mon compte d'opérer dans ces conditions. Nous avons parfois en quelque sorte la main forcée; des malades ont des douleurs si violentes et réclament une opération avec une telle insistance que, comme beaucoup de mes collègues sans doute, je me suis laissé entraîner, surtout au début de ma carrière chirurgicale, à intervenir dans ces cas désespérés; mais il faut bien reconnaître que l'opération est inutile et ne donne guère au malade qu'une satisfaction morale, ce qui, j'en conviens, est encore un bienfait.

Lors donc que le cancroïde forme dans la langue un noyau induré dont on apprécie nettement les contours avec le doigt, il faut engager le malade à se faire opérer, et cela le plus tôt possible.

Il n'existe pas de procédé opératoire applicable à tous les sujets, le chirurgien devant s'inspirer des indications fournies par chaque cas particulier. Je ne parle pas ici du cancroïde primitivement développé dans le plancher de la bouche au niveau des glandes sublinguales, dont je m'occuperai dans le chapitre suivant : je n'ai pas non plus en vue le cancroïde ayant son point de départ au niveau de l'isthme du gosier, dans les piliers du palais ou dans l'amygdale; ces deux variétés de cancroïde buccal, également très fréquentes, nécessitent des opérations spéciales dont je m'occuperai plus loin. Il ne s'agit que de l'épithéliome de la langue, plus ou moins étendu, mais limité à cet organe avec ou sans engorgement ganglionnaire sous-maxillaire.

De nombreux procédés ont été appliqués au traitement du cancroïde lingual, et on en trouvera l'énumération dans les traités spéciaux de médecine opératoire. Je me contenterai de faire connaître celui que je considère comme le meilleur.

Il est bon tout d'abord de résoudre quelques questions générales.

Faut-il endormir le malade? L'emploi du chloroforme complique sans doute l'opération; cependant je me sers toujours de l'anesthésie. Si la tumeur est de petit volume, une injection de cocaïne suffit. Le malade étant endormi, il est indispensable de tenir les arcades dentaires écartées l'une de l'autre avec un

des nombreux instruments imaginés à cet effet. Un coin en bois remplirait le même office. Le soin de maintenir la bouche ouverte sera confié à un aide spécial. La langue doit être attirée et maintenue hors de la bouche ; des pinces ont été construites dans ce but, mais le meilleur moyen consiste à passer à travers l'organe un fil solide qui sert à le fixer pendant tout le cours de l'opération. Le passage du fil ne laisse aucune trace, tandis que la pince contusionne très fortement les tissus et provoque ultérieurement un certain degré de glossite.

De quels instruments faut-il se servir ? L'écraseur linéaire a joui d'une grande faveur à l'époque de Chassaignac, mais il n'est pas souvent applicable, car il faut pour cela que la tumeur soit préalablement pédiculée ; cependant il convient très bien à quelques cas que je déterminerai plus loin. Le thermo-cautère Paquelin est très à la mode actuellement, et, comme tout le monde, je me sers journellement de ce très ingénieux instrument ; néanmoins je suis décidé à y renoncer pour ce cas particulier, où il présente, à mon sens, des inconvénients sérieux, et ne donne qu'une fausse sécurité. En effet, s'il met à l'abri de l'hémorrhagie primitive, à condition toutefois d'être très bien manié, il favorise l'hémorrhagie secondaire qui se produit à la chute des eschares, du quatrième au sixième jour. De plus, il brûle souvent les lèvres, les joues, et, dans tous les cas, est suivi, pendant les deux ou trois jours qui suivent l'opération, d'un gonflement inflammatoire de langue très pénible pour le malade, et qui gêne parfois la respiration.

Je suis revenu, pour mon compte, à l'usage du bistouri, ou mieux des ciseaux, mais après avoir cerné préalablement la tumeur avec les longues pinces à forcipressure de Péan, qui rendent les plus grands services dans le cas particulier. La section est exsangue, et si l'on retire les pinces, il est facile le plus souvent de mettre un fil sur le vaisseau ouvert, de le tordre ou d'y appliquer une petite pince hémostatique qui reste vingt-quatre heures en place.

Un point très délicat est d'alimenter convenablement les malades dans les jours qui suivent l'opération, surtout lorsque une grande partie de la langue a été enlevée. On y parvient cependant ordinairement à l'aide du biberon ; toutefois, il est bon d'accoutumer le malade, pendant les jours qui précèdent, à supporter dans les fosses nasales la sonde en caoutchouc rouge

de Nélaton, à l'aide de laquelle on pourra injecter des aliments dans l'estomac. Il ne me paraît pas nécessaire de la fixer à demeure, comme le faisait Krishaber, à moins que l'introduction ne présente des difficultés inaccoutumées.

Abordons maintenant le procédé opératoire.

On peut suivre deux voies pour arriver sur la langue : la voie buccale et la voie sus-hyoïdienne, ou plutôt il convient de suivre en même temps ces deux voies, dans certains cas que je vais déterminer.

Au point de vue clinique, le cancroïde lingual se présente sous les trois aspects suivants : il occupe la pointe, le milieu ou bien la base de la langue (1) ; il s'accompagne ou non d'engorgement ganglionnaire.

Épithéliome de la pointe de la langue. — C'est le cas le plus simple : la langue étant attirée au dehors, on sent entre les doigts les bords indurés de l'ulcère, ou bien une petite tumeur comme une bille, et il suffit d'embrocher la partie malade avec un ténaculum et d'en faire l'excision d'un coup de ciseaux courbes. Si la tumeur s'engage trop loin dans la langue pour être enlevée de la sorte, on la circonscrit par deux incisions qui se rejoignent en arrière en forme de ∧. Un fil de soie réunit les deux bords et suffit en même temps pour assurer l'hémostase d'une manière complète.

Épithéliome du milieu de la langue. — Il est encore possible, en général, d'opérer cet épithéliome par la voie buccale seule. Deux cas cliniques peuvent se présenter. Tantôt, c'est le cas le plus rare, l'épithéliome est étendu en surface sur le dos de la langue, et a succédé à un psoriasis lingual sous lequel il s'est développé. Il s'enfonce peu dans les fibres musculaires; c'est plutôt une plaque indurée de quelques millimètres de profondeur.

Voici le procédé opératoire que je conseille dans ce cas :

Attirez fortement la langue au dehors avec un fil passé dans la pointe, enfoncez de fortes aiguilles au-dessous de la tumeur en dépassant largement les limites, et disposez-les en croix (+), introduisez une chaîne d'écraseur au-dessous des broches et divisez très lentement le pédicule ainsi formé, en avançant de deux crans

(1) Il est bien évident que l'on rencontre des cas intermédiaires, puisque chaque point de la langue peut être envahi, mais j'estime que cette division est pratique au point de vue de la médecine opératoire.

par minute. L'écraseur linéaire me paraît être le meilleur instrument qui convienne à l'extirpation de cette variété de cancroïde.

Plus souvent l'épithéliome du milieu de la langue est étendu en profondeur et forme une masse nettement isolée, occupant toute l'épaisseur de l'organe et s'avançant jusqu'à la ligne médiane qu'elle déborde parfois. Mais en attirant fortement la langue, la tumeur est facilement accessible et fait presque complètement saillie au dehors. Employez dans ce cas les grandes pinces hémostatiques de Péan ; appliquez-en deux ou trois, suivant les besoins, dans le sens antéro-postérieur, horizontal, et dans le sens transversal ; divisez avec le bistouri ou les ciseaux la partie ainsi circonscrite et enlevez ensuite les pinces. Si une artère donne, tordez-la ou mettez-y un fil et faites la suture en réunissant la face supérieure et la face inférieure de la langue. Cette suture a l'avantage de rapprocher les bords de la plaie et surtout d'arrêter l'hémorrhagie en nappe, même celle fournie par des artères trop enfoncées dans la langue pour qu'on les puisse saisir.

Épithéliome de la base de la langue. — Lorsque l'épithéliome s'étend jusqu'à la base de la langue et rentre toutefois dans les conditions de ceux que j'ai déclarés opérables, c'est-à-dire que les limites sont accessibles au doigt de tous côtés, les procédés précédents ne lui sont pas applicables. Il faut encore, selon moi, suivre la voie buccale comme voie principale, mais en même temps faire une opération préliminaire. L'opération est alors très complexe.

Je vais supposer le cas le plus grave de ceux qui sont opérables.

La langue est envahie jusqu'à l'épiglotte d'un côté seulement, ce qui est le cas habituel (1), et il existe des ganglions sous-maxillaires plus ou moins volumineux, mais mobiles et énucléables. L'opération doit être conduite de la façon suivante : commencer par faire la ligature de l'artère linguale du côté correspondant (j'indiquerai le manuel opératoire en étudiant les maladies de la région sus-hyoïdienne), et par cette même incision enlever tous les ganglions malades. On fera bien d'enlever en même temps la glande sublinguale et même quelquefois la glande sous-maxillaire dans la loge desquelles peuvent se trouver de petits

(1) J'ai opéré, en 1882, à l'hôpital Beaujon, un homme, atteint malgré son jeune âge (27 ans), d'un épithéliome occupant la totalité de la langue jusqu'au V lingual. Je dus pratiquer la ligature de chacune des linguales et enlevai ensuite la partie malade avec quelques coups de ciseaux.

ganglions qui, sans cela, échapperaient à l'investigation. Emportez ensuite avec des ciseaux la portion de langue malade. Si vous pouvez y parvenir en agrandissant suffisamment l'orifice buccal, limitez là votre action, sinon pratiquez une incision commissurale allant jusqu'au masséter. Cette incision donne un très grand jour et facilite singulièrement l'accès sur la base de la langue. Elle serait absolument indispensable et il faudrait commencer par cet acte opératoire, s'il n'y avait pas de ganglions sous-maxillaires et si l'on ne jugeait pas à propos de lier préalablement l'artère linguale. Dans ce cas, après cette incision, on appliquerait les pinces de Péan et on se comporterait comme je l'ai dit pour l'épithéliome du milieu de la langue, en portant successivement les pinces de plus en plus en arrière. L'incision commissurale permet de voir ce que l'on fait et surtout d'assurer l'hémostase: elle se cicatrise rapidement, ne déforme que légèrement le visage (surtout celui de l'homme), et je suis d'avis d'y avoir toujours recours lorsqu'on éprouve quelques difficultés à atteindre la limite postérieure du cancroïde.

Ce qu'il y a de lamentable, c'est que, malgré tout, même après les opérations en apparence les plus complètes, la récidive survient fatalement et à bref délai. Pour mon compte, je n'ai pas encore vu d'exception à cette règle décourageante.

Ulcérations de la langue. — Les ulcérations de la langue sont fréquentes et reconnaissent pour cause : une dent mauvaise, la syphilis, le tubercule et le cancer. Il en existe donc de quatre espèces. Disons tout de suite que le diagnostic différentiel, facile quelquefois, lorsqu'il s'agit, par exemple, d'une plaque muqueuse, est souvent si douteux que les praticiens doivent essayer avant de se prononcer la pierre de touche du traitement spécifique.

Voici les signes qui pourront les différencier les unes des autres : l'ulcération traumatique, ou d'origine dentaire, siège exactement sur un bord de la langue et répond à un chicot ou bien à une dent dont la couronne est coupante ; la base de l'ulcère présente parfois une induration inflammatoire, ce qui lui donne une grande ressemblance avec la variété de cancroïde débutant par une ulcération, car le siège est habituellement le même. L'ablation du chicot, le limage de la dent, feront rapidement disparaître la lésion qu'ils ont produite. Si cette dernière persistait, ou si aucune

cause irritante n'en expliquait la production, il faudrait conclure à un épithéliome.

La syphilis se manifeste à la langue sous deux formes : la plaque muqueuse et la gomme ulcérée. Je ne fais que mentionner le chancre induré, qui est beaucoup plus rare encore que celui des lèvres. Il occupe la pointe de la langue et présente une marche qui ne permet pas l'erreur, pour peu que l'on y songe. Il s'accompagne en général rapidement d'adénopathie sous-maxillaire (1). L'ulcère est rond, à bords nettement découpés, à fond grisâtre et induré.

Les plaques muqueuses de la langue sont le plus souvent multiples, superficielles, non indurées, et ne pourraient être confondues qu'avec des aphthes simples, dont elles diffèrent surtout par leur persistance. Elles affectent presque toujours la forme de fentes, de fissures, et sont très douloureuses.

La gomme ulcérée ressemble sous beaucoup de rapports à l'épithéliome ulcéré; l'ulcère repose dans les deux cas sur une base indurée. Mais la gomme est souvent multiple, elle occupe de préférence le milieu de l'organe; les bords sont décollés et l'induration n'est pas aussi grande que dans le cancroïde. En somme, ce ne sont là que des nuances qui peuvent donner seulement une probabilité : aussi faut-il toujours traiter le malade comme s'il s'agissait de syphilis.

L'ulcère tuberculeux apparaît chez les phthisiques et coïncide, en général, avec d'autres manifestations de même nature. Un caractère essentiel, c'est que la base n'est pas indurée et qu'il affecte la forme de plaques. Les bords de la plaque sont nettement découpés, le fond en est jaunâtre; tout autour on aperçoit fréquemment une série de petits points jaunes du volume d'une tête d'épingle. Ajoutons que ces plaques occupent le milieu ou les bords de la langue et sont souvent multiples.

Maladies de la région sublinguale.

La région sublinguale, située entre la partie libre de la face inférieure de la langue et la face postérieure du maxillaire infé-

(1) J'ai observé, en 1886, dans mon service de l'Hôtel-Dieu, une vieille femme atteinte d'un chancre induré de la pointe de la langue dont le diagnostic ne pouvait être douteux; cependant il n'existait pas d'adénopathie sous-maxillaire appréciable.

rieur, comprend comme organe principal la glande sublingual— on y rencontre en outre le canal de Warthon et une cavité clo- constante, appelée bourse de Fleischmann, que j'ai représent et dont j'ai donné une description détaillée dans mon *Traité d'ana tomie topographique*. On trouve également un repli muqueu qui fixe la langue au plancher de la bouche, le frein de la langue.

Cette région est le siège de prédilection d'une tumeur dont la pathogénie a exercé et exerce encore aujourd'hui la sagacité des chirurgiens, la grenouillette, dont je m'occuperai principalement dans ce chapitre. Mais, auparavant, passons en revue certaines autres affections qu'on y observe plus rarement.

Quelquefois le frein est plus développé qu'il ne convient et paraît gêner un peu les mouvements de la langue. Si l'enfant est en retard pour parler, les parents l'amènent au chirurgien pour lui faire *couper le filet*, supposant, ce qui d'ailleurs est inexact, que cette disposition est la cause du retard. Toutefois, lorsque le frein s'avance trop près de l'arcade dentaire, il n'y a pas d'inconvénient à le diviser. Le meilleur procédé consiste à soulever la langue avec le bout le plus large de la sonde cannelée, à introduire le frein dans la fente que présente cette extrémité et à le sectionner d'un coup de ciseaux. Il faut éviter de couper les veines ranines, ce qui est très facile, en raison de la transparence des tissus.

On s'est occupé récemment d'une affection connue sous le nom d'*angine de Ludwig* et dont le siège me paraît être la région sublinguale. L'expression d'angine est défectueuse et celle de *phlegmon de la région sublinguale* plus exacte. Il survient un gonflement considérable, inquiétant, du plancher de la bouche et de la région sus-hyoïdienne. Un abcès ne tarde pas à se former et, chose importante à savoir, le foyer siège au-dessus du muscle mylo-hyoïdien.

Épithéliome de la région sublinguale. — La muqueuse qui tapisse la région sublinguale peut être le siège d'une variété de cancroïde buccal qui présente une gravité comparable à celui de la langue et nécessite une opération spéciale. Il débute en général par une ulcération très superficielle occupant le frein et les côtés du frein. Il s'étend peu à peu en largeur et en profondeur, gagne la glande sublinguale, la face inférieure de la langue, atteint le

périoste de la mâchoire et finit par attaquer l'os lui-même. Les mouvements de la langue sont entravés; il s'écoule incessamment par la bouche une sanie putride composée d'un mélange de salive et de pus et le malade est en proie à de violentes douleurs. Les ganglions sus-hyoïdiens médians sont principalement envahis; cependant il m'a semblé, dans les cas soumis à mon observation, que le système lymphatique résistait plus longtemps à l'envahissement que dans le cancroïde lingual.

Si le praticien peut parfois conserver des doutes sur l'existence du cancroïde lingual, il n'en saurait être de même ici, car je ne connais pas d'affection de la région qui puisse être confondue avec celle que je viens de décrire.

Le traitement consiste dans l'ablation pratiquée le plus tôt possible.

Trois cas cliniques ou plutôt trois phases de la maladie se présentent et nécessitent une opération différente : 1° la maladie est limitée à la muqueuse; 2° toutes les parties molles situées au-dessus du muscle mylo-hyoïdien sont envahies; 3° le squelette est atteint en même temps que les parties molles.

Dans le premier cas, c'est-à-dire tout à fait au début de la maladie, une large excision de la muqueuse pratiquée par la bouche sans opération préliminaire peut suffire, mais il est bien rare que l'on intervienne à temps pour se contenter de cette intervention, car les malades emploient souvent des remèdes divers : gargarismes variés, cautérisations superficielles, etc., avant de se décider à subir une opération sérieuse.

Dans le second cas, une opération préliminaire me paraît indispensable pour enlever la totalité du mal et mener à bien l'acte opératoire : il faut diviser sur la ligne médiane la lèvre inférieure d'abord et le maxillaire inférieur ensuite. Je dirai plus loin, à propos des maladies de cet os, comment il convient d'exécuter ces deux sections qui constituent les premiers temps de la résection totale. Les deux moitiés de la mâchoire étant écartées l'une de l'autre et la langue fortement attirée en avant à l'aide d'un fil passé dans sa pointe, on peut enlever avec le bistouri ou des ciseaux tout ce qui est affecté. L'hémostase est généralement facile, puisque les parties sont sous les yeux. On réunit ensuite les deux moitiés du maxillaire à l'aide d'un fil métallique, ainsi que la lèvre inférieure. L'emploi du chloroforme présente moins d'inconvénients ici que lorsqu'il s'agit de la langue elle-même, car le

sang s'écoule en grande partie au dehors, au lieu de tomber dans le pharynx. On est bien tenté d'enlever les parties malades avec le thermo-cautère, mais cet instrument expose trop aux hémorrhagies secondaires lors de la chute des eschares pour que j'ose en conseiller l'usage dans ce cas particulier, en raison de la difficulté à se rendre maître du sang.

La troisième phase de la maladie, c'est-à-dire l'envahissement du squelette, nécessite une intervention plus compliquée que la précédente, car il ne suffit plus de sectionner le maxillaire inférieur sur sa ligne médiane, il faut encore en réséquer une portion à l'aide de deux incisions pratiquées de chaque côté de cette ligne à une distance variable suivant l'étendue de la lésion. Cette opération entraîne une mutilation et une déformation considérables du visage; j'en indiquerai plus loin le manuel opératoire.

Maladies de la portion sublinguale du canal de Warthon. — La seule affection du canal de Warthon qui nous intéresse est la présence de corps étrangers dans son intérieur. Ceux-ci peuvent provenir du dehors et ce sont alors en général des débris d'aliments, ou bien provenir du dedans, ce sont des calculs salivaires.

En raison de l'étroitesse de l'orifice buccal du canal de Warthon, et aussi sans doute de sa contractilité, les corps étrangers s'y introduisent très rarement. Lorsque l'accident se produit, les malades éprouvent une douleur subite et violente dans le plancher de la bouche, une véritable angoisse, et il survient du gonflement de la région sus-hyoïdienne au niveau de la glande sous-maxillaire. Dans un cas de ce genre, je fus assez heureux pour faire disparaître le phénomène aussi vite qu'il était venu, en pratiquant le cathétérisme avec un stylet très fin, et je crois que c'est le seul traitement rationnel à exécuter.

Les calculs s'observent moins rarement, car la glande sous-maxillaire est le siège le plus habituel des concrétions salivaires. Ces calculs ont une forme allongée, olivaire, et forment dans le plancher de la bouche, derrière la glande sublinguale, une tumeur dure que l'on peut sentir avec le doigt. Le diagnostic de ces calculs n'est donc pas difficile, et c'est parce qu'ils n'y songent pas que la plupart des praticiens en méconnaissent la présence. Les calculs déterminent de très vives douleurs sur tout le trajet du canal et au niveau de la glande sous-maxillaire qui est tuméfiée.

Fixés le plus souvent dans le point qu'ils occupent, ils peuvent cependant changer de place et se porter de temps en temps vers la région sus-hyoïdienne, comme cela avait lieu dans le dernier cas que j'ai observé, de telle sorte qu'on ne les sent plus par la bouche. Ils cheminent peu à peu vers l'orifice du canal, et finissent par s'y montrer sous forme d'une petite saillie blanche et enfin sortent parfois spontanément, au grand étonnement du malade, et souvent aussi du médecin.

La seule indication à remplir est de faire une incision sur le relief même que forme le calcul et de l'enlever : le malade est instantanément guéri.

Tumeurs diverses de la région sublinguale. — La glande sublinguale est, au même titre que les autres glandes acineuses, le siège de tumeurs solides : adénomes, adéno-sarcomes, fibromes, etc. ; on trouve aussi dans cette région des lipomes qui affectent le même caractère que les lipomes de la joue, c'est-à-dire qu'une fois la muqueuse incisée ils s'étirent facilement sous la simple traction d'une pince, mais ces cas sont absolument exceptionnels et ne doivent pas nous occuper ici davantage.

Par contre, on observe très souvent dans cette région des tumeurs kystisques. Ces kystes contiennent des matières tantôt molles, tantôt liquides : les premiers sont des kystes dermoïdes, les seconds des grenouillettes.

Kystes dermoïdes de la région sublinguale. — L'os maxillaire inférieur est primitivement formé de deux moitiés qui se soudent de très bonne heure sur la ligne médiane pour former la symphyse du menton : or il est très vraisemblable que sur certains sujets il se produit au moment de la fermeture un pincement du feuillet corné de l'embryon donnant plus tard naissance à la production d'un kyste dermoïde, ainsi qu'on l'observe à la queue du sourcil. Ce kyste se développe peu à peu et parvient quelquefois à un volume considérable. En 1885 j'en opérai un présentant le volume d'un gros œuf de dinde. Il occupe alors toute la région sublinguale de l'un ou des deux côtés, déprime le plancher buccal au point de faire saillie à la région sus-hyoïdienne, refoule la langue contre le palais et apporte quelquefois un sérieux obstacle à la déglutition et surtout à la phonation.

Les signes qui permettent de reconnaître cette variété de kyste

sont les suivants : la tumeur est molle, pâteuse, sans aucune rénitence, et se laisse déprimer comme si elle contenait du mastic de vitrier. Elle est absolument indolente, n'occasionne que de la gêne. Elle est congénitale, ou du moins remonte aux premières années de la vie. Il est impossible, à l'aide de ces caractères, de méconnaître le dermoïde sublingual, aucune autre tumeur n'en présentant de semblables.

Le traitement consiste dans l'incision et l'évacuation de la poche, qu'on lave ensuite avec une solution de chlorure de zinc à 5 p. 100; réunion immédiate et drainage.

J'ai pu, en 1883, à l'hôpital Beaujon, énucléer complètement la poche, qui n'adhérait que faiblement aux parties sous-jacentes, c'est-à-dire au génio-glosse. Ce mode de traitement est évidemment le meilleur, mais n'est pas toujours praticable.

Grenouillettes (1). — La grenouillette se présente sous deux formes distinctes : la forme aiguë et la forme chronique.

La *grenouillette aiguë*, plus rare que la grenouillette chronique, se manifeste de la manière suivante : un sujet est en pleine santé et n'éprouve pas la moindre gêne du côté du plancher de la bouche. Tout à coup, sans cause appréciable, il est pris d'une violente douleur sous la langue ; en même temps survient en ce point un gonflement considérable qui refoule la langue vers le palais, entrave la respiration et détermine un obstacle presque complet à la déglutition et à la phonation.

On devine l'angoisse qu'éprouve le malade en se sentant ainsi subitement envahi par un mal inconnu qui le menace d'asphyxie. J'ai observé un homme qui, s'étant couché très bien portant, fut réveillé brusquement au milieu de la nuit par l'apparition d'une grenouillette aiguë ; une femme tisonnait au coin du feu quand les mêmes accidents se développèrent. On trouve alors au-dessous de la langue une tumeur molle, tendue, rénitente, fluctuante, qui occupe un côté ou les deux côtés de la ligne médiane ou cette ligne elle-même et la ponction démontre qu'elle est constituée par une collection de liquide. Or est-il possible qu'une masse liquide

(1) La plupart des auteurs ajoutent l'épithète de sublinguale pour différencier cette grenouillette de celle qui se développe dans la région sus-hyoïdienne et qu'on appelle grenouillette sus-hyoïdienne. Je pense toutefois qu'il n'existe qu'une seule espèce de grenouillette, toujours primitivement sublinguale et dont la sus-hyoïdienne n'est qu'un prolongement ou un diverticulum. J'ajoute que le siège anatomique de la grenouillette est constamment, selon moi, la bourse de Fleischmann

enkystée ait pu apparaître subitement, si ce n'est dans une cavité préexistante ? Si l'on considère en outre que la grenouillette chronique présente une forme et des rapports identiques à ceux de la précédente et n'en diffère que par le mode d'évolution, n'est-il pas évident que ces deux maladies ont le même siège ? La difficulté est de savoir d'où vient le liquide. Est-il sécrété par les parois de la cavité ; provient-il d'une glande salivaire, du canal de Warthon déchiré ? je ne saurais le dire, et c'est à cette recherche qu'il convient de nous borner aujourd'hui pour compléter l'histoire de la grenouillette.

La grenouillette aiguë est facile à reconnaître d'emblée et ne pourrait être confondue, en raison de sa marche, qu'avec un phlegmon du plancher de la bouche, mais dans ce dernier cas il existe une tuméfaction générale et non pas une tumeur bien circonscrite ; il y a de l'œdème et de l'empâtement et non pas de la rénitence et de la fluctuation. Le phlegmon du plancher s'accompagne de phénomènes généraux qui n'existent pas dans la grenouillette aiguë, où tout est local.

Le traitement consiste à ouvrir tout de suite la poche par le procédé que je vais indiquer dans un instant et à évacuer le contenu, qui est un liquide blanchâtre, plus ou moins rosé, épais et filant comme du blanc d'œuf. Les accidents disparaissent aussitôt.

La *grenouillette chronique* ne diffère de la précédente, je le répète, que par son mode de développement, qui s'effectue d'une façon lente et progressive. Elle consiste en une tumeur nettement circonscrite, occupant un côté seulement ou la totalité de l'espace sublingual, soulevant la muqueuse et le frein de la langue, refoulant cet organe en haut et en arrière. La tumeur est tendue, rénitente, fluctuante et en quelque sorte transparente, tant est mince, le plus souvent, la muqueuse qui la recouvre. Elle apporte obstacle à la respiration, à la déglutition, mais modifie surtout profondément la voix, qui prend un caractère de coassement tout spécial.

Comme dans le cas précédent, le contenu de la poche est un liquide blanc jaunâtre, épais et filant comme le blanc d'œuf. L'analyse chimique y fait découvrir les principes caractéristiques de la salive.

On conçoit que sous l'influence d'un traumatisme quelconque, ou par le fait même de l'ouverture spontanée d'un vaisseau san-

guin, un épanchement de sang puisse se produire dans la bourse de Fleischmann, et c'est sans doute cette variété que Dolbeau décrivit sous le nom de *grenouillette sanguine*.

Pour bien faire comprendre ma pensée sur le siège et les formes de la grenouillette, il me suffit de comparer ce qui se passe sous la langue à ce que l'on observe dans les séreuses en général, dans la vaginale en particulier, où nous observons la vaginalite aiguë, l'hydrocèle et l'hématocèle qui me paraissent correspondre exactement à la grenouillette aiguë, la grenouillette chronique et la grenouillette sanguine.

Il est inutile d'insister sur le diagnostic de cette affection, qui ne saurait être confondue qu'avec l'œdème du plancher de la bouche : mais pour différencier ces deux états je n'aurais qu'à reproduire une partie de ce que je viens de dire à propos du diagnostic de la grenouillette aiguë.

Comme la pathogénie, le traitement de la grenouillette a exercé la sagacité des chirurgiens, ainsi qu'en témoigne le nombre des traitements proposés. Cette affection est en effet très sujette à récidive, en raison du mode de constitution de la bourse de Fleischmann (Voy. fig. 109 et 110, *Traité d'anat. topogr.*, 7e édition), dont les parois restent écartées l'une de l'autre après l'évacuation du liquide.

Voici le procédé que je conseille, après l'avoir mis en pratique un grand nombre de fois et en général avec un succès complet. Il est, en outre, d'une extrême simplicité, ce qui a bien sa valeur, si l'on songe que des chirurgiens ont proposé la dissection et l'excision de la poche.

Introduire dans la partie saillante de la tumeur un ténaculum et enlever d'un coup de ciseaux courbes la portion ainsi embrochée. Le liquide s'écoule aussitôt, les bords de la plaie s'écartent et il en résulte une large ouverture à travers laquelle on voit nettement la paroi profonde du kyste. Faire laver la bouche du malade et attendre que tout écoulement de sang ait cessé. Promener alors un crayon de nitrate d'argent sur toute la surface interne de la poche. Il sera bon de renouveler deux ou trois fois la même cautérisation dans les jours suivants, lorsque les eschares seront détachées.

Si la grenouillette envoie un prolongement dans la région sus-hyoïdienne, c'est encore par la bouche qu'il faut agir et par le même procédé. Seulement il sera préférable de se servir, pour

toucher la paroi, d'un petit tampon d'ouate imbibé de teinture d'iode. On pénètre ainsi très facilement de la poche sublinguale dans la poche sus-hyoïdienne et la guérison peut être obtenue du premier coup, ainsi que je l'ai observé cette année encore (1893) à la Pitié.

6° MALADIES DE L'ISTHME DU GOSIER.

L'isthme du gosier est l'orifice intermédiaire à la bouche et au pharynx. Il nous présente à étudier les maladies des piliers du voile du palais et celles de l'amygdale.

On observe dans cette région des ulcérations diverses. Elles sont en général de nature syphilitique ou épithéliale. Ces ulcérations empruntent un caractère de gravité exceptionnel à la région qu'elles occupent. En effet, immédiatement en dehors de l'amygdale se trouve l'artère carotide interne, et il est possible que ce vaisseau soit ulcéré à la longue, d'où la production d'une hémorrhagie rapidement mortelle.

Les ulcérations syphilitiques de l'isthme du gosier se présentent le plus souvent à l'état de plaques muqueuses disséminées à la surface des piliers ou sur l'amygdale, et leur diagnostic ne présente aucune difficulté. M. A. Guérin a décrit une sorte de rétrécissement syphilitique de l'isthme du gosier qu'il a comparé à l'atrésie de même nature que l'on rencontre si souvent dans le rectum.

Épithéliome de l'isthme du gosier. — L'épithéliome de l'isthme du gosier est une variété de cancroïde buccal plus grave encore peut-être que celui de la langue, en ce qu'il est moins accessible à l'action chirurgicale, et souvent même, à mon sens, tout à fait inopérable. Il débute tantôt par le pilier antérieur, tantôt par l'amygdale, et le praticien se demande au début, comme pour la langue, s'il ne s'agirait pas d'une affection syphilitique tertiaire, d'une gomme suppurée de l'amygdale, par exemple. Il est certain que le diagnostic différentiel est des plus obscurs dans ces derniers cas et qu'il est indispensable de recourir au traitement spécifique avant de tenter aucune intervention.

Deux cas cliniques se présentent à l'observation : 1° le cancroïde est superficiel, la muqueuse et le tissu sous-muqueux sont seuls envahis et il n'existe pas d'engorgement ganglionnaire ; 2° toute

la région est affectée, la tumeur fait saillie et dans la bouche et sur les parties latérales du cou ; l'amygdale, les piliers, les ganglions sous-maxillaires, constituent une masse unique indurée.

Dans le premier cas, il est relativement facile d'enlever l'épithéliome, et le meilleur procédé consiste à pratiquer l'incision préliminaire commissurale, c'est-à-dire une incision horizontale étendue de la commissure au bord antérieur du masséter. On accède ainsi directement sur le pilier antérieur que l'on enlève avec le thermo-cautère, ou mieux avec le bistouri, car il est assez facile de faire l'hémostase.

Le second cas clinique n'est plus justiciable du même procédé, et la tumeur ne peut être enlevée qu'à l'aide d'une intervention des plus compliquées et des plus graves. Voici le manuel opératoire : 1° pratiquer d'abord la trachéotomie, afin d'éviter la chute du sang dans la trachée au cours de l'opération et de pouvoir continuer l'anesthésie en faisant respirer le chloroforme par la canule ; 2° lier la carotide externe à son origine et mettre un fil d'attente au-dessous de la carotide interne ; 3° enlever la portion du maxillaire inférieur correspondant à la tumeur ; 4° pénétrer alors dans la bouche, saisir la masse avec les doigts, un crochet, des pinces à griffes, et la détacher à coups de ciseaux ou de bistouri ; 5° introduire une sonde à demeure dans l'estomac pour pouvoir alimenter le malade.

Cette opération présente de réelles difficultés, un danger sérieux, et, si l'on songe qu'en cas de guérison le malheureux patient est sous le coup d'une récidive très probable et à courte échéance, on est, à mon avis, peu tenté de la conseiller et de la pratiquer. Cependant, lorsque la tumeur est bien limitée et peut être enlevée en totalité, lorsque le malade réclame instamment une opération (et certains d'entre eux parlent de recourir au suicide, si on ne les opère pas), je ne crois pas qu'on puisse la refuser.

Abcès de l'isthme du gosier. — La science possède et les journaux publient de temps en temps des cas d'hémorrhagie foudroyante à la suite de l'incision d'un abcès de l'amygdale, la carotide interne ayant été ouverte ; ces faits ont bien le droit de faire réfléchir le praticien au moment d'enfoncer un bistouri dans cette région, d'autant plus que l'accident est arrivé entre les mains de chirurgiens compétents.

Je crois devoir établir ici une distinction qui n'a pas encore été faite et qui rend compte des faits observés.

Il existe deux espèces d'abcès pouvant venir faire saillie à la région amygdalienne : l'une prend son point de départ dans la loge de l'amygdale, l'autre en dehors de cette loge. Le premier de ces abcès est à peu près constamment consécutif à une amygdalite aiguë ; le second à un adéno-phlegmon d'un ganglion profond du cou. Or la carotide interne se trouve en contact immédiat avec la face externe de l'amygdale dont la sépare une cloison cellulo-fibreuse, et les ganglions lymphatiques reposent sur la face externe de cette artère.

Il est facile de déduire les conséquences résultant de ces rapports anatomiques : l'abcès de l'amygdale repousse la carotide en dehors ; l'adéno-phlegmon la repousse en dedans : c'est donc affaire de diagnostic. En présence d'un abcès de la région amygdalienne saillant dans le pharynx, posez-vous toujours cette question : Le pus vient-il de l'amygdale ou d'un ganglion profond du cou ? C'est principalement à la marche de l'affection qu'il faudra demander la solution du problème. L'abcès amygdalien sera ouvert sans le moindre danger par la bouche ; dans le cas contraire, recherchez si le foyer n'est pas accessible du côté de la peau, et, lorsqu'il faut intervenir par la bouche, recherchez avec le plus grand soin, à l'aide du doigt, l'existence des battements artériels. Lorsque la carotide interne est blessée, comprimez tout de suite la carotide primitive au niveau du tubercule carotidien et, s'il en est temps encore, pratiquez la ligature de cette artère, ou mieux celle de la carotide interne à son origine.

Hypertrophie des amygdales. — Amygdalotomie. — Rien de plus commun que l'hypertrophie des amygdales, et rien aussi de plus commun que cette question : Faut-il enlever les amygdales ?

L'hypertrophie des amygdales entraîne un certain nombre d'accidents ; elle gêne la respiration par les fosses nasales et oblige à dormir la bouche ouverte, ce qui provoque un état de sécheresse de la gorge assez pénible. Chassaignac disait qu'elle s'oppose au développement de la cage thoracique et des poumons, ce qui est peut-être un peu exagéré. Elle expose les sujets à des amygdalites à répétition, provoque ou entretient un certain degré de surdité en oblitérant le pavillon des trompes d'Eustache ; encore

est-il probable que dans beaucoup de cas la surdité tient plutôt à l'existence des petits adénomes pharyngiens dont j'ai parlé plus haut. Quoi qu'il en soit, il existe des cas assez nombreux où l'extirpation des amygdales est indiquée et rend service aux malades.

Il ne suffit pas, cependant, que les glandes soient un peu plus volumineuses qu'à l'état normal et qu'elles débordent seulement les piliers de quelques millimètres pour qu'on en pratique l'excision. La véritable indication de l'opération est lorsqu'elles se touchent ou lorsque l'une d'elles (si une seule est hypertrophiée) arrive jusqu'à la ligne médiane. Dans ce cas, pas de doute, conseillez l'amygdalotomie. Il est bien entendu que nous ne devons pas nous proposer d'énucléer entièrement l'amygdale, mais seulement d'enlever la partie gênante, celle qui déborde les piliers.

Ne perdez jamais de vue le précepte suivant, sous peine d'observer des accidents graves, mortels même, à la suite d'une opération aussi bénigne que l'amygdalotomie. Les malades ou les parents des malades viennent le plus souvent vous trouver pendant, ou bien aussitôt après une amygdalite. Or, gardez-vous d'opérer à ce moment. C'est pour n'avoir pas suivi cette règle que l'on voit de temps en temps des hémorrhagies terribles qui compromettent la vie, nécessitent une compression pénible, difficile, des cautérisations et même la ligature de l'artère carotide externe. J'ai raconté l'histoire d'un de mes élèves qui, n'ayant pas voulu suivre mes conseils, faillit mourir à bout de sang.

Informez-vous donc toujours avec le plus grand soin de la date de la dernière amygdalite et n'opérez qu'un mois ou six semaines plus tard. Un autre accident est possible, si vous opérez sur une amygdale enflammée et dont le tissu est encore friable et ramolli : des lambeaux de la glande peuvent se détacher et tomber sur la glotte. J'ai vu dans son cabinet un praticien n'avoir que le temps d'aller avec le doigt rechercher ces fragments pour éviter une asphyxie imminente.

Quant au manuel opératoire, j'emploie en général l'amygdalotome — et de préférence celui qui se manœuvre d'une seule main. Il faut s'assurer auparavant de son bon fonctionnement, car j'en ai vu faire défaut à moitié route (et c'est le principal reproche qu'on puisse adresser à cet instrument si ingénieux). La dimension de la lunette doit être en rapport avec le volume de l'amygdale, car, si elle est trop large, la lame coupera mal. Déprimez avec l'instrument la base de la langue et chargez l'amygdale de bas en

haut en profitant du moment où les deux glandes se rapprochent fortement l'une de l'autre. Faites ensuite laver la bouche avec de l'eau légèrement vinaigrée.

L'ignipuncture avec le galvano-cautère jouit actuellement d'une certaine vogue, mais je ne l'ai pas employée jusqu'à ce jour.

7° AFFECTIONS DE LA MÂCHOIRE SUPÉRIEURE.

La plupart des auteurs décrivent dans un chapitre unique les maladies des deux mâchoires, en raison de plusieurs caractères communs : mais il y a aussi des signes spéciaux, et surtout des opérations spéciales à chacune d'elles, et il me semble préférable de les étudier séparément, au risque de quelques répétitions.

La mâchoire supérieure peut être le siège de fractures, d'inflammations, de fistules, de névralgies et de tumeurs.

A. **Fractures de la mâchoire supérieure.** — Les fractures de la mâchoire supérieure sont le plus souvent la conséquence d'un *choc direct* : chute sur un corps dur et anguleux, coup de pied de cheval, éclat d'obus, etc. Le choc porte sur le rebord alvéolaire seul, sur la branche montante, sur l'os malaire ou sur le corps de l'os. Ces fractures s'accompagnent toujours d'un délabrement plus ou moins considérable des parties molles de la face et donnent lieu à un écoulement abondant de sang par le nez et la bouche. Le diagnostic en est le plus souvent facile : vive douleur à la pression dans un point déterminé ; mobilité anormale et crépitation, surtout si le siège de la fracture est le rebord alvéolaire.

Les blessés atteints de ces violents traumatismes présentent tout d'abord un aspect de nature à faire porter un pronostic grave, d'autant plus qu'il existe ordinairement en même temps un certain degré de commotion cérébrale, mais les accidents ne tardent pas à diminuer et la guérison se fait en général rapidement. Il n'est pas nécessaire de s'occuper spécialement de la fracture, car il n'y a pas de déplacement; tout au plus tenterait-on de remettre en place le rebord alvéolaire, s'il était refoulé vers la cavité buccale.

La mâchoire supérieure est parfois atteinte de *fracture indirecte*. C'est à la vérité plutôt une disjonction, un diastasis, qu'une fracture proprement dite. Cette lésion reconnaît le plus souvent pour

cause une chute ou un coup violent sur le menton. Le maxillaire inférieur, résistant au choc, frappe sur le supérieur comme sur une enclume et le sépare de ses connexions, soit avec son congénère sur la ligne médiane, soit avec le palatin, soit avec l'os malaire. Ce n'est qu'à l'aide d'un examen minutieux et attentif de ces divers points qu'on arrivera au diagnostic, car il ne faut compter ni sur la mobilité ni sur la crépitation. M. Alphonse Guérin a cependant signalé la mobilité possible de l'aile interne de l'apophyse ptérygoïde, mais la douleur en un point très limité, quelquefois une ecchymose, seront presque toujours les seuls signes de fracture. L'erreur ne serait d'ailleurs pas préjudiciable au malade, le traitement n'offrant aucune indication spéciale.

B. Inflammations de la mâchoire supérieure. — Les inflammations de la mâchoire supérieure sont en général des ostéites ou des ostéo-périostites liées à une altération du système dentaire. Il survient souvent de petits abcès du rebord alvéolaire au niveau des gencives, mais l'inflammation peut remonter plus haut, et son siège de prédilection est la fosse canine. Cette région est d'abord très tuméfiée, très douloureuse, et le pus vient faire saillie du côté de la bouche au point de réflexion de la muqueuse génienne. Il faut lui donner issue dès que la fluctuation est manifeste. Si la cause, c'est-à-dire la dent malade, persiste, l'abcès se reproduit au bout d'un certain temps : aussi est-il indispensable d'enlever la dent.

Au lieu de se porter vers la bouche, le foyer situé plus en dehors se porte vers la joue et vient faire saillie sous la peau au voisinage de l'os malaire où il détermine souvent la production d'une fistule.

Lorsque les abcès se reproduisent un certain nombre de fois, lorsque la cause réelle en est méconnue ou bien que les malades se refusent au seul traitement rationnel préventif, c'est-à-dire l'ablation de la dent, il survient de l'ostéite du maxillaire supérieur, même de la nécrose, et une ou deux fistules permanentes s'établissent. Ces accidents se produisent d'autant mieux si le sujet est doué d'un tempérament lymphatique.

C. Fistules de la mâchoire supérieure. — Ainsi que je viens de le dire, les fistules cutanées de la mâchoire supérieure reconnaissent à peu près constamment pour origine première une

lésion dentaire (je parlerai plus loin du genre de lésion). A la lésion primitive peut s'être jointe une altération chronique du périoste ou de l'os, de telle sorte qu'à cette période l'ablation de la dent malade n'est plus suffisante pour amener la guérison, surtout s'il existe un point nécrosé. A propos de la joue, j'ai déjà parlé de ces fistules et fait remarquer qu'en explorant par la bouche on constatait souvent l'existence d'un cordon dur étendu de la fistule à la portion du maxillaire malade, et l'on conçoit combien ce signe est un guide précieux pour le diagnostic et le traitement. Les orifices fistuleux sont souvent multiples, car il se produit une série d'abcès ; la joue est déprimée, irrégulière, ce qui constitue une difformité très choquante.

L'exploration des trajets fistuleux avec un stylet peut ne pas conduire et m'a semblé même conduire rarement sur le point malade, mais ce n'est pas une raison pour admettre que l'os est intact, et surtout qu'il n'y a pas de dent malade. Toutes les fois qu'il existe une fistule au niveau de la mâchoire supérieure et que le canal de Sténon n'est pas en cause, ce qu'il est très facile de constater, la maladie est certainement liée à la lésion d'une dent, ou en même temps de la partie voisine du squelette.

Il ne faut donc pas s'attarder à traiter ces fistules par les injections, les cautérisations, etc., on perd ainsi du temps; la lésion s'étend, mais surtout les cicatrices cutanées deviennent de plus en plus indélébiles, car plus tard, le sujet portera d'autant moins les traces de son affection que celle-ci aura duré moins longtemps. Explorez donc avec soin le système dentaire ; recherchez s'il existe au niveau de la fistule ou du cordon induré qui en part une dent cariée, un chicot, ou bien une racine restée dans l'alvéole après fracture de la couronne, et faites-en l'extraction : c'est par là que doit commencer le traitement sans toucher à la fistule elle-même. Celle-ci guérira spontanément et vite, s'il n'y a pas d'autre lésion concomitante. Si, après un certain nombre de jours, l'état de la fistule n'est pas modifié, instituez une opération pour enlever les parties osseuses malades, qui certainement entretiennent cet état. Deux voies peuvent être suivies : la bouche ou la joue. Si le point malade est facilement accessible par la bouche en relevant la lèvre supérieure, il est indiqué de suivre la voie buccale; sinon, il faut inciser la peau au niveau des fistules, pénétrer jusqu'à l'os, et, à l'aide d'une rugine ou d'une curette tranchante,

enlever toutes les parties qui semblent malades et surtout le séquestre, si on en constate la présence.

D. **Névralgies de la mâchoire supérieure.** — Les névralgies de la mâchoire supérieure ne sont pas rares et reconnaissent pour siège le nerf maxillaire supérieur, branche de la cinquième paire. Si la névralgie est d'origine centrale, la chirurgie n'y peut rien ; si, au contraire, elle est d'origine périphérique, la guérison est possible : c'est donc à établir cette distinction qu'il faut tout d'abord s'attacher, ce qui n'est malheureusement pas toujours facile. Cependant, si le départ des crises douloureuses est un point extérieur bien déterminé et si la névralgie n'occupe que cette branche du trijumeau, il est vraisemblable qu'elle est d'origine périphérique, et l'on est autorisé à agir.

Il n'est pas nécessaire de rappeler combien ces névralgies sont douloureuses et souvent rebelles à toute espèce de traitement médical ; aussi les malades sollicitent-ils, en général, avec la plus grande insistance une opération, quelle qu'elle soit, pourvu qu'on les soulage.

La névralgie peut occuper trois points différents : la partie terminale du nerf après sa sortie du canal sous-orbitaire ; les rameaux dentaires antérieurs, et les rameaux dentaires postérieurs. Les rameaux dentaires antérieurs naissent du tronc principal dans la gouttière sous-orbitaire, à 6 millimètres environ en arrière du trou sous-orbitaire ; les rameaux dentaires postérieurs émergent beaucoup plus profondément, au niveau de la fente ptérygo-maxillaire, avant que le nerf s'engage dans le canal sous-orbitaire.

Il est évident que la section du nerf doit être pratiquée en arrière du lieu d'émergence des branches malades : aussi doit-elle porter en trois points différents suivant les circonstances : sur le nerf sous-orbitaire, c'est-à-dire dans la fosse canine ; sur le tronc du nerf, dans le canal sous-orbitaire ; sur le tronc du nerf, dans la fente ptérygo-maxillaire. Ces trois opérations, très différentes l'une de l'autre, correspondent aux névralgies du nerf sous-orbitaire, des rameaux dentaires antérieurs et des rameaux dentaires postérieurs.

1° *Névralgie sous-orbitaire.* — La névralgie sous-orbitaire se traduit par des douleurs siégeant dans le territoire innervé par le

nerf de ce nom, c'est-à-dire la fosse canine, la lèvre supérieure, l'aile du nez du côté correspondant. Si les douleurs acquièrent une intensité telle que les malades réclament une opération, on est autorisé à pratiquer la section, ou mieux la résection du nerf. La section sous-cutanée me paraît en effet devoir être abandonnée d'une façon générale, car la récidive est à peu près certaine. Il est préférable de découvrir le nerf à sa sortie du canal sous-orbitaire et d'en retrancher un fragment. Rappelez-vous à cette occasion que le trou est situé à la partie la plus élevée de la fosse canine, à 7 ou 8 millimètres au-dessous du rebord inférieur de l'orbite, à l'union des deux tiers externes environ avec le tiers interne de ce rebord, et qu'une ligne verticale abaissée de ce trou tombe entre les deux petites molaires ou au niveau de la deuxième.

Je conseille le procédé suivant : rechercher la crête osseuse qui limite en avant la gouttière de l'unguis, comme s'il s'agissait de ponctionner le sac lacrymal; faire tomber de ce point une incision verticale suivant le pli naso-génien jusqu'à l'aile du nez; de la partie supérieure de cette ligne en faire partir une seconde, horizontale, parallèle au rebord inférieur de l'orbite, et aboutissant à la partie moyenne de ce bord : ces incisions diviseront toute l'épaisseur des parties molles jusqu'au squelette; disséquer ensuite le lambeau circonscrit de la sorte en rasant les os jusqu'à ce que le nerf soit mis à découvert. L'artère faciale sera divisée à sa terminaison dans le premier temps de l'opération, accident sans gravité ; la veine comprise dans le lambeau pourra être ménagée. Quant à l'artère sous-orbitaire qui sort de la gouttière avec le nerf, elle partagera le même sort que lui, ce qui ne présente d'ailleurs aucun inconvénient.

2° *Névralgie des rameaux dentaires antérieurs.* — Si la névralgie occupe non seulement la branche terminale du nerf maxillaire supérieur, mais encore les rameaux qui naissent dans le canal sous-orbitaire et donnent la sensibilité aux incisives, aux canines et à la partie correspondante des gencives, on n'obtiendra de résultat qu'en faisant porter la section du nerf en arrière de l'origine de ces branches, c'est-à-dire dans le canal sous-orbitaire lui-même.

Voici le procédé opératoire que je conseille dans ce cas, tel que je l'ai pratiqué, en 1873, à l'hôpital Lariboisière :

Découvrir d'abord le nerf sous-orbitaire dans la fosse canine à l'aide d'une incision parallèle au rebord de l'orbite et d'une seconde perpendiculaire à la première, de façon à former un T. Passer un fil sous le nerf et le nouer ; décoller ensuite le périoste de l'orbite de facon à mettre à nu le plancher. Le globe de l'œil est alors soulevé et reçu dans la concavité d'une cuiller qui éclaire en même temps le champ opératoire. On aperçoit le nerf qui parcourt le canal sous-orbitaire sous la forme d'une ligne grisâtre oblique d'arrière en avant et de dehors en dedans, plus rapprochée du côté externe que du côté interne du plancher de l'orbite (Voir fig. 63, *Anat. top.*, 7e édition) ; à petits coups de ciseau et de maillet on défonce la lamelle osseuse qui le recouvre en le dégageant à l'aide d'un crochet mousse ; on le soulève et on le coupe avec les ciseaux le plus loin possible. Tirant à l'aide du fil préalablement fixé sur la partie terminale du nerf, on amène au dehors le tronc tout entier avec ses branches collatérales.

3° *Névralgie des rameaux dentaires postérieurs.* — L'opération précédente, si complexe qu'elle soit, peut complètement manquer son but si la névralgie occupe les rameaux dentaires postérieurs qui se rendent aux molaires et naissent dans la fente ptérygo-maxillaire avant que le nerf s'engage dans le canal sous-orbitaire.

Comment pénétrer jusqu'à cette profondeur ? La cavité de l'orbite se rétrécit tellement en arrière qu'il ne faut pas songer à atteindre le nerf de ce côté.

On doit à un médecin américain, le docteur Carnochan, un procédé ingénieux qu'il a appliqué deux fois sur le vivant. Cette opération rend possible la section du nerf maxillaire supérieur au niveau du ganglion sphéno-palatin, en arrière des nerfs dentaires postérieurs.

Au-dessous du plancher de l'orbite existe une vaste cavité creusée dans l'épaisseur du maxillaire supérieur, le sinus maxillaire ; or la paroi postérieure de ce sinus limite précisément en avant la fosse ptérygo-maxillaire, en sorte que, à la partie supérieure de cette paroi, on ne se trouve séparé du nerf maxillaire supérieur et du ganglion que par une mince lamelle osseuse.

Voici, basé sur ces données anatomiques, le procédé de Carnochan, tel qu'il a été modifié et régularisé avantageusement par Letiévant :

Incision courbe parallèle au bord de l'orbite ; — décoller

du périoste orbitaire et soulèvement du globe de l'œil à l'aide d'une cuiller comme dans le procédé précédent ; — incision perpendiculaire à la première dans la fosse canine : on a alors une incision en T. — Disséquer les deux lambeaux de la branche inférieure du T et découvrir l'os ; — une couronne de trépan conduit dans l'intérieur du sinus, dont on défonce la paroi postérieure avec une gouge.

L'opérateur saisit alors, par l'orbite, entre les mors d'une pince, le nerf maxillaire supérieur dans le canal sous-orbitaire, et tire légèrement dessus. Ensuite, par l'ouverture pratiquée à la paroi postérieure du sinus, il coupe avec des ciseaux, sans crainte de s'égarer, tout ce qu'il rencontre au sommet de la fente ptérygo-maxillaire. Le nerf, qui lui vient dans la main, rend l'opérateur certain que la section est opérée, et souvent on entraîne en même temps le ganglion de Meckel, en avant duquel émergent les nerfs dentaires postérieurs.

La voie suivie par Carnochan à travers le sinus maxillaire a été abandonnée dans ces dernières années pour la voie de la fosse zygomatique que recommandent en particulier dans notre pays MM. Segond et Chalot. M. Chalot découvre la fosse en pratiquant un lambeau ostéo-plastique comprenant l'os malaire préalablement sectionné et qu'il renverse en dehors et en bas en fracturant l'apophyse zygomatique. Il dégage avec une sonde cannelée le tissu cellulaire de la fosse, en se guidant sur la tubérosité maxillaire. Il porte ensuite la sonde à la partie la plus profonde et la plus élevée de la fente ptérygo-maxillaire, y trouve le nerf sous la forme d'un cordon transversal. Il le charge, l'attire fortement en dehors et le coupe avec un ténotome en avant et en arrière du ganglion de Meckel. Il arrache ensuite le nerf sous-orbitaire à l'aide d'une incision faite dans la fosse canine. Le lambeau ostéoplastique est ensuite remis en place et suturé.

E. Tumeurs de la mâchoire supérieure. — La mâchoire supérieure est le siège de tumeurs variées dont quelques-unes empruntent un caractère particulier à l'existence des dents et du follicule dentaire, organe formateur de la dent. Ces dernières constituent le groupe auquel Broca donna le nom d'odontomes. On observe parfois des tumeurs absolument dures, des exostoses (je n'entends pas parler ici des exostoses éburnées et enclavées dans les sinus de la face dont j'ai parlé plus haut), des tumeurs

complètement liquides, des kystes, et des tumeurs de consistance intermédiaire, molles ou demi-dures, qui sont des sarcomes et des carcinomes. La plupart de ces tumeurs prennent naissance dans l'épaisseur du maxillaire supérieur et présentent une période d'inclusion durant laquelle les signes sont fort obscurs et le diagnostic par conséquent difficile ; d'autres naissent à la surface de l'os, spécialement au niveau du rebord alvéolaire, et forment le groupe des *épulis*.

En présence d'une tumeur faisant saillie dans la cavité buccale, il faut donc établir tout d'abord si elle provient de l'intérieur de l'os ou bien si elle n'est qu'appliquée à sa surface. La solution du problème est le plus souvent facile ; cependant, si une épulis a atteint un volume considérable, remplit complètement le vestibule de la bouche, fait bomber fortement la joue, et déborde l'arcade dentaire, l'erreur est possible et a été commise plus d'une fois. Il suffit pour l'éviter de savoir que l'épulis est pédiculée et que, quel que soit le volume de la tumeur, il est toujours possible d'arriver à circonscrire ce pédicule. Je laisse de côté ce groupe de tumeurs sur lequel je reviendrai plus loin.

Je suppose que la tumeur a pris naissance dans le centre de l'os. Pendant la période d'inclusion, il n'y a pas de diagnostic possible et, lorsque les malades éprouvent des douleurs, et ces douleurs sont souvent violentes, ils les attribuent à des névralgies dentaires et exigent parfois l'ablation de dents saines dans l'espoir d'obtenir un soulagement qui ne vient pas. Un malade que j'ai opéré en 1885, à l'Hôtel-Dieu, pour un épithéliome primitivement central, s'introduisit lui-même, au début de son affection, un clou à une certaine profondeur dans l'épaisseur de l'os pour ouvrir l'abcès qu'il supposait exister. Ce débridement, en permettant au néoplasme de franchir ses barrières, produisit d'ailleurs en partie le résultat cherché, c'est-à-dire la diminution des douleurs.

A cette période, on ne peut donc que soupçonner le développement d'un produit morbide dans l'épaisseur de l'os.

La tumeur fait à l'extérieur une saillie plus ou moins grande, mais elle est recouverte par une couche d'os suffisamment épaisse pour qu'on ne puisse en apprécier la consistance. — On conçoit que le diagnostic présente encore à cette période une certaine obscurité, et pourtant la marche de l'affection fournit de fortes présomptions : s'il existe des douleurs intenses, si le relief exté-

rieur est apparu rapidement, quelques mois, je suppose, après le début des douleurs, il s'agira d'une tumeur à pronostic grave, telle que : sarcome, carcinome, épithéliome ; dans le cas contraire, on aura sans doute affaire à un kyste, à un chondrome, à une exostose.

Arrive la troisième période de l'évolution des tumeurs de la mâchoire supérieure, celle dans laquelle le néoplasme ayant franchi les limites osseuses fournit des signes cliniques qui permettent en général d'en reconnaître la nature.

Commençons par le groupe des tumeurs à *marche rapide*.

Sarcome. — Le sarcome de la mâchoire supérieure présente un intérêt spécial; il fut étudié sous le nom de *tumeur à myéloplaxes* par Eugène Nélaton, qui en fit une tumeur bénigne et tout à fait distincte des autres tumeurs solides du maxillaire. Son opinion était juste, en ce sens que le sarcome est un peu moins grave que le carcinome, mais il n'en constitue pas moins une tumeur à récidive fréquente et rapide. Quant à sa nature, il ne mérite pas une place à part et rentre dans la grande classe des sarcomes, où il est désigné sous le nom de *sarcome à myéloplaxes*, *sarcome myéloïde*, car on trouve dans sa composition les éléments de la moelle des os.

Au début, le sarcome à myéloplaxes est souvent méconnu et pris pour un abcès. On voit, en effet, une tumeur du volume d'un œuf de pigeon, je suppose, qui s'est développée rapidement après avoir causé de vives douleurs. Cette tumeur est molle, fluctuante, d'une coloration rougeâtre, et presque toujours on fait une ponction ou une incision, croyant trouver du pus : mais c'est du sang pur qui s'écoule, du sang rouge, et la tumeur, loin de s'affaisser à la suite de cette opération, augmente plutôt de volume.

Si le sarcome a pris naissance dans l'épaisseur du rebord alvéolaire, les dents correspondantes s'ébranlent et tombent; la masse remplit et déborde bientôt les alvéoles; elle fait également saillie du côté de la voûte palatine. Elle ne tarde pas à s'ulcérer et forme dans la bouche un champignon grisâtre, saignant facilement et sécrétant une sanie purulente abondante. L'état général, qui était très bon au début, s'altère profondément, et le malade succombe dans la cachexie sans que le système ganglionnaire ait été affecté.

La marche du sarcome myéloïde présente parfois une rapidité extrême : chez un malade que j'opérai à Beaujon, en 1883, la tumeur augmenta en trois jours du volume d'un œuf de poule; elle s'accroissait presque à vue d'œil ; c'est d'ailleurs ce qu'on observe aussi quelquefois sur les membres, et j'en ai déjà fait la remarque à propos de l'orbite.

Il est une autre variété de sarcome des mâchoires dont la forme clinique est absolument différente de celle qui précède. Le sarcome constitue également une tumeur limitée, mieux limitée même que la précédente, mais, au lieu d'être mou et de ressembler à un abcès, il est très dur et rappelle plutôt par sa consistance une exostose ou un chondrome. Lorsqu'une mince couche d'os le recouvre, on peut percevoir la sensation parcheminée et croire alors à un kyste, tant la tumeur paraît bien limitée. J'ajoute que la tumeur est indolente et que les dents correspondantes ne sont nullement ébranlées.

Bien que la marche de cette variété soit moins rapide que celle du sarcome myéloïde, elle l'est cependant beaucoup plus que celle des kystes ou des exostoses, qui mettraient des années avant d'atteindre un pareil volume, et c'est là, je dois le dire, le principal et à peu près le seul élément de diagnostic différentiel entre ces trois espèces de tumeurs, mais il suffit le plus souvent.

Il va sans dire que dans le doute on pratiquerait une ponction exploratrice, qui n'a pas ici les mêmes inconvénients que dans la variété précédente.

J'ai observé une fois sur un jeune sujet un sarcome sous-périostique ossifiant, variété dont je parlerai plus loin à propos du membre inférieur, où on l'observe plus souvent. Malgré la résection, la tumeur se reproduisit sur place, prit une consistance éburnée et détermina une asymétrie énorme du visage.

Carcinome. — Le carcinome de la mâchoire supérieure s'observe principalement après cinquante ans. Il débute dans le centre de l'os ou dans le sinus maxillaire et, au lieu de former comme le sarcome une tumeur assez bien limitée qui tend à se porter à l'extérieur, il refoule la mâchoire dans toutes les directions : vers l'orbite, le pharynx, la bouche, la fosse zygomatique. Il constitue une masse diffuse, mal limitée, qui englobe toute la mâchoire et souvent même envahit celle du côté opposé. Il détruit peu à peu

le tissu osseux, s'y substitue, arrive au contact de l'œil, pénètre dans la fosse nasale, envahit la lame criblée, etc. Le cancer ne forme donc pas en général un gros champignon végétant, sanieux, saignant, comme fait d'ordinaire le sarcome mou.

Le carcinome arrive également à l'ulcération, ce qui précipite encore les événements. Les malades éprouvent des douleurs souvent intolérables ; le système lymphatique est envahi et les malades succombent cachectiques.

Épithéliome. — L'épithéliome *primitif* de la mâchoire est rare, si rare même que son existence a été contestée. On se demandait en effet aux dépens de quels éléments anatomiques une semblable tumeur pouvait se développer dans l'épaisseur des os où n'existe pas de tissu épithélial, et l'on pensait que cette forme était toujours une extension au corps du maxillaire d'un épithéliome du rebord alvéolaire. Mais l'épithéliome primitif central existe ; j'en ai moi-même observé et opéré un cas à l'Hôtel-Dieu en 1885. D'ailleurs les recherches récentes de M. Malassez, ayant démontré que les racines des dents sont entourées de traînées épithéliales, fournissent de ce fait une explication satisfaisante. Pendant un temps très variable, ordinairement plusieurs mois, le malade éprouve de violentes douleurs dans un point de la mâchoire, et ces douleurs sont attribuées soit à de la névralgie, soit à de la carie dentaire. Une dent s'ébranle, tombe, et par l'alvéole on voit sortir une sorte de petit champignon qui grossit et s'ulcère peu à peu.

Ces signes cliniques ressemblent beaucoup à ceux du sarcome myéloïde et le diagnostic anatomique entre ces deux tumeurs ne saurait guère être établi qu'à l'aide du microscope.

Le groupe des tumeurs à *marche lente* comprend : l'ostéome, le chondrome et le cystome.

Je n'ai rien de spécial à dire de l'*ostéome*, qui est le plus souvent lié à une perversion dans l'évolution du follicule dentaire, et que Broca a désigné sous le nom d'odontome. Les caractères cliniques sont ceux de l'exostose en général et le principal diagnostic différentiel consiste à ne pas confondre cette variété d'exostose avec celle qui se développe dans le sinus maxillaire aux dépens de la couche ostéogène sous-muqueuse du sinus et qui, je le rappelle, est seulement enclavée dans les os de la face sans présenter de pédicule. Le siège de l'exostose au voisinage du rebord alvéolaire,

l'absence d'une dent au niveau du point correspondant, l'apparition dès les premières années de la vie, seront autant de signes en faveur de l'odontome. Cependant la confusion serait possible, si la tumeur reconnaissait pour cause un follicule dentaire surnuméraire atteint d'ectopie.

Le *chondrome* de la mâchoire supérieure est fort rare et l'on en cite les observations. Il est donc permis de n'en pas tenir grand compte en clinique.

Tantôt il est constitué par du cartilage hyalin; la tumeur étant alors circonscrite et enkystée présente des signes à peu près identiques à ceux de l'ostéome. Tantôt les éléments qui le constituent sont du cartilage fœtal à petites cellules, ainsi que je l'ai montré dans un cas où l'analyse fut faite par Ranvier; la tumeur est alors moins nettement circonscrite, non encapsulée, et pourrait être confondue avec la variété de sarcome dur, ce qui n'a d'ailleurs qu'une minime importance clinique, puisque le traitement est le même et que l'histologie seule peut nous permettre de porter un jugement définitif sur le produit.

Le *cystome* ou *kyste* de la mâchoire supérieure présente, en raison de sa fréquence, un intérêt plus grand que les deux espèces précédentes. Disons un mot seulement de la pathogénie de ces kystes. Jusqu'aux recherches de Giraldès, ainsi que je l'ai déjà fait remarquer plus haut, on les considérait non comme des cavités accidentelles, mais comme une hydropisie du sinus maxillaire, ce que l'on conçoit aisément, puisque l'on trouvait une cavité contenant du liquide et occupant exactement la place du sinus. Cependant plusieurs auteurs, Denonvilliers en particulier, faisaient remarquer que la paroi externe du sinus était le plus souvent refoulée en dedans, aplatie contre l'interne par un kyste situé en dehors d'elle et qui prenait peu à peu la place de la cavité osseuse en même temps qu'elle faisait saillie au dehors. Giraldès proposa une autre manière de voir. Il pensa que les kystes siégeaient bien réellement dans la cavité du sinus, mais étaient développés aux dépens des glandes de la muqueuse qui en tapisse la cavité, et il montra des pièces anatomiques paraissant prouver ce mode de production. Ce n'est cependant pas le cas habituel.

Évidemment les kystes sont, dans la grande majorité des cas,

situés en dehors du sinus : mais quel est leur point de départ ? M. Magitot l'a placé avec raison dans le système dentaire. Il a admis le *kyste congénital* qui est lié à une altération du follicule dentaire devenu kystique, et le kyste de l'adulte, dont il a placé l'origine sous le périoste alvéolo-dentaire et qu'il appelle *kyste périostique*. Cette dernière variété, toutefois, est assez difficile à comprendre, car enfin le périoste se rencontre partout et celui des mâchoires aurait à peu près seul le privilège de donner naissance à des kystes. Le kyste périostique existe cependant bien réellement en tant que siège, c'est-à-dire que l'on trouve des kystes ayant pour point de départ l'alvéole et rattachés à la racine de la dent, mais M. Malassez en a fourni une explication beaucoup plus satisfaisante en les faisant naître d'un débris du *gubernaculum dentis* qui fixait primitivement le follicule dentaire.

Le cystome de la mâchoire constitue une tumeur à marche très lente, ordinairement indolente, faisant relief d'abord au niveau du repli de la muqueuse gingivale et prenant peu à peu de l'extension vers la joue. La paroi osseuse qui le limite est très mince, papyracée, se laisse facilement déprimer sous le doigt, se relève aussitôt comme le ferait une feuille de parchemin, et laisse percevoir un petit bruit connu sous le nom de *bruit parcheminé*. Ce signe est absolument pathognomonique de l'existence d'un kyste, si l'on tient compte en même temps de la complète indolence et de la lenteur du développement. Lorsque la paroi osseuse a disparu dans certains points, on perçoit nettement la fluctuation. Les dents correspondantes ne sont pas ébranlées. Il faut rechercher avec soin si toutes ont évolué, car si l'une d'elles ne s'est pas développée, il est probable que le kyste est d'origine folliculaire, à moins cependant qu'il ne se soit trouvé un follicule surnuméraire. D'ailleurs ce diagnostic entre ce que M. Magitot a appelé le kyste folliculaire et le kyste périostique, intéressant au point de vue pathogénique, n'a pas d'importance clinique, puisque les signes et le traitement sont les mêmes dans les deux cas.

Épulis. — L'épulis est une tumeur qui appartient spécialement au rebord gingival. La texture en est variable ; on y observe souvent du tissu sarcomateux avec tendance à l'ossification, ce qui explique la récidive fréquente sur place, mais ses caractères cli-

niques sont bien spéciaux et caractéristiques. C'est une tumeur rougeâtre *pédiculée*, à pédicule en général très étroit, qui s'enfonce entre deux dents dans la profondeur de l'alvéole et adhère le plus souvent à une dent. Quel que soit le volume de l'épulis (et il peut être considérable), il est toujours possible de circonscrire la tumeur, d'en trouver le pédicule et de lui imprimer des mouvements sur ce pédicule. Lorsque l'épulis est très volumineuse, qu'elle remplit et au delà le vestibule de la bouche, que le pédicule est difficile à trouver et la mobilité obscure, on pourrait croire un instant à un sarcome primitivement central de la mâchoire, mais on reconnaîtra que le rebord alvéolaire et surtout la voûte palatine ne sont nullement déformés dans le cas d'épulis et que la tumeur est tout en dehors.

Je résumerai ce qui précède en cherchant à résoudre le problème suivant :

Un sujet se présente avec une tumeur de la mâchoire supérieure : quelle méthode d'examen faut-il suivre ?

Assurez-vous dès le début que la lésion n'est pas de nature inflammatoire et que la tumeur est le résultat d'une production néoplasique, ce que l'interrogatoire du malade vous révélera immédiatement. Je rappelle que le sarcome myéloïde est très souvent pris pour un abcès.

Recherchez ensuite si la tumeur siège dans l'épaisseur du maxillaire supérieur, ou bien si elle n'est qu'implantée à sa surface ; dans ce dernier cas, ce sera une épulis dont il vous faudra ensuite déterminer exactement le point d'attache.

Si la tumeur occupe le centre de l'os, attachez-vous tout d'abord au mode de développement : depuis combien de temps la tumeur existe-t-elle ? La réponse du malade est qu'elle date d'une époque relativement récente, quelques mois, par exemple, et qu'elle a rapidement augmenté de volume du jour où elle a commencé à se traduire à l'extérieur. Vous êtes alors certainement en présence d'un sarcome, d'un carcinome ou d'un épithéliome. Faites le diagnostic différentiel entre ces trois tumeurs en vous basant sur les caractères que j'ai donnés précédemment. Tenez compte aussi du siège de la douleur pour essayer de reconnaître la partie de l'os principalement atteinte : occupe-t-elle le trajet du sous-orbitaire, des rameaux dentaires antérieurs, des rameaux dentaires postérieurs ou des nerfs palatins ? Tous ces nerfs sont dou-

loureux à la fois quand le maxillaire tout entier est envahi, comme dans le carcinome, par exemple.

La réponse du malade est que la tumeur s'est développée très lentement, qu'elle date de plusieurs années et que les progrès se font d'une manière insensible ; il est à la rigueur possible que vous ayez affaire à un chondrome, mais cette espèce est si rare dans la région, que toutes les chances sont en faveur d'une exostose et surtout d'un kyste. Si vous constatez le bruit parcheminé, et à plus forte raison la fluctuation, le doute n'est pas possible, il s'agit d'un kyste.

De ce qui précède, je conclus que la véritable classification clinique des tumeurs de la mâchoire supérieure est la suivante :

Tumeurs extra-osseuses		Épulis.
Tumeurs intra-osseuses	Marche rapide	Sarcome. Carcinome. Épithéliome.
	Marche lente	Chondrome. Exostose. Cystome.

Traitement des tumeurs de la mâchoire supérieure.

Traitement de l'épulis. — Les lèvres étant suffisamment écartées, saisir la tumeur avec une pince à griffes et la détacher d'un coup de bistouri ou de ciseaux. Mais cela ne suffit pas, la récidive serait presque certaine : il faut poursuivre le pédicule jusqu'à son point d'attache, c'est-à-dire le plus souvent dans l'intérieur d'un alvéole, et enlever la dent correspondante dont la racine est peut-être le point de départ du néoplasme, gratter cet alvéole ou le cautériser pour ne rien laisser de suspect. Dans un cas, pour arriver sur la tumeur, qui était énorme, je dus faire un débridement commissural.

Le traitement des tumeurs à marche rapide (sarcome, carcinome, épithéliome) exige la résection du maxillaire supérieur. Suivant que la tumeur occupe une partie ou la totalité de l'os, la résection sera partielle ou totale, mais un point de la plus haute importance, c'est de dépasser largement les limites de la tumeur.

Résection partielle du maxillaire supérieur. — Cette résection porte sur le rebord alvéolaire à une plus ou moins grande hauteur et nécessite presque toujours une incision préliminaire

pour accéder plus facilement sur le siège du mal. Si la tumeur occupe la partie antérieure du rebord alvéolaire, la meilleure incision consiste à partir en haut un peu au-dessous de l'angle interne de l'œil, à descendre le long du nez et à gagner la commissure en suivant le pli labio-génien. On détache l'aile du nez et l'on obtient un jour très suffisant. Si la tumeur siège sur la partie postérieure du rebord alvéolaire, il est préférable de pratiquer une incision commissurale horizontale dirigée vers le bord antérieur du masséter. La tumeur étant mise à nu, je conseille de la détacher à l'aide de plusieurs coups d'une forte pince de Liston et de l'extraire avec un davier. Je donne toujours du chloroforme, même dans la résection totale de la mâchoire.

Résection totale du maxillaire supérieur. — Cette opération hardie, imaginée par Gensoul (de Lyon), n'est pas aussi grave qu'elle le paraît en raison des désordres produits. Lorsque les malades succombent, c'est le plus souvent à une pneumonie septique ou bien à une insuffisance d'alimentation : aussi faudra-t-il prendre les plus grandes précautions pour désinfecter le champ opératoire et assurer la nutrition. Dans ce dernier but, on passera des sondes par une narine quelques jours avant l'opération, afin d'y accoutumer le malade et de pouvoir plus tard introduire des aliments dans l'estomac par cette voie.

L'une des principales difficultés de la résection du maxillaire supérieur est l'hémorrhagie qui se produit au cours de l'opération : on peut dire que le sang pleut de toutes parts. Or, un fait remarquable, c'est que l'hémorrhagie s'arrête ordinairement d'elle-même aussitôt que l'os est enlevé. C'est pourquoi je donne le conseil d'opérer très vite, le salut du malade résidant souvent dans la rapidité avec laquelle a été menée l'opération, et ce n'est pas le seul exemple en médecine opératoire : aussi je ne saurais admettre la conduite de certains de nos chirurgiens actuels qui font, par exemple, de grandes amputations avec le bistouri, ce qui me paraît être un signe de décadence. Malgré la suppression de la douleur par l'emploi du chloroforme, il y aura toujours un intérêt majeur pour le malade à ce qu'une opération soit pratiquée aussi vite que possible.

M. Schwartz a proposé de lier d'abord la carotide externe avant d'enlever la mâchoire ; plusieurs fois j'ai imité sa conduite et m'en suis bien trouvé. Cette ligature préalable trouve surtout son indication lorsqu'on opère sur des sujets déjà très affaiblis.

Il existe un certain nombre de procédés de résection du maxillaire supérieur, mais l'essentiel est d'en connaître un et de le connaître à fond. Le chirurgien doit être surtout bien pénétré de l'ordre de succession des divers temps opératoires, afin qu'il n'y ait pas la moindre hésitation de sa part, car, je le répète, le salut du malade est à ce prix ; songez à ce qu'une seule minute de retard dans l'exécution de l'un des temps peut faire perdre de sang !

Le maxillaire supérieur est rattaché aux autres os de la face par quatre points : en dedans, aux os propres du nez et à l'unguis par sa branche montante ; en dehors, à l'os malaire ; sur la ligne médiane, à celui du côté opposé ; en arrière, au palatin. Je les ai énumérés dans l'ordre où il convient de les attaquer.

Voici comment je conseille de pratiquer l'opération :

1° Incision des téguments. — Armé du bistouri à résection de Nélaton, lame courte et manche fort, partez de l'angle interne de l'œil, descendez le long du nez et gagnez la commissure buccale. Des pinces hémostatiques sont appliquées tout de suite sur les coronaires. Pratiquez une seconde incision, celle-là horizontale, partant de l'extrémité supérieure de la précédente, divisant la paupière inférieure et arrivant sur l'os malaire. Disséquez alors rapidement le lambeau externe ainsi formé jusqu'à ce que la région zygomatique soit bien découverte ; disséquez ensuite le lambeau interne, détachez le nez, mettez à nu la narine correspondante et la branche montante du maxillaire.

2° Dégagement de la paroi inférieure de l'orbite. — Saisissez avec une pince à disséquer le bord libre de la paupière inférieure et séparez-le du rebord de l'orbite en même temps que le périoste orbitaire. Substituant une spatule au bistouri, portez ce décollement aussi loin que possible en arrière en soulevant doucement le globe de l'œil. Assurez-vous avec le doigt que vous avez bien atteint la fente sphéno-maxillaire (Voy. fig. 63, *Traité d'anatomie topographique*, 7e édition).

3° Section de la branche montante. — Introduisez une pince de Liston droite dans la narine, et coupez la branche montante. Si vous doutiez de vos forces, passez une aiguille courbe à travers l'unguis, faites-la ressortir par la narine et conduisez ainsi une scie à chaîne à l'aide de laquelle vous ferez la section.

4° Section de l'attache à l'os malaire. — Ce temps est le plus difficile de l'opération. Il faut l'exécuter avec la scie à chaîne. Le globe de l'œil étant bien relevé et protégé au besoin par une

cuiller à café, introduisez l'indicateur gauche dans l'orbite et cherchez la fente sphéno-maxillaire. Celle-ci siège à 15 millimètres environ en arrière du rebord orbitaire et occupe l'angle formé par la réunion des parois inférieure et externe de l'orbite. Glissez sur votre index gauche placé sur la fente une longue aiguille courbe armée d'un fil solide auquel fait suite la scie à chaîne. L'aiguille ne doit pas être en acier, mais en fer malléable, pour pouvoir être adaptée séance tenante aux courbures de la région, variables suivant les sujets. Introduisez l'aiguille dans la fente et faites ressortir la pointe en arrière de l'os malaire dans la fosse zygomatique. Saisissant alors l'aiguille, attirez doucement la chaîne en faisant à l'aide de l'index gauche une sorte de poulie de réflexion qui facilite le passage dans la fente. Sciez l'attache malaire. Ayez toujours à votre portée un ciseau et un maillet pour achever la section, si la scie à chaîne cessait de mordre ou cassait.

5° Section sur la ligne médiane. — Arrachez une dent, si cela est nécessaire ; avec un bistouri, divisez la muqueuse palatine sur la ligne médiane, mais surtout détachez l'insertion du voile du palais à l'os palatin. Introduisez par la narine une longue pince de Liston courbe et séparez le maxillaire de celui du côté opposé. Pas de scie à chaîne pour ce temps opératoire, la pince suffit toujours.

6° Détacher le maxillaire du palatin. — Ce temps s'effectue à l'aide de quelques coups de ciseau et de maillet portés sur la paroi inférieure de l'orbite aussi loin que possible en arrière. Il est bon à ce moment de sectionner en même temps le nerf sous-orbitaire pour que le nerf maxillaire supérieur ne soit pas tiraillé pendant l'avulsion de l'os (1).

7° Avulsion de l'os. — Le corps de l'os est alors saisi avec un davier, d'abord abaissé, puis arraché à l'aide de mouvements de traction et de torsion combinés.

L'hémostase étant assurée, pratiquez la réunion immédiate et ne mettez aucun tampon dans la bouche. Le lendemain et les jours suivants, faites des lavages antiseptiques.

(1) J'ai publié à la Société de chirurgie un cas de résection de la mâchoire supérieure dans lequel la cornée, absolument saine pendant les trois premiers jours qui suivirent l'opération, se sphacéla complètement les jours suivants. J'ai pensé que cet accident était dû au tiraillement violent exercé sur le trijumeau par l'intermédiaire du nerf sous-orbitaire non préalablement divisé.

Le traitement des tumeurs à marche lente (chondrome, ostéome, cystome) présente quelques conditions spéciales. — Lorsqu'il existe une exostose ou un chondrome bien limités, il en faut pratiquer l'extirpation avec ou sans incision préliminaire, suivant le siège et le volume de la tumeur, et il n'existe à cet égard aucune règle fixe. Il n'en est pas de même pour le cystome, dont la fréquence est d'ailleurs beaucoup plus grande que celle des autres tumeurs du même groupe.

Le kyste fait, en général, saillie du côté de la joue et dans le vestibule de la bouche au niveau du repli de la muqueuse. C'est de ce côté qu'il convient de l'attaquer, afin d'éviter les cicatrices cutanées.

Trois indications sont à remplir : 1° ouvrir le kyste et donner issue au liquide contenu ; 2° modifier la surface interne de la poche par une substance irritante ; 3° s'opposer à la fermeture de l'orifice muqueux avant que les parois de la cavité soient affaissées.

1° Ouvrir le kyste. — La lèvre supérieure étant fortement relevée à l'aide d'un écarteur, divisez la muqueuse et pénétrez dans le kyste à l'aide d'un bistouri solide. Réséquez le plus possible de la paroi osseuse externe du kyste avec une pince à griffes et des ciseaux, ce qui est ordinairement facile, vu la minceur de cette paroi. S'il existait des dents malades ou des chicots dans le point correspondant au kyste, il faudrait les enlever.

2° Modifier le kyste. — Promenez dans la cavité de la poche un pinceau imbibé de teinture d'iode pure et glissez-y à demeure un petit tampon d'ouate et de gaze iodoformée.

3° S'opposer à la fermeture de l'orifice. — Si l'on ne surveille pas le malade avec soin, si l'orifice muqueux se ferme avant que les parois du kyste soient suffisamment affaissées et rapprochées l'une de l'autre, la récidive est fatale. Il convient donc de maintenir, jusqu'à guérison, un petit tampon dans la cavité du kyste en le renouvelant tous les deux ou trois jours et en en diminuant graduellement le volume.

8° AFFECTIONS DE LA MÂCHOIRE INFÉRIEURE.

J'étudierai successivement : les fractures ; la luxation ; l'arthrite temporo-maxillaire, l'ostéo-périostite ; la nécrose ; la constriction ; les névralgies ; les divers néoplasmes, et je terminerai par un chapitre de médecine opératoire comprenant la résection du maxillaire inférieur.

niques sont bien spéciaux et caractéristiques. C'est une tumeur rougeâtre *pédiculée*, à pédicule en général très étroit, qui s'enfonce entre deux dents dans la profondeur de l'alvéole et adhère le plus souvent à une dent. Quel que soit le volume de l'épulis (et il peut être considérable), il est toujours possible de circonscrire la tumeur, d'en trouver le pédicule et de lui imprimer des mouvements sur ce pédicule. Lorsque l'épulis est très volumineuse, qu'elle remplit et au delà le vestibule de la bouche, que le pédicule est difficile à trouver et la mobilité obscure, on pourrait croire un instant à un sarcome primitivement central de la mâchoire, mais on reconnaîtra que le rebord alvéolaire et surtout la voûte palatine ne sont nullement déformés dans le cas d'épulis et que la tumeur est tout en dehors.

Je résumerai ce qui précède en cherchant à résoudre le problème suivant :

Un sujet se présente avec une tumeur de la mâchoire supérieure : quelle méthode d'examen faut-il suivre ?

Assurez-vous dès le début que la lésion n'est pas de nature inflammatoire et que la tumeur est le résultat d'une production néoplasique, ce que l'interrogatoire du malade vous révélera immédiatement. Je rappelle que le sarcome myéloïde est très souvent pris pour un abcès.

Recherchez ensuite si la tumeur siège dans l'épaisseur du maxillaire supérieur, ou bien si elle n'est qu'implantée à sa surface ; dans ce dernier cas, ce sera une épulis dont il vous faudra ensuite déterminer exactement le point d'attache.

Si la tumeur occupe le centre de l'os, attachez-vous tout d'abord au mode de développement : depuis combien de temps la tumeur existe-t-elle ? La réponse du malade est qu'elle date d'une époque relativement récente, quelques mois, par exemple, et qu'elle a rapidement augmenté de volume du jour où elle a commencé à se traduire à l'extérieur. Vous êtes alors certainement en présence d'un sarcome, d'un carcinome ou d'un épithéliome. Faites le diagnostic différentiel entre ces trois tumeurs en vous basant sur les caractères que j'ai donnés précédemment. Tenez compte aussi du siège de la douleur pour essayer de reconnaître la partie de l'os principalement atteinte : occupe-t-elle le trajet du sous-orbitaire, des rameaux dentaires antérieurs, des rameaux dentaires postérieurs ou des nerfs palatins ? Tous ces nerfs sont dou-

loureux à la fois quand le maxillaire tout entier est envahi, comme dans le carcinome, par exemple.

La réponse du malade est que la tumeur s'est développée très lentement, qu'elle date de plusieurs années et que les progrès se font d'une manière insensible ; il est à la rigueur possible que vous ayez affaire à un chondrome, mais cette espèce est si rare dans la région, que toutes les chances sont en faveur d'une exostose et surtout d'un kyste. Si vous constatez le bruit parcheminé, et à plus forte raison la fluctuation, le doute n'est pas possible, il s'agit d'un kyste.

De ce qui précède, je conclus que la véritable classification clinique des tumeurs de la mâchoire supérieure est la suivante :

Tumeurs extra-osseuses		Épulis.
Tumeurs intra-osseuses	Marche rapide	Sarcome. Carcinome. Épithéliome.
	Marche lente	Chondrome. Exostose. Cystome.

Traitement des tumeurs de la mâchoire supérieure.

Traitement de l'épulis. — Les lèvres étant suffisamment écartées, saisir la tumeur avec une pince à griffes et la détacher d'un coup de bistouri ou de ciseaux. Mais cela ne suffit pas, la récidive serait presque certaine : il faut poursuivre le pédicule jusqu'à son point d'attache, c'est-à-dire le plus souvent dans l'intérieur d'un alvéole, et enlever la dent correspondante dont la racine est peut-être le point de départ du néoplasme, gratter cet alvéole ou le cautériser pour ne rien laisser de suspect. Dans un cas, pour arriver sur la tumeur, qui était énorme, je dus faire un débridement commissural.

Le traitement des tumeurs à marche rapide (sarcome, carcinome, épithéliome) exige la résection du maxillaire supérieur. Suivant que la tumeur occupe une partie ou la totalité de l'os, la résection sera partielle ou totale, mais un point de la plus haute importance, c'est de dépasser largement les limites de la tumeur.

Résection partielle du maxillaire supérieur. — Cette résection porte sur le rebord alvéolaire à une plus ou moins grande hauteur et nécessite presque toujours une incision préliminaire

dehors et même en arrière dans le conduit auditif externe, mais il faut pour cela des désordres complexes et en particulier des fractures préalables : aussi peut-on négliger dans la pratique quelques très rares observations qui relatent ces faits.

La luxation de la mâchoire résulte d'une ouverture exagérée de la bouche et se produit à peu près constamment dans le bâillement. Les malades éprouvent une vive douleur et ne peuvent plus rapprocher les mâchoires l'une de l'autre : c'est là le signe caractéristique de la luxation.

J'ai étudié avec quelques détails (*Anat. topogr.*, fig. 112, 7e édition) le mécanisme de sa production et je ne dois pas y revenir ici, tout en rappelant que la fixation du condyle dans sa nouvelle position est, sans aucun doute, à mon avis, le résultat de la contraction musculaire. La meilleure preuve, c'est que la réduction se fait sans le moindre effort, sous le chloroforme, ce qui n'aurait pas lieu si l'obstacle était dû à la résistance mécanique du ménisque. Voyez, par exemple, ce qui se passe dans la luxation du pouce, où la puissance musculaire ne joue aucun rôle.

Les signes de la luxation sont si évidents que le malade établit lui-même le diagnostic de son affection : la mâchoire inférieure est portée en avant; les arcades dentaires ne se correspondent plus et ne peuvent être mises au contact; une dépression très marquée existe en avant du tragus aux lieu et place du condyle. Il en résulte une gêne extrême pour la déglutition, la phonation, etc.

Si le diagnostic s'impose quand la luxation est bilatérale, il n'en est pas de même lorsque le condyle ne s'est déplacé que d'un côté; l'erreur est alors possible et j'en ai vu des exemples. Les signes sont, en effet, beaucoup moins évidents et il faut les analyser avec soin pour reconnaître la lésion. Dans la luxation unilatérale, les arcades dentaires ne sont pas écartées l'une de l'autre et se correspondent au moins d'un côté. On constate cependant un défaut de symétrie à droite et à gauche : le maxillaire inférieur déborde le supérieur du côté luxé, il existe une dépression antéauriculaire. Mais le principal signe, à mon avis, est le suivant : portez un doigt dans le vestibule de la bouche et cherchez le bord antérieur des apophyses coronoïdes; vous constaterez facilement que l'apophyse du côté luxé est sur un plan notablement antérieur à celui qu'elle occupe du côté sain.

Pour réduire cette luxation, il faut remplir deux indications : porter d'abord le condyle en bas et ensuite en arrière. Si on reporte le condyle directement en arrière, on échoue à coup sûr, car il vient butter contre le relief formé par la racine transverse de l'apophyse zygomatique ; tout le secret de la réduction consiste à éviter cet écueil. Il est évident que, si vous endormez le malade jusqu'à résolution, le condyle n'étant plus maintenu en place par la contraction des muscles élévateurs de la mâchoire, abandonnera en quelque sorte de lui-même la fosse zygomatique et rentrera sous l'influence d'une légère pression. Mais je suppose le malade éveillé, ce qui est le cas habituel, d'autant plus qu'il ne faut recourir au chloroforme qu'en dernier ressort : laissant de côté les divers procédés de réduction décrits par les auteurs, je me contenterai d'indiquer celui que je crois le meilleur et qui m'a toujours réussi, même dans les luxations un peu anciennes, alors que l'instrument de Stromeyer avait été inutilement employé.

La première condition est de pouvoir exercer sur le maxillaire inférieur une pression dans le sens vertical, afin de faire descendre le condyle au-dessous de la racine transverse : or, si vous opérez sur le malade couché dans son lit, ou bien assis devant vous sur une chaise, vous n'avez aucune force pour exécuter cette pression dans le sens vertical ; il faut que le malade soit étendu par terre, sur un matelas ou un tapis, et que vous soyez placé immédiatement au-dessus de la tête située entre vos deux jambes.

Introduisez alors chaque pouce, non pas entre les arcades dentaires, c'est inutile, mais dans le vestibule de la bouche aussi loin que possible, c'est-à-dire en arrière de l'axe du mouvement de la mâchoire, sans quoi votre pression aurait pour résultat d'abaisser le menton et par conséquent d'exagérer le déplacement du condyle en le faisant basculer en avant ; aller chercher la base des apophyses coronoïdes déjetées normalement en dehors de l'arcade dentaire. Les deux pouces entourés de linge, pour qu'ils ne glissent pas, étant appliqués en ce point, saisissez l'angle des mâchoires avec les autres doigts et combinez alors les deux mouvements de pression verticale et de propulsion en arrière, ce que la position du malade vous permet de faire à la fois.

J'ai parlé tout à l'heure de l'instrument de Stromeyer, très ingénieusement construit pour exercer une pression sur la partie la plus reculée des arcades dentaires en même temps qu'il relève le menton. On pourrait y avoir recours en cas de luxation ancienne

ayant résisté à la pression manuelle bien exécutée, comme je viens de le dire. Si la luxation est trop ancienne, elle devient absolument irréductible, comme dans les autres régions du corps. J'en ai pourtant réduit une datant de six semaines.

C. **Arthrite temporo-maxillaire.** — Je ne ferai que mentionner l'arthrite temporo-maxillaire que l'on a rarement occasion de rencontrer. J'en ai observé sur des sujets atteints de blennorrhagie. Elle se révèle par une vive douleur locale, un peu de gonflement au niveau du condyle, de l'élévation de température. Les malades éprouvent la plus grande difficulté à ouvrir la bouche en raison de la douleur que provoquent les mouvements.

Il ne faudrait pas confondre cette arthrite avec la contracture qui résulte souvent de l'évolution de la dent de sagesse. Songez toujours à cette dernière cause lorsqu'il s'agit d'un jeune sujet atteint de douleur dans la région temporo-maxillaire.

Quelques sangsues, des vésicatoires volants, des pointes de feu superficielles, constitueront la base du traitement.

D. **Ostéo-périostite ou périostite phlegmoneuse de la mâchoire inférieure.** — L'ostéo-périostite de la mâchoire inférieure est une affection commune, laquelle, presque toujours, n'est que l'extension au corps de l'os d'une périostite primitivement alvéolo-dentaire. Cette affection m'a paru plus fréquente à la mâchoire inférieure qu'à la mâchoire supérieure, mais ce n'est pas le principal motif qui m'engage à en faire un chapitre à part. La vraie raison, c'est que la périostite alvéolo-dentaire donne également souvent naissance à un adéno-phlegmon sous-maxillaire, dont je m'occuperai plus tard à propos du cou, et qu'il y a intérêt à ne pas confondre ces deux affections, qui présentent une marche différente et souvent ne sont pas suivies des mêmes conséquences.

L'affection débute par la douleur au niveau d'une dent, et bientôt un gonflement douloureux s'étendant au corps de l'os envahit une partie de la région sus-hyoïdienne. La peau est rouge, tendue, luisante ; le malade éprouve une violente douleur et il existe un mouvement fébrile très prononcé. Après quelques jours, la tuméfaction se localise de plus en plus, la masse devient œdémateuse, puis fluctuante ; une collection purulente s'est formée entre le périoste et l'os, et, lorsqu'on donne issue au pus, on trouve le maxillaire inférieur à nu dans une certaine étendue.

On distingue l'ostéo-périostite de l'adéno-phlegmon par plusieurs caractères : d'abord le siège; — dans l'adéno-phlegmon, le corps de l'os est intact, surtout au début, où l'on sent nettement le ganglion engorgé sous le rebord de la mâchoire; dans l'ostéo-périostite, c'est sur l'os lui-même que porte le gonflement; la région sus-hyoïdienne est, un peu plus tard, légèrement tuméfiée, mais il est aisé de voir qu'elle n'est pas le point maximum de l'affection. Dans l'ostéo-périostite, si l'on explore le vestibule de la bouche, on trouve que la muqueuse est soulevée dans le point correspondant à la tumeur cutanée, on y constate même quelquefois de la fluctuation ; — dans l'adéno-phlegmon, le vestibule de la bouche est toujours sain.

Il existe à la face externe du maxillaire inférieur au-devant du masséter, à côté de l'artère faciale, un ganglion lymphatique dont l'inflammation pourrait plutôt, en raison de son siège, être confondue avec une ostéo-périostite, mais alors le vestibule de la bouche est toujours libre dans le point correspondant à la tumeur extérieure.

Le traitement de l'ostéo-périostite consiste à appliquer d'abord des émollients ou des résolutifs, mais surtout à donner issue au pus aussitôt que la fluctuation en décèle manifestement la présence; c'est la seule manière d'éviter les décollements périostiques et la nécrose qui en pourrait être la conséquence. Cette affection, en effet, et c'est en cela qu'elle diffère surtout de l'adéno-phlegmon du cou, peut être suivie d'une suppuration d'assez longue durée, qui ne s'arrête qu'après l'élimination d'un petit séquestre et laisse après elle une cicatrice déprimée et adhérente. On conçoit qu'il y ait grand intérêt à établir un diagnostic exact, lorsqu'il s'agit, par exemple, d'une jeune fille. Si le foyer faisait sous la muqueuse une saillie telle qu'on pût espérer le vider par la bouche, ce qui arrive quelquefois, il ne faudrait pas hésiter, bien entendu, à suivre cette voie, mais ce cas est de beaucoup le plus rare, et c'est du côté de la peau qu'il faut pratiquer l'incision. Heureusement, le plus souvent, le périoste se réapplique tout de suite sur l'os, se recolle : la fistule et la nécrose sont ainsi évitées, surtout si l'intervention a été hâtive. Il serait certainement très préjudiciable au malade d'attendre l'ouverture spontanée de l'abcès, sous prétexte d'éviter une cicatrice apparente, car on irait ainsi à l'encontre du but poursuivi.

Lorsqu'on n'a pu éviter la formation de la cicatrice cutanée

déprimée et adhérente, dont l'aspect est si désagréable, je suis d'avis que, plus tard, l'on peut circonscrire cette cicatrice par deux incisions, et l'enlever complètement afin d'obtenir à sa place une ligne cicatricielle régulière et à peine visible.

L'ostéo-périostite de la mâchoire inférieure peut affecter une marche beaucoup moins aiguë que la précédente; elle apparaît alors sous forme de poussées successives qui se terminent par résolution ou la formation d'un petit foyer sous-muqueux bien limité, jusqu'au jour où, l'os devenant malade, une fistule permanente s'établit et ne se tarit que par l'élimination des parties atteintes. Il est indispensable, dans ces diverses circonstances, de commencer par supprimer la cause initiale du mal, c'est-à-dire la dent malade, et de se rappeler que des dents dont la couronne est saine peuvent être atteintes au niveau de leur racine d'une nécrose ou d'une inflammation qui sont l'origine de la périostite alvéolo-dentaire.

E. **Nécrose de la mâchoire inférieure.** — La nécrose peut envahir les deux mâchoires, mais, en raison de sa plus grande fréquence à la mâchoire inférieure, j'ai cru devoir en tracer ici l'histoire.

La nécrose peut être consécutive à une ostéo-périostite simple, ainsi que je l'ai dit dans le chapitre précédent; elle peut reconnaître pour cause la présence d'une gomme syphilitique, surtout à la mâchoire supérieure; dans ces cas, elle ne diffère ni par le processus, ni par les signes, ni par le traitement, de celle qu'on observe dans les autres parties du corps, et ne mériterait pas de donner lieu à un chapitre spécial.

Mais la mâchoire inférieure est le siège d'une variété de *nécrose* infectieuse qui présente une marche et des signes particuliers en même temps qu'une gravité extrême; c'est une sorte de nécrose aiguë totale de la mâchoire, qui ne s'arrête que lorsque tout l'os primitif a été éliminé. Une seconde variété est celle qui résulte de l'action du phosphore, la nécrose phosphorée.

Laissant donc de côté la nécrose partielle, conséquence d'une ostéo-périostite simple, j'admets deux espèces de nécroses de la mâchoire inférieure : la *nécrose aiguë infectieuse* et la *nécrose phosphorée*.

Nécrose aiguë infectieuse. — Cette variété de nécrose reconnaît pour cause une ostéo-myélite, le plus souvent à marche aiguë-

Elle débute brusquement par de la douleur, un gonflement considérable de la mâchoire et des symptômes généraux graves. Les dents s'ébranlent, des abcès se forment, s'ouvrent sur le rebord alvéolaire, dans le vestibule de la bouche ; le pus s'écoule avec la plus grande abondance et présente une extrême fétidité. De nouveaux abcès succèdent aux premiers, s'ouvrent à la peau et, si l'on explore avec le stylet, on trouve l'os dénudé ; il existe un séquestre. Au bout d'un temps variable, le séquestre devient mobile et vous l'enlevez. Cette opération amène un soulagement notable : la suppuration diminue, disparaît même quelquefois, si le microbe n'a envahi qu'une partie de la mâchoire, et le malade est guéri.

Mais il n'en est pas toujours ainsi ; malade et chirurgien ne tardent pas à éprouver une cruelle déception : la suppuration reparaît aussi abondante, un nouveau séquestre s'est produit. Il se mobilise et on en fait l'extraction. Nouvelle amélioration et nouvelle déception. Bref, la maladie ne se termine que lorsque toutes les parties frappées de mort sont éliminées. J'ai vu un malheureux chiffonnier auquel j'ai successivement enlevé ainsi le corps et les deux branches du maxillaire inférieur. Il se porte bien aujourd'hui, mais il n'a plus de dents à la mâchoire inférieure, et celle-ci n'est représentée que par une petite bande indurée.

On conçoit que ce travail d'élimination des séquestres mette de longs mois à s'effectuer, surtout lorsqu'il est successif, et les malades peuvent succomber à l'épuisement ainsi qu'à l'infection que produit la suppuration.

Tant que le séquestre n'est pas mobile, il faut se contenter des lavages antiseptiques répétés aussi souvent que possible, et porter l'agent au foyer même de la nécrose à l'aide d'incisions, si cela est nécessaire : car enfin, puisque les diverses parties de la mâchoire sont successivement attaquées, il est probable que le microbe ne les envahit pas d'emblée, mais bien l'une après l'autre, de telle sorte qu'en le détruisant on pourrait peut-être arrêter la marche de la maladie, ce que je négligeai de faire chez mon chiffonnier, n'étant pas pénétré, comme je le suis aujourd'hui, des idées antiseptiques.

Lorsque le séquestre est devenu mobile, il faut l'enlever le plus tôt possible, et l'on ne conçoit pas qu'il puisse y avoir doute à cet égard pour des gens sensés, ce dont j'ai cependant vu un exem-

ple chez une jeune fille qui ne dut la vie qu'à l'énergie d'une mère intelligente (1). On choisira de préférence la voie buccale, si c'est possible. L'opération ne présente, d'ailleurs, ni difficultés ni dangers ; elle consiste à découvrir le séquestre à l'aide d'une incision, à l'ébranler à l'aide d'un élévatoire et à l'extraire avec un davier.

Nécrose phosphorée. — La nécrose phosphorée survient chez les ouvriers qui travaillent à la fabrication des allumettes chimiques et ne date par conséquent que de 1834, époque où fut faite cette découverte. Comme la nécrose infectieuse, elle débute par un gonflement considérable du maxillaire inférieur; des abcès multiples se forment ; les dents s'ébranlent et tombent. Ce qui caractérise la nécrose phosphorée et la différencie de la précédente, c'est la rapidité avec laquelle se développent des ostéophytes qui recouvrent et engainent l'ancien os. Phénomène très remarquable, ces ostéophytes se nécrosent eux-mêmes et sont recouverts à leur tour par une nouvelle production osseuse, ainsi que le démontre la figure 111 de mon *Traité d'anatomie topographique*. Cette pièce, absolument typique, provient d'un jeune homme qui succomba dans mon service, en 1873, aux suites de son affection, et dont l'observation détaillée se trouve dans les *Bulletins de la Société de chirurgie*.

La nécrose phosphorée est plus grave encore peut-être que la nécrose aiguë infectieuse, en raison des difficultés qu'offre le traitement.

A quelle époque convient-il d'intervenir? Le plus tôt possible, évidemment, afin d'éviter au malade les sérieux dangers d'une longue suppuration, et je conçois très bien que les chirurgiens allemands, Billroth, en particulier, pratiquent des extirpations hâtives du séquestre. Mais d'un autre côté, dit-on, une intervention n'est rationnelle et réellement utile que si la nécrose est arrêtée dans sa marche et si le séquestre est mobile. Cela est vrai, mais peut-on facilement apprécier sur le vivant cette mobi-

(1) Il s'agissait d'une jeune fille de seize ans, hautement apparentée, atteinte d'une nécrose avec séquestre mobile du maxillaire inférieur. La suppuration, d une grande abondance, épuisait et empoisonnait la malade ; elle était d'une pâleur extrême et couverte de taches de purpura. Le médecin s'opposait de toutes ses forces à une opération, prétendant que la malade ne la supporterait pas et qu'il fallait d'abord relever l'état général, comme si ce dernier n'était pas engendré par l'état local, ce que d'ailleurs démontra l'événement.

ité? Non, évidemment, à cause des nombreux ostéophytes qui l'emprisonnent, de telle sorte que nous sommes toujours indécis sur le moment le plus propice à l'opération et, pendant ce temps-là, le malade peut succomber, ce qui arriva au mien.

Je me rattache donc volontiers à la pratique des chirurgiens allemands. A quoi, en effet, s'expose-t-on par une intervention hâtive? à faire une opération incomplète et même inutile, soit : mais aggrave-t-elle la situation du malade? je ne le crois pas, et elle peut lui sauver la vie. L'extraction des séquestres est parfois impossible, comme dans le cas dont je viens de parler; la seule opération rationnelle eût été la résection totale du maxillaire inférieur que je regrettai vivement de n'avoir pas pratiquée.

Au résumé, n'attendez pas pour intervenir dans la nécrose phosphorée que les séquestres soient reconnus mobiles, notion souvent impossible à acquérir. Dès que la suppuration est très abondante et menace d'épuiser ou d'empoisonner le malade, mettez à nu le maxillaire inférieur et, à l'aide de leviers, de pinces, de daviers, de ciseaux, essayez d'ébranler et d'enlever les séquestres. Si vous n'y pouvez réussir, réséquez la mâchoire en partie ou en totalité.

F. **Constriction de la mâchoire inférieure.** — La constriction des mâchoires peut être temporaire; elle peut aussi être permanente. C'est de cette dernière seule que je m'occupe dans ce chapitre.

Une ankylose de l'articulation temporo-maxillaire peut la produire, mais la cause réside à peu près constamment dans l'existence de brides cicatricielles qui succèdent elles-mêmes à des brûlures, ou bien à la gangrène de la joue, au *noma*. La section des brides ou leur résection donnent un résultat favorable, mais momentané, et la constriction se reproduit un peu plus forte encore qu'avant l'opération, ainsi que cela a lieu en général pour la section des brides cicatricielles dans les autres parties du corps.

Il n'est pas nécessaire d'insister sur les inconvénients nombreux qui résultent de la constriction permanente des mâchoires, on les devine sans peine, et rien n'est plus légitime que de tenter une opération, même sérieuse, pour les faire disparaître. L'indication à remplir est de créer une nouvelle articulation, une pseudarthrose sur le corps du maxillaire, en avant du muscle masséter, ou en avant des brides cicatricielles. A Rizzoli revient

le mérite de l'avoir le premier conçue et exécutée. Rizzoli se contentait de faire une section de l'os. Esmarch modifia avantageusement le procédé en remplaçant la section simple par une résection.

L'opération est, d'ailleurs, des plus simples et ne présente plus aujourd'hui la moindre gravité. Pratiquez une incision sur le bord libre de la mâchoire. Découvrez l'os par ses deux faces, passez une scie à chaîne et retranchez un centimètre et demi à deux centimètres du corps de l'os.

G. **Névralgies de la mâchoire inférieure.** — Les névralgies de la mâchoire inférieure ne sont pas très rares et ont leur point de départ dans le nerf dentaire inférieur. Lorsque les moyens ordinaires de traitement ont échoué, lorsque la névralgie vous paraît être d'origine périphérique, vous êtes en droit de proposer au malade la résection du nerf dentaire, ce que d'ailleurs il accepte presque toujours avec le plus vif empressement, tant sont cruelles les douleurs qu'il éprouve.

Tantôt la névralgie remonte tout le long du nerf dentaire, d'autres fois elle est limitée à sa partie terminale, c'est-à-dire au nerf mentonnier. Dans le premier cas, la résection doit porter sur le tronc du nerf; dans le second, il suffit de le réséquer à sa sortie du canal dentaire.

Résection du tronc du nerf dentaire inférieur. — Il existe deux procédés de résection du nerf dentaire inférieur : le premier consiste à le couper avant son entrée dans le canal dentaire en se servant comme point de repère de l'aiguille de Spyx ; le second, à l'aller chercher un peu plus bas dans l'intérieur du canal lui-même. Le premier procédé, en apparence plus simple, doit être, à mon avis, complètement rejeté, car on ne voit pas ce que l'on fait, et je ne crois pas utile de m'y arrêter plus longtemps. Le second, procédé de Warren, sera exécuté de la façon suivante (fig. 31) :

Pratiquez sur le bord inférieur de la mâchoire une incision partant de l'angle et allant jusqu'à l'artère faciale; pénétrez jusque sur l'os. Décollez le périoste, le masséter, et découvrez la face externe de l'os. Prenez alors un ciseau et un maillet. Attaquez l'os à mi-chemin entre ses bords supérieur et inférieur. A petits coups de ciseau, enlevez peu à peu la lame compacte jusqu'à ce que vous rencontriez du tissu spongieux saignant. Vous êtes

alors arrivé dans le canal dentaire; sculptez un peu ce canal; souvent il s'écoule du sang rouge avec une certaine abondance, c'est l'artère dentaire inférieure qui est ouverte, excellent point

Fig. 31. — Résection du nerf dentaire inférieur dans le canal dentaire. Résection du nerf mentonnier.

de repère, puisque le nerf la côtoie. Servez-vous alors du crochet mousse à strabisme, contournez la face profonde du canal : vous ramenez en général tout de suite le nerf dans le crochet. Étirez-le légèrement sans le briser et réséquez-en le plus possible. Fermez ensuite la plaie par réunion immédiate.

Cette opération très simple, absolument inoffensive, ne manque jamais son but, si la névralgie est bien d'origine périphérique. Dans ma dernière opération sur une femme qui souffrait atrocement depuis plusieurs années et ne parlait que de suicide, la malade éprouva encore quelques douleurs pendant quarante-huit heures et tout disparut ensuite, fait dont je ne pourrais fournir une explication physiologique satisfaisante.

Résection du nerf mentonnier (fig. 31). — Plus simple encore que la précédente, cette opération consiste à découvrir et à réséquer le nerf mentonnier à sa sortie du trou du même nom. Il suffit de se rappeler que le trou mentonnier se trouve à peu près à mi-chemin entre les deux bords de la mâchoire et correspond à l'intervalle qui sépare la première de la deuxième petite molaire ou au collet de cette dernière.

Je suis d'avis de rechercher le nerf non du côté de la muqueuse, ainsi que je l'ai conseillé jadis, mais du côté de la peau.

Pour cela pratiquez sur la saillie du bord inférieur de la mâchoire une incision de 2 centimètres environ en regard du trou dentaire. Pénétrez jusque sur l'os. Décollez le périoste et relevez le lambeau avec un écarteur. Vous apercevrez bientôt le nerf sortant du trou et se dirigeant en haut et en dedans. Le soulevant avec un crochet, coupez-le à ras du trou. Saisissez ensuite l'extrémité avec une pince, et réséquez les branches émergentes le plus loin possible dans l'épaisseur de la lèvre. Réunissez par première intention.

II. **Tumeurs de la mâchoire inférieure.** — J'ai insisté suffisamment sur les tumeurs de la mâchoire supérieure pour n'avoir pas à m'arrêter longuement sur celles qui se développent aux dépens de la mâchoire inférieure, d'autant qu'elles offrent entre elles de grandes similitudes quant à leur pathogénie et leurs symptômes. Je signalerai seulement les points spéciaux à la région.

Les *exostoses* affectent pour la mâchoire inférieure une sorte de prédilection et appartiennent à la classe des odontomes. La consistance de la tumeur, son indolence, mais surtout sa marche extrêmement lente, la feront facilement reconnaître. On en pratiquerait l'extirpation avec la gouge et le maillet si elle était l'occasion d'une gêne ou bien d'une difformité trop grandes.

Les sarcomes centraux du maxillaire inférieur, variété de sarcome primitivement dur, s'observent assez fréquemment chez les jeunes sujets. On trouve ici les mêmes difficultés de diagnostic que pour le maxillaire supérieur ; cependant la présence du nerf dentaire inférieur dans le centre de l'os fournit un signe spécial d'une grande importance, c'est la paralysie de la lèvre inférieure due à la compression du nerf.

La branche montante peut être le siège d'une dilatation kystique due à l'inclusion de la dent de sagesse : j'y reviendrai plus loin en parlant des accidents qu'entraîne l'évolution des dents.

On observe aussi dans la branche montante des tumeurs polykystiques, appelées par les chirurgiens anglais : *maladie kystique de la mâchoire inférieure*, et dont la nature est encore assez mal déterminée.

J'en ai observé un cas que je considère comme typique et je crois devoir, vu la rareté de cette affection, en retracer sommairement l'histoire (Voir *Bulletin de la Société anatomique*, décembre 1892, p. 811). — Il s'agit d'une femme atteinte de tumeur polykystique de la branche montante du côté gauche. Je l'opérai une première fois à l'Hôtel-Dieu, en 1886, à l'âge de trente et un ans. Je me contentai d'une large ouverture et de l'abrasion des parois kystiques. La tumeur réapparut et je pratiquai une seconde opération en 1889. Mon intention était de réséquer le maxillaire, mais une fois les kystes largement ouverts, la branche montante me parut tellement solide que, considérant la tumeur comme de nature bénigne, je ne pus me résoudre à ce sacrifice. C'était un tort, car la tumeur ne tarda pas à récidiver une seconde fois et je dus pratiquer la résection à la Pitié en 1892.

M. Pilliet, chef du laboratoire, a conclu de l'examen de la pièce qu'il s'agissait d'un épithéliome intra-osseux, térébrant, avec grande tendance aux formations kystiques, probablement adamantin. En conséquence, dans un cas analogue, il serait indiqué de procéder d'emblée à la résection.

I. **Résection de la mâchoire inférieure.** — La résection du maxillaire inférieur peut porter sur la partie médiane correspondant au menton, ou bien sur le corps de l'os et les branches montantes à la fois : c'est alors une véritable désarticulation. Les règles à suivre sont très différentes dans les deux cas.

Résection médiane. — Détacher la lèvre inférieure et la peau du menton et les faire glisser au-dessous de l'os. Si la peau est malade et doit être enlevée en même temps que l'os, pratiquer une incision verticale de chaque côté vis-à-vis du point à sectionner. — Conduire par derrière l'os une scie à chaîne et scier la mâchoire. — Avant de détacher l'os, et par conséquent de désinsérer le muscle génio-glosse, passer un fil dans la langue pour empêcher celle-ci de se porter en arrière et d'obturer le larynx en abaissant l'épiglotte. — Maintenir le fil à l'extérieur pendant au moins les premières vingt-quatre heures. — Suturer les bords de l'os.

Résection totale. — Cette résection est complexe, difficile, et demande à être conduite aussi rapidement que possible. Il existe de légères variantes dans le procédé, mais je répète encore ici que l'important est d'en avoir un et de le posséder à fond. Le chirurgien doit avoir très présente à l'esprit la succession des divers temps opératoires et ne pas s'en écarter en route, à moins de circonstances tout à fait imprévues. Un plan opératoire bien conçu et bien arrêté d'avance est déjà à moitié exécuté. Voici celui que je recommande :

1° La lèvre inférieure, bien tendue par un aide, est divisée sur la ligne médiane jusqu'au-dessous du menton. Une pince est placée sur chaque coronaire.

2° Une aiguille courbe est passée de bas en haut derrière la symphyse du menton et sert à conduire une scie à chaîne.

3° Scier la mâchoire sur la ligne médiane en se tenant autant que possible entre les deux génio-glosses. L'incisive correspondante aura été enlevée préalablement. La section de l'os peut se faire avec une petite scie à main, mais on s'expose à contusionner les parties molles ; la scie à chaîne est préférable, à condition d'avoir à sa disposition un ciseau et un maillet pour achever la section en cas d'accident.

4° De l'extrémité inférieure de la plaie cutanée médiane, faire partir une incision horizontale parallèle au bord inférieur de la mâchoire et allant jusque derrière l'angle de cet os. Mettre une pince sur l'artère faciale.

5° Détacher le lambeau qui résulte de ces deux incisions en rasant la face externe de la mâchoire. Arrivé au niveau de l'angle, détacher soigneusement le masséter et le ptérygoïdien interne, de façon à pouvoir contourner nettement cet angle avec le doigt.

6° Saisir l'extrémité interne de l'os avec les doigts, l'attirer en

dehors et raser la face interne de façon à détacher la muqueuse et les muscles qui s'attachent au bord inférieur; arriver ainsi jusqu'à l'apophyse coronoïde.

7° Couper le tendon du crotaphyte : c'est l'un des temps difficiles de l'opération. Rappelez-vous bien les attaches de ce muscle à l'apophyse coronoïde (*Anat. topogr.*, 7e édition, p. 22). Abaissez l'os le plus possible et confiez-le à un aide ; portez l'indicateur gauche sur le sommet de l'apophyse et dirigez sur ce point de forts ciseaux courbes, en rasant soigneusement la pointe et la face interne de l'apophyse.

8° Le maxillaire inférieur ne tient plus dès lors que par ses ligaments articulaires et le muscle ptérygoïdien externe. Ne cherchez pas à diviser ces parties avec le bistouri ou les ciseaux ; procédez par arrachement. Pour cela, saisissez le maxillaire avec un davier et imprimez-lui un mouvement brusque de traction et de torsion combinées.

Lorsque la lésion de la mâchoire est limitée à la branche montante, il n'est pas nécessaire de pratiquer la section de l'os sur la ligne médiane, mais sur un point sain du corps de l'os ; une simple incision horizontale sous la mâchoire suffit pour passer la scie à chaîne et détacher les parties molles. Du reste, l'opération doit être exactement conduite comme dans le cas précédent.

Un accident opératoire auquel il faut s'attendre sur le vivant, c'est, quand on exécute le mouvement de traction et de torsion, la rupture de la branche montante préalablement détruite par le néoplasme. Il faut la ressaisir plus haut avec le davier.

9° MALADIES DES GENCIVES ET DES DENTS.

Les gencives sont le siège d'inflammation, d'ulcérations, etc., décrites sous le nom de gingivites, liées soit à un mauvais état local des dents, soit à l'état général. Elles relèvent plus spécialement de la pathologie interne.

Les gencives ont été considérées comme étant le point de départ d'un groupe de tumeurs décrit sous le nom d'*épulis*, ce qui n'est pas exact, puisque l'épulis provient souvent de l'alvéole et part de la racine d'une dent. C'est pour cette raison que j'ai cru devoir étudier les épulis avec les affections des mâchoires.

Les maladies des dents constituent une branche de la chirurgie tellement spéciale que je ne crois pas devoir en parler longuement

ici. Je dirai seulement quelques mots des points qui intéressent la chirurgie générale.

L'*évolution des dents* donne lieu à un certain nombre d'accidents. A la sortie des dents de lait, si le tissu gingival qui recouvre la dent est trop résistant, l'enfant peut éprouver de la douleur qui se manifeste par de l'agitation, des cris et même des convulsions. Il faut tout de suite opérer un petit débridement de la gencive.

Les principaux accidents liés à l'évolution dentaire se produisent à la sortie de la dent de sagesse et à peu près constamment de celle de la mâchoire inférieure. Par suite du manque d'espace, la troisième grosse molaire, ou dent de sagesse, se développe parfois dans l'épaisseur de la branche montante du maxillaire inférieur, même entre les deux lames de l'apophyse coronoïde, et donne naissance à une variété de kyste. Le plus ordinairement, elle traverse avec peine la muqueuse qui la recouvre, la comprime, la distend, en détermine l'ulcération et provoque des douleurs susceptibles d'atteindre une très grande intensité. Il peut survenir du gonflement de la région sous-maxillaire et une constriction des mâchoires telle que les sujets ne peuvent ouvrir la bouche. Si cet état persiste, la contracture des masséters se transforme en une véritable rétraction et la constriction des mâchoires, devenue permanente, nécessite le traitement spécial dont j'ai parlé plus haut.

Le diagnostic de ces divers accidents est facile. Pour reconnaître la cause, il suffit le plus souvent d'y penser et de compter les dents du malade. Si la troisième molaire n'est pas sortie, il est bien probable que c'est elle qui en est le point de départ.

Le traitement le plus simple consiste à débrider la muqueuse qui la recouvre. Si la dent présentait une direction vicieuse, il en faudrait pratiquer l'extraction, ce qui n'est pas toujours facile. On a même conseillé, dans les cas malaisés, d'enlever la seconde grosse molaire, quoique saine, pour faire place à la troisième.

On peut rattacher à une évolution vicieuse des dents les déformations de la couronne, étudiées surtout par Hutchinson et rattachées par lui à la syphilis héréditaire. Je n'ai pas à m'occuper ici de ce sujet.

La *carie* constitue la principale maladie des dents et rentre trop étroitement dans la spécialité pour que je doive m'y arrêter. Le seul traitement, je ne dis pas rationnel, mais celui auquel ont

recours la grande majorité des praticiens, est l'ablation de la dent lorsque celle-ci est douloureuse.

Le périoste qui tapisse l'alvéole et la racine de la dent peut être enflammé et donner naissance à une *périostite alvéolo-dentaire*. Celle-ci est parfois aiguë et se propage rapidement au corps de la mâchoire (je m'en suis déjà occupé plus haut) ou bien retentit sur un ganglion sous-maxillaire et est le point de départ d'un adénophlegmon du cou.

En général, la périostite donne d'abord naissance à une sensation de gêne, puis à une douleur plus ou moins intense. Repoussée mécaniquement par le gonflement du périoste, *la dent est allongée*, ce dont le malade se rend très bien compte en rapprochant les arcades dentaires. La pression diminue parfois la douleur et d'autres fois l'exagère. La dent s'ébranle peu à peu et devient tout à fait mobile dans l'alvéole.

Les accidents peuvent disparaître complètement après quelques jours, pour se présenter à nouveau, mais on observe aussi des abcès qui s'accompagnent de phénomènes généraux, de douleurs irradiantes dans toute la face. Le périoste du maxillaire peut être envahi.

On traite cette affection par des applications d'un liquide caustique : acide chromique, teinture d'iode, etc., mais si la maladie se reproduit et menace d'atteindre l'os lui-même, il faut enlever la dent.

Il existe une autre forme de périostite alvéolo-dentaire à marche essentiellement chronique, encore nommée *gingivite expulsive*, *piorrhée intra-alvéolaire;* la dent, chassée progressivement de son alvéole, s'allonge, s'ébranle, et finit par tomber. Pendant tout ce temps, il se fait au niveau du collet une suppuration plus ou moins abondante. L'extraction sera presque toujours nécessaire dans ce cas.

La racine de la dent est entourée d'une couche mince de tissu osseux appelée *cément*, qui peut être atteinte de *nécrose* avec intégrité de la couronne. Cette nécrose est souvent le siège de douleurs, d'abcès de voisinage, et surtout de fistules permanentes des mâchoires. Le seul traitement efficace consiste dans l'ablation de la dent. C'est à ces cas surtout que convient la réimplantation immédiate, après résection de la portion malade, opération que

M. Magitot a beaucoup préconisée dans ces dernières années sous le nom de *greffe dentaire par restitution* et qui me paraît très rationnelle.

Je terminerai ce chapitre en disant : Toutes les fois que vous observerez une fistule au voisinage des mâchoires, songez que le point de départ est à peu près constamment une dent malade. Or la racine de l'une d'elles peut être atteinte de nécrose, sans que rien à l'extérieur puisse le faire reconnaître. La percussion successive des dents révélera souvent seule la dent malade, celle qu'il convient d'arracher pour guérir la fistule, et encore la percussion peut-elle n'être pas douloureuse. Il n'est pas rare de rencontrer, en explorant avec le doigt par l'intérieur de la bouche, le trajet fistuleux sous la forme d'un cordon résistant qui constitue un précieux indice et conduit à la dent malade.

DEUXIÈME SECTION

AFFECTIONS CHIRURGICALES DU RACHIS

Le rachis est affecté de traumatismes; il est atteint d'affections inflammatoires; on y observe des lésions organiques; des vices de conformation ; des déviations.

Ce qui différencie les affections du rachis de celles des autres régions, c'est leur retentissement fréquent sur la moelle épinière. Celle-ci peut sans doute présenter des lésions essentielles qui constituent le groupe des myélites, mais leur étude rentre dans le cadre de la pathologie interne. Les affections de la moelle de nature chirurgicale sont rarement primitives; presque toujours elles résultent d'une lésion de la colonne vertébrale proprement dite. Aussi n'y a-t-il pas lieu d'établir ici, comme en anatomie, deux chapitres distincts : l'un pour la colonne vertébrale, l'autre pour la moelle et ses enveloppes. Il est préférable d'étudier simultanément les affections de ces parties.

1° TRAUMATISMES DU RACHIS.

En présence d'un sujet atteint d'une blessure du rachis, votre premier soin sera de vous enquérir de la cause qui l'a produite. Est-ce une plaie par instrument piquant ou tranchant ? Est-ce une plaie par arme à feu ? Est-ce un choc résultant d'une chute, de la pression d'un corps pesant ? Un interrogatoire sommaire et le plus simple examen vous renseigneront en général sur ce point.

Une autre préoccupation, quel que soit d'ailleurs le genre de blessure, sera celle-ci : La moelle est-elle intéressée? A quel niveau et dans quelle étendue? La solution de ce dernier problème est capitale, car c'est à la lésion de la moelle que le pronostic emprunte toute sa gravité.

Suivons donc cette marche dans notre étude : voyons d'abord les caractères de chacune des lésions, et nous dirons ensuite comment on devra rechercher l'état de la moelle épinière.

Les *plaies du rachis* par instrument piquant ou tranchant sont fort rares. Vous aurez d'abord à tenir compte de la région où elles siègent. Une plaie de la région cervicale expose davantage le blessé à une lésion de la moelle, en raison de l'écartement des lames vertébrales pouvant laisser passer la pointe ou la lame d'un couteau; cette disposition se rencontre également, mais à un moindre degré, à la région lombaire; à la région dorsale, au contraire, les lames vertébrales, étant imbriquées l'une sur l'autre comme les tuiles d'un toit, protègent très efficacement le canal rachidien, et une violence extrême serait nécessaire pour traverser l'enceinte osseuse.

Il est dangereux d'explorer la plaie avec un stylet pour en rechercher la profondeur : le tout est en effet de savoir si la moelle est ou non intéressée, et ce genre d'exploration ne pourra vous renseigner sur ce point. Cependant la pointe d'un couteau, d'une épée, d'un poignard, etc., aurait pu se briser et rester fichée dans la vertèbre : vérifiez donc l'état de l'instrument vulnérant, si c'est possible, et faites, en cas de doute, une exploration prudente qui vous permettra peut-être de reconnaître et d'enlever le corps étranger.

Après avoir lavé soigneusement la plaie, réunissez par quelques points de suture, si les bords en sont écartés; si elle est très étroite, faites l'occlusion avec de la baudruche collodionnée ou au collodion iodoformé.

La plaie peut être contuse, et presque toujours dans ce cas elle est produite par une arme à feu. Des fragments de balle ou d'obus peuvent alors s'incruster dans la vertèbre, produire des esquilles et amener des désordres primitifs ou secondaires entraînant presque toujours la mort du blessé.

Le chirurgien est souvent fort embarrassé dans des cas sem-

blables. Faut-il nettoyer le foyer, enlever les esquilles et extraire les corps étrangers? Il convient sans doute de suivre cette conduite dans la plupart des régions du corps, mais la présence de la moelle rend ici cette manœuvre beaucoup plus périlleuse; cependant, la mort étant à peu près fatale si on n'intervient pas, la règle est d'agir, à condition toutefois de posséder une notion suffisamment précise sur le siège du corps étranger.

Le blessé est tombé d'un lieu élevé, ou bien il a été frappé violemment par un corps volumineux et pesant, ou bien encore une roue de voiture lui est passée sur le corps, mais il n'existe pas de plaie des téguments, ceux-ci présentent seulement quelques éraflures. Posez-vous les questions suivantes : Est-il atteint d'une *fracture de la colonne vertébrale?* d'une *luxation de l'une des vertèbres* (je m'occuperai, en étudiant les maladies du cou, de la luxation des premières vertèbres cervicales)? d'un *simple diastasis?* d'une *contusion?*

Je suppose d'abord qu'il n'existe pas de symptômes médullaires.

L'absence des lésions de la moelle est déjà une forte présomption en faveur d'une contusion simple, ou du moins d'une fracture partielle de la colonne, car la fracture des corps vertébraux, l'écrasement d'une vertèbre ou son déplacement, s'accompagnent presque toujours de phénomènes paralytiques. Retournez alors le sujet et explorez avec soin la série des apophyses épineuses. Si vous ne trouvez aucune déformation, l'hypothèse d'une contusion simple devient encore plus vraisemblable : mais si l'une des apophyses est plus saillante ou au contraire plus enfoncée, et si sur ce point limité existe une vive douleur à la pression, il est très probable qu'il y a une fracture ; toutefois il est très possible aussi que la fracture soit partielle et porte seulement sur l'apophyse transverse ou sur l'apophyse épineuse ; vous en aurez la certitude lorsque, saisissant cette dernière avec les doigts, vous lui imprimerez un mouvement anormal et déterminerez de la crépitation. L'apophyse transverse est trop profonde pour qu'on puisse la sentir (fig. 32).

Quant à reconnaître un léger déplacement des corps vertébraux, un simple diastasis, c'est impossible en clinique.

D'ailleurs l'état de ce blessé n'est pas grave, quelle que soit la lésion anatomique ; le repos et quelques ventouses scarifiées amèneront rapidement la guérison.

Le blessé présente des troubles du côté de la moelle.

Il vous faut résoudre les deux questions suivantes : Quels sont les symptômes d'origine médullaire? A quelles lésions doit-on rattacher ces symptômes?

La lésion de la moelle donne lieu à des accidents primitifs ou secondaires, les premiers apparaissant aussitôt après l'accident, et les autres quelques jours plus tard ou même longtemps après.

Au moment de l'accident, le blessé n'a pu se relever ; une fois

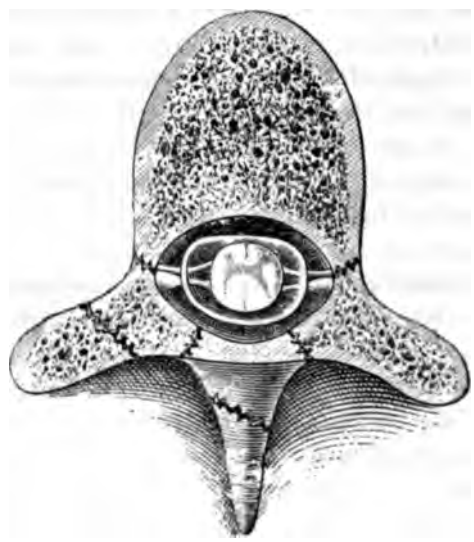

Fig. 32. — Figure représentant le trait des diverses fractures siégeant sur la masse apophysaire.

couché, il repose inerte sur le dos; si on lui commande de soulever les membres inférieurs, il ne peut le faire ; il ne sent pas les piqûres et il y a rétention d'urine, c'est-à-dire qu'il est atteint de paralysie de la motilité, de la sensibilité, et de paralysie vésicale.

Lorsque ces phénomènes existent seulement sur les membres inférieurs, ils constituent la *paraplégie*, et c'est ce que l'on observe le plus souvent à la suite des graves traumatismes de la colonne vertébrale, en raison du siège le plus habituel de la lésion: mais la paralysie remonte évidemment plus ou moins haut suivant le point de la colonne qui a été atteint. Rappelez-vous toutefois que les nerfs parcourent dans le canal rachidien un certain

trajet avant de sortir par le trou de conjugaison qui leur est destiné : aussi ne faut-il pas confondre leur sortie du canal avec leur origine à la moelle.

Il résulte de cette disposition anatomique que la paralysie consécutive à une lésion de la moelle ne s'élève pas au niveau de la lésion.

Étant donnés les organes paralysés et le point où s'arrête la paralysie, on peut donc résoudre le problème suivant : *Quel est le point du rachis atteint par le traumatisme?* Pour cela, il suffit de se rappeler exactement l'origine des nerfs par rapport aux diverses vertèbres, et j'ai construit dans ce but un schéma (*Anat. topogr.*, p. 392, 7e édition) qui permet de s'en rendre facilement compte.

En voici le résumé : une fracture siégeant au niveau de la douzième vertèbre dorsale paralysera le plexus sacré. — Au niveau de la onzième, le plexus lombaire et le plexus sacré seront paralysés. — Une fracture occupant la cinquième dorsale paralysera les plexus lombaire, sacré, et les parois abdominales. — Si la fracture siège au niveau de la première dorsale, la paralysie remontera jusqu'au troisième espace intercostal. — Une fracture intéressant les sixième et septième vertèbres cervicales paralysera les plexus sacré et lombaire, les parois abdominales et tous les espaces intercostaux.

Le nerf phrénique, naissant des troisième et quatrième nerfs cervicaux, a ses origines situées au-dessus de l'axis : aussi la luxation de cette vertèbre sur la troisième n'entraîne-t-elle pas nécessairement la mort. Une luxation de l'atlas sur l'axis détermine toujours une mort instantanée.

Vous constaterez des degrés très divers dans la paralysie : tantôt elle est absolue, d'autres fois il n'y a que de la parésie. La sensibilité peut n'être pas complètement abolie, ou même persister alors qu'il existe une paralysie musculaire complète. Sur un blessé que j'ai observé (il était tombé dans le fossé des fortifications en roulant du haut du talus) la sensibilité persistait aux extrémités et avait disparu dans les points intermédiaires, ce que la physiologie, à mon sens, explique difficilement.

Quoi qu'il en soit, aussitôt après l'accident apparaît un ensemble de symptômes vous permettant d'affirmer que la moelle épinière est intéressée.

Mais cette lésion de la moelle est-elle le résultat d'une fracture?

Serait-ce seulement une commotion, ou bien une compression par un foyer hémorrhagique intra-rachidien?

Il est des cas où le doute n'est pas possible : lorsque, par exemple, une roue de voiture a passé sur le rachis et a laissé sur la peau des traces de son passage, les apophyses épineuses sont souvent enfoncées dans le point correspondant à la pression : c'est là une fracture directe. Le doute n'est guère possible non plus dans certains cas de fracture indirecte : un individu, je suppose, ayant le tronc fléchi au fond d'un puits où il travaille, reçoit sur les épaules un bloc de pierre qui détermine une flexion forcée de la colonne vertébrale. J'ai souvent reproduit sur le cadavre cette lésion par un mécanisme analogue ; la fracture se fait à l'union de la région dorsale et de la région lombaire, point où siège l'un des principaux centres de mouvement. Il existe une saillie de l'apophyse épineuse, et c'est alors que l'anatomie pathologique révèle la pénétration réciproque de deux corps vertébraux à un degré tel que l'un d'eux a parfois complètement disparu. La fracture peut encore s'être produite d'une façon indirecte, mais dans le sens opposé, c'est-à-dire par un mouvement forcé d'extension de la colonne vertébrale. Ainsi, par exemple, on m'apporte un maçon qui vient de tomber du troisième étage ; le dos, en touchant le sol, a porté sur un corps saillant. Il est atteint d'une fracture dans laquelle les disques intervertébraux fortement distendus en avant ont arraché le plateau des vertèbres sur lequel ils s'insèrent. Au lieu de se pénétrer réciproquement, les corps vertébraux sont alors écartés.

Un homme est tombé d'un lieu plus ou moins élevé sur les pieds, les genoux ou les ischions. Il n'existe aucune déformation sur le trajet des apophyses épineuses. Il n'y a pas de contusion apparente, on ne constate pas de point douloureux, et cependant vous observez quelques troubles médullaires : il est vraisemblable que dans ce cas le blessé est atteint de commotion de la moelle dont les effets ne tarderont pas à disparaître.

Si, dans les jours qui suivent une blessure du rachis : choc direct, chute, plaie, vous voyez apparaître des phénomènes paralytiques sur le trajet des nerfs rachidiens, sans réaction inflammatoire pouvant faire supposer l'existence d'une myélite, vous serez autorisé à admettre la présence d'un foyer sanguin, compri-

mant soit la moelle elle-même, soit les racines des nerfs à leur émergence ou dans leur passage à travers les trous de conjugaison. Il en serait de même, si la hauteur du point paralysé augmentait de niveau, mais ces cas sont très exceptionnels.

Ainsi donc le blessé qui présente des troubles médullaires à la suite d'une violence exercée sur le rachis est très probablement, quelquefois certainement atteint d'une fracture de la colonne vertébrale. Vous en avez déterminé le siège exact d'après l'étendue de la paralysie et la déformation de l'épine.

Pourrez-vous pousser plus loin le diagnostic, reconnaître le degré et la nature de la lésion de la moelle?

Le degré, oui ; si la paralysie est incomplète, vous en conclurez légitimement que la moelle n'est pas détruite dans sa totalité : mais la nature de la lésion? Pourrez-vous, au lit du malade, savoir si la moelle est atteinte de contusion, au point de ne plus constituer qu'une sorte de bouillie contenue dans la pie-mère, ou bien est comprimée et aplatie par un fragment osseux, ou bien encore est entièrement divisée en deux tronçons? On conçoit tout l'intérêt de ces questions en cas d'intervention chirurgicale : la trépanation du rachis, par exemple, serait indiquée dans la compression, mais que ferait-elle en cas d'attrition ou de section de la moelle? elle aggraverait encore l'état du malade en favorisant le développement d'une myélite traumatique.

Eh bien, je considère ce diagnostic comme impossible. Dans ces trois circonstances : attrition, compression, section, la paralysie de toutes les parties situées au-dessous de la lésion est absolue et les réflexes sont exagérés. Dans un cas où les lames vertébrales étaient enfoncées, je m'abandonnai à l'espoir qu'il s'agissait sans doute d'une compression et relevai ces lames, mais le blessé succomba rapidement à une myélite ascendante, et je trouvai, à l'autopsie, la moelle complètement divisée. Je n'ai plus fait de pareille tentative et suis peu disposé à recommencer.

Que deviendra le blessé?

Son avenir dépend du siège et du degré de la lésion. Plus celle-ci remonte vers la région cervicale, plus la vie est menacée, en raison du voisinage du nerf phrénique et de la paralysie de la cage thoracique. Il est évident aussi que la gravité varie suivant l'état de la moelle. La mort peut donc survenir par asphyxie, soit immédiatement, soit quelques jours après l'accident.

Le blessé succombe souvent aux accidents consécutifs : tantôt à une inflammation de la moelle; le plus ordinairement il est emporté par les eschares du sacrum et les lésions de l'appareil urinaire. Quelquefois, assez heureux pour guérir en recouvrant peu à peu l'intégrité de ses fonctions (ce fut le cas du jeune homme tombé du haut des fortifications), le blessé reste presque toujours plus ou moins infirme. La paralysie persiste en totalité ou partiellement; certains muscles s'atrophient, d'autres se rétractent et amènent des déformations. Le rectum fonctionne mal; la vessie reste inerte et des calculs peuvent s'y développer, ainsi que je l'ai vu sur un jeune homme que je dus tailler. Il survient des troubles trophiques, etc.

Quel traitement convient-il de faire ?

J'ai déjà dit que tout traitement chirurgical est inutile : non seulement il ne faut pas tenter de relever une vertèbre enfoncée, mais il n'y a pas lieu de réduire les fragments, même en cas de déformation appréciable avec lésion médullaire; on agit ainsi trop en aveugle. La principale indication est d'immobiliser le malade. La gouttière de Bonnet remplit bien ce but; un de mes internes eut la patience d'en construire une en plâtre, moulée sur le blessé, et le résultat fut satisfaisant. Il faut surveiller la production des eschares; tenir le blessé dans un état de propreté extrême; le coucher autant que possible sur un matelas d'eau et se servir, si l'on peut, d'un lit mécanique ; le sonder aussi souvent que cela est nécessaire en se servant toujours d'une sonde soigneusement lavée dans une solution phéniquée ; si les urines s'altèrent, deviennent ammoniacales, on fera des injections dans la vessie avec une solution d'acide borique.

Plus tard on surveillera l'attitude des membres, on fera porter au malade certains appareils spéciaux, on électrisera ses muscles atrophiés.

2° AFFECTIONS INFLAMMATOIRES DU RACHIS.

On ne rencontre guère dans la pratique qu'une seule affection inflammatoire du rachis, et toujours elle revêt une forme chronique. Elle est connue sous le nom de *mal vertébral* ou *mal de Pott*. La maladie peut se développer au niveau de l'articulation occipito-atloïdo-axoïdienne et prend alors le nom de *mal sous-occipital*, mais je m'occuperai plus utilement de cette dernière affection à propos des maladies du cou.

Comme les autres parties du squelette, les vertèbres peuvent être affectées d'ostéo-myélite-aiguë. J'en ai observé cette année (1893) un cas dans mon service de la Pitié et le point de départ était une apophyse transverse lombaire. Le malade, homme d'une trentaine d'années, présenta le cortège habituel des symptômes si graves de l'ostéo-myélite aiguë et un vaste abcès apparut rapidement dans la gouttière vertébrale correspondante. Mais ce sont là des cas exceptionnels sur lesquels il n'y a pas lieu d'insister.

Il y a quelques années encore, le mal de Pott était rattaché à diverses lésions du rachis : ostéite, carie, nécrose, arthrite, polyarthrite, mais aujourd'hui l'accord est à peu près unanime sur ce point : la présence de masses tuberculeuses enkystées ou infiltrées dans le corps des vertèbres est la cause essentielle, sinon unique, du mal de Pott, notion qui n'est pas sans importance pour la direction à imprimer au traitement.

Voici comment se déroulent en général les phénomènes propres à cette affection :

On soumet à votre examen un enfant ou un jeune sujet (car le mal de Pott est spécial à l'enfance et à l'adolescence), et l'on vous dit : Depuis quelque temps, cet enfant n'a plus la liberté complète de ses mouvements ; il se fatigue plus vite ; il se plaint de douleurs vagues dans le dos, de douleurs qui font le tour de la taille. Les nuits ne sont pas précisément mauvaises, mais l'enfant fait entendre des plaintes durant son sommeil. Cependant il marche, court, joue comme les autres enfants, et sa santé générale n'est pas altérée.

Vous examinez le malade et ne constatez rien d'anormal du côté de l'épine dorsale ; pressez alors avec un doigt sur la série des apophyses épineuses ; parfois vous produisez une douleur sur un point très déterminé : c'est un symptôme de haute valeur. Mettez à terre un objet quelconque et ordonnez au malade de le ramasser : au lieu de courber tout de suite le tronc par un mouvement rapide en se tenant debout sur les deux pieds, l'enfant hésitera d'abord, et vous le verrez se mettre instinctivement à genoux pour se rapprocher de l'objet, afin d'éviter à sa colonne vertébrale un mouvement de flexion.

Ces deux phénomènes : douleur à la pression limitée à une apophyse épineuse, rigidité instinctive de la colonne vertébrale,

fournissent de grandes probabilités en faveur d'un mal de Pott à son début et vous devez instituer sans retard le traitement convenable.

Cette première exploration vous renseigne non seulement sur l'existence probable de la maladie, mais encore sur son siège.

La maladie continue son évolution. Lorsqu'un peu plus tard vous examinez à nouveau la colonne vertébrale, un autre phénomène s'est produit, mais celui-là pathognomonique. Dans le point où vous avez constaté de la douleur apparaît un relief anormal, une *gibbosité* : c'est une apophyse épineuse débordant plus ou moins en arrière celles qui sont au-dessus et au-dessous. La saillie qu'elle forme est donc *anguleuse*, et de plus elle est *médiane*, deux caractères propres à la déviation vertébrale dans le mal de Pott.

Ce nouveau signe vous permet de suivre pas à pas la marche de la lésion. Le noyau tuberculeux qui occupait le corps vertébral s'est ramolli et a détruit le tissu spongieux; la vertèbre s'est affaissée en avant et il en est résulté une courbure brusque, partielle, qui se traduit par une saillie exagérée de l'apophyse épineuse.

A cette période, le diagnostic est certain. En effet quelle autre affection pourrait avoir votre malade? Une scoliose? mais dans ce cas la colonne vertébrale subit une inflexion latérale et s'il existe une gibbosité, celle-ci est latérale, régulièrement arrondie et formée par la saillie des côtes. Pour un œil un peu exercé, il n'y a aucune ressemblance entre ces deux affections. Une cyphose? l'erreur serait plus facile, car dans ce cas la gibbosité est médiane et formée par les vertèbres : mais la cyphose est une inflexion de la colonne vertébrale et non une coudure brusque; elle porte sur une série de vertèbres : aussi la saillie est-elle arrondie et non anguleuse. Quelquefois, il est vrai, la tuberculose atteint plusieurs vertèbres, et la gibbosité se rapproche alors davantage de celle qui résulte de la cyphose rachitique : mais dans ce cas même la partie médiane de la gibbosité tuberculeuse présente toujours un angle et non une courbe régulière. D'ailleurs pour confondre ces ceux affections, il faudrait faire abstraction des autres symptômes fournis par le mal de Pott, et surtout de la marche de la maladie.

Les signes constatés jusqu'à présent résultent de la présence d'un noyau tuberculeux ramolli dans un corps vertébral et de

affaissement de ce corps, mais d'autres phénomènes peuvent apparaître par suite du retentissement de la maladie sur la moelle et ses enveloppes.

A une époque peu avancée de la maladie, quelquefois avant l'apparition de la gibbosité, le malade ressent de l'engourdissement, des fourmillements dans les membres. Il survient parfois une paralysie, surtout de la motilité, soit incomplète, soit complète, et s'étendant plus ou moins haut suivant le siège de la lésion.

Lorsque ces symptômes apparaissent, vous en concluez que l'axe médullaire est atteint. Il l'est de plusieurs manières. Tantôt il survient de la pachyméningite, avec épaississement considérable de la dure-mère, d'où compression de la moelle; ou bien le foyer tuberculeux ramolli fait irruption dans le canal rachidien et produit un résultat analogue; la moelle peut elle-même subir une altération plus ou moins profonde, une sclérose avec atrophie de ses cordons. Lorsqu'il y a affaissement vertébral et gibbosité, la substance nerveuse se trouve parfois comprimée, mais cette dernière cause de paralysie, considérée jadis comme la plus fréquente, est en réalité la plus rare, ce qui ne surprend pas, si l'on réfléchit à la largeur du canal rachidien par rapport au volume de la moelle (fig. 32); celle-ci est repoussée, déviée, mais conserve ses propriétés.

M. Lannelongue a observé dans quelques cas une diminution notable du volume de l'aorte au voisinage du mal de Pott, et il a pensé, non sans raison, que certaines parésies fugaces étaient sans doute le résultat de cette altération.

Si je signale ces divers points relatifs à l'anatomie pathologique du mal de Pott, c'est que le praticien devra toujours les avoir présents à l'esprit pour comprendre les symptômes qui s'en déduisent logiquement et souvent aussi pour instituer un traitement rationnel.

Un dernier phénomène apparaît encore dans le cours de la maladie, et ce n'est pas le moins grave. Le pus résultant de la fonte des tubercules et de la destruction du tissu spongieux de la vertèbre peut, avons-nous dit, pénétrer dans le canal rachidien et comprimer la moelle, mais ce n'est pas là sa marche habituelle. La collection purulente, bridée par les surtouts ligamenteux antérieur et postérieur fort résistants, se porte soit en bas, soit sur les côtés, soit même en haut, et donne naissance à un *abcès*

par congestion. C'est une complication redoutable, fréquente, et dont le praticien doit toujours rechercher avec soin l'existence, d'autant plus que cet abcès apparaît dans un point souvent fort éloigné du siège du mal, et ne révèle généralement sa présence par aucun signe physiologique, au moins au début.

Vous explorerez avec soin les fosses iliaques, l'attache du psoas au petit trochanter, point où l'abcès par congestion se montre de préférence. Vous explorerez également la région fessière, car le pus sort quelquefois par l'échancrure sciatique ; plus rarement il apparaît sur les côtés des gouttières vertébrales, dans le voisinage de la vertèbre atteinte. Une tuméfaction insolite et la fluctuation sont d'habitude les seuls signes qui vous conduiront au diagnostic.

Les diverses étapes que parcourt le mal de Pott sont donc marquées par les principaux signes suivants : douleur limitée à un point de la colonne vertébrale et raideur instinctive du tronc, — production d'une gibbosité, — troubles médullaires d'intensité variable, — abcès par congestion. Toutefois l'ensemble de ces signes ne se produit pas fatalement ; certains sujets échappent aux complications du côté de la moelle et aux abcès par congestion, mais la gibbosité doit être considérée comme constante et reste un stigmate indélébile d'un mal de Pott antérieur.

Que devient un sujet atteint de mal vertébral ?

La guérison est possible à toutes les périodes de la maladie, même lorsqu'il existe des abcès par congestion ; chacun de nous en a observé des exemples dans sa pratique, mais c'est l'exception. Un temps très long est nécessaire pour amener une cure définitive, car celle-ci résulte de l'oblitération du foyer de carie par soudure entre elles des parois osseuses et de la production d'arcs-boutants qui soutiennent l'édifice effondré. Quelques malades sont même assez heureux pour recouvrer l'intégrité de la santé et vivre de la vie commune. D'autres guérissent, c'est-à-dire ne meurent pas, mais conservent des traces de la maladie : atrophies musculaires, contractures et déviations des membres, arthropathies, les lésions, en un mot, consécutives aux myélites chroniques. Enfin un grand nombre succombent, comme succombent les sujets atteints de tumeurs blanches articulaires, c'est-à-dire à la cachexie tuberculeuse. Ajoutons-y les complications d'origine médullaire : eschares du sacrum, lésions réno-vésicales, etc. Ajoutons encore que l'abcès résultant de la carie vertébrale est en raison de ses dimensions, de sa profondeur, de son

éloignement habituel du siège primitif du mal, plus grave que l'abcès articulaire, et que l'ouverture d'un pareil foyer peut à elle seule entraîner la mort, malgré toutes nos précautions antiseptiques.

Le *traitement* du mal de Pott présente de réelles difficultés, et les praticiens ne sont pas tous d'accord sur certains points de la plus haute importance.

Vous êtes appelé à observer le malade aux quatre époques suivantes :

Vous soupçonnez l'existence d'un mal de Pott;

Le mal de Pott est confirmé, il existe une gibbosité ;

Le malade présente des complications médullaires ;

Il existe un abcès par congestion.

Que faire au début du mal de Pott? La principale question à résoudre est celle-ci : Faut-il condamner le malade à un repos absolu dans la position horizontale? faut-il le laisser marcher?

Nous tournons ici dans un cercle vicieux : la maladie résulte d'un mauvais état constitutionnel du sujet, il y a donc un intérêt de premier ordre à relever cette constitution chétive et surtout à ne rien faire pour l'étioler davantage. Or, ce dernier résultat n'est-il pas à craindre à la suite d'un repos absolu et prolongé? d'autre part, l'immobilité paraît nécessaire pour maintenir au repos les parties malades et ne pas troubler le travail réparateur de la nature ; pour éviter, peut-être, les complications médullaires.

Voici ma règle de conduite : je donne le pas à l'état général sur l'état local, et ne prescris pas le repos complet au début de la maladie. Est-ce à dire qu'il ne faille prendre aucune précaution? Non, sans doute ; je conseille un exercice modéré et fais tout de suite porter un corset orthopédique (je dirai plus loin, à propos de la scoliose, les conditions que doit, à mon avis, remplir le corset). Si l'enfant est en cours d'études, il faut interrompre ; le soumettre au régime tonique et reconstituant classique : huile de foie de morue, bains de mer, etc. Je recommande d'éviter la fatigue et surtout les sauts brusques.

Si la douleur, au lieu d'être modérée, prenait une intensité spéciale, il faudrait sans aucun doute ordonner le repos au lit.

Le mal de Pott est confirmé, il existe une gibbosité : le raisonnement précédent me paraît encore applicable. Votre malade

guérira d'autant plus que sa santé générale sera meilleure : soumettez-le donc à une bonne hygiène, c'est-à-dire à un exercice modéré. Quant à la colonne vertébrale, soutenez-la ; immobilisez-la avec un bon tuteur ; le travail de réparation du foyer de tuberculose se fera dans la position verticale aussi bien que dans la position horizontale, du moment où vous ne le troublerez pas par des exercices immodérés. Rœser n'a-t-il pas fait cette remarque intéressante que les enfants des pauvres, abandonnés à la vie en plein air, sans aucun traitement spécial, guérissaient mieux du mal de Pott que les enfants des riches bien soignés, mais séquestrés (1) ?

Faut-il tenter de redresser la gibbosité, soit par le décubitus ventral prolongé, le décubitus dorsal, ou par des manœuvres extensives? Cette pratique n'aurait d'effet qu'avant la soudure entre eux des corps vertébraux détruits ou la production des jetées osseuses, et je la crois, pour mon compte, plus nuisible qu'utile. Je préfère laisser la nature accomplir seule son œuvre de réparation.

Le malade présente des complications médullaires. La question se trouve toute résolue; le malade doit être tenu couché et immobilisé, dans une gouttière de Bonnet, par exemple, même lorsqu'il n'existe que de la parésie. On aura recours aux divers révulsifs, surtout aux pointes de feu appliquées de temps en temps au niveau de la gibbosité. Le malade sera promené en plein air dans une voiture, exposé à une atmosphère maritime, si c'est possible.

Lorsqu'une paralysie coïncide avec une gibbosité, la tentation est grande d'exercer une certaine extension sur la colonne vertébrale pour dégager la moelle que l'on suppose comprimée.

Mais à quelle cause est due la compression ? est-ce au déplacement d'une vertèbre, à une pachyméningite, à une collection purulente ou bien à une myélite? on ne peut le savoir et par conséquent on se livre, à mon avis, à une manœuvre aveugle capable de produire des accidents. N'est-il pas assez fréquent d'ailleurs d'observer des malades chez lesquels la paralysie disparaît spontanément ?

(1) J'ai observé dans mon service un jeune garçon entré pour une arthrite tuberculeuse du pied. Il présentait une énorme gibbosité de la région dorsale ayant mis trois ans à se développer. Il n'avait été atteint ni de paralysie, ni d'abcès par congestion et paraissait complètement guéri de son mal de Pott : or il n'avait jamais gardé le repos, mais seulement porté un corset de Sayre pendant trois mois.

Lorsqu'il survient de violentes douleurs irradiantes qui peuvent re occasionnées par la compression des nerfs au niveau des ous de conjugaison, un certain degré d'extension, comme en xerce, par exemple, le corset de Sayre (1), peut arriver à calmer

(1) Voici la description du corset de Sayre, rédigée par un de mes anciens internes M. le Dr P. Hamonic, qui l'appliqua dans mon service.

1° *Préparation des bandes.* — On prend de longues bandes de tarlatane, ayant 4 mètres de longueur environ, sur 40 centimètres de large. On les replie sur elles-mêmes en trois doubles. On saupoudre de plâtre à mouler le double du milieu. On a soin de répandre le plâtre d'une façon bien égale. On rabat alors un des doubles sur le plâtre étalé. Au-dessus du double rabattu on étale une autre couche de plâtre très légère, puis on rabat enfin le troisième double et on roule la bande ainsi préparée comme une bande de toile.

Il est bon de préparer ainsi cinq ou six bandes.

Il faut avoir à sa disposition :

1° De l'eau pure ;

2° De l'eau fortement salée, pour faire prendre le plâtre plus vite, si c'est nécessaire ;

3° De la colle de farine qui, mélangée au plâtre, en retarde la solidification.

4° Des lames de zinc ou de fer-blanc flexibles, destinées à renforcer l'appareil. On les coupe de dimension à l'aide des cisailles.

2° *Position et préparation du malade.* — Dans certains cas, pour redresser la courbure vertébrale, on suspend le malade à l'aide de courroies qui le prennent sous les aisselles, et d'une mentonnière qui le prend sous la mâchoire.

Les courroies des aisselles se fixent aux extrémités d'une sorte de fléau de balance auxquelles s'attachent aussi les chefs de la mentonnière.

Le fléau est suspendu, à sa partie moyenne, à une moufle à l'aide de laquelle on peut élever ou abaisser le malade.

La suspension du malade peut déterminer des accidents (*dyspnée, vomissements, cyanose, asphyxie*). La mort a été même observée une fois en Amérique.

Souvent il n'est pas besoin de suspendre l'enfant, ce qui évite tous ces accidents. Le malade reste alors debout, se redressant le mieux possible. Il peut, à l'aide de ses mains, prendre un point d'appui sur un meuble voisin. Il est bon de lui faire lever les bras.

Le malade étant en place, on rabaisse sa chemise de haut en bas sur ses jambes, en la retournant comme un doigt de gant. On garantit ainsi du contact du plâtre ses jambes revêtues ou non du pantalon.

Cela fait, on applique sur le thorax un gilet très collant de soie ou de flanelle, ou bien on enduit le tronc d'une substance grasse, ou bien on ne met rien du tout. Il n'y a, en effet, que peu d'inconvénient au contact direct du plâtre avec la peau.

3° *Application de l'appareil.* — On prend alors une bande de tarlatane plâtrée. On l'imbibe dans l'eau pure, ou dans l'eau salée si on veut que le plâtre prenne vite, et on l'enroule autour du corps de l'enfant, de bas en haut, en commençant au niveau du bord supérieur des os coxaux. On remonte peu à peu jusqu'au-dessous des aisselles en formant un enveloppement exact. Il ne faut pas trop serrer, car le plâtre en se rétractant comprimerait le tronc et gênerait la respiration.

On roule de la même façon une seconde, une troisième et même une quatrième bande, si c'est nécessaire.

Il est utile de renforcer l'appareil en plaçant le long de la colonne, de chaque côté de la crête épinière et même sur les parties latérales du thorax, des lames en zinc, que l'on coupe de longueur et qu'on incurve plus ou moins, de façon qu'elles

les douleurs, mais, en somme, je ne suis point partisan des manœuvres violentes dans le traitement du mal de Pott.

s'appliquent bien exactement sur les parties. On passe au-dessus d'elles avec les bandes plâtrées. Un aide les maintient pour qu'elles conservent leur position exacte.

Les bandes appliquées (il faut qu'il y ait sur toute l'étendue du thorax trois ou quatre bandes superposées), on termine l'appareil en le couvrant d'une bonne couche de plâtre qu'on étale et qu'on lisse à l'aide des mains.

Pour gâcher ce plâtre, on met à peu près une partie d'eau et une partie et demie de plâtre.

Si on voulait en retarder la coagulation, on ajouterait une ou deux cuillerées de colle de pâte. Mais cette précaution est le plus souvent inutile. Elle a même l'inconvénient de retarder la solidification. Si on l'omet, il faut aller vite, car le plâtre n'est pas long à prendre.

Cela fait, on laisse sécher. On couche l'enfant horizontalement sur le ventre, et on lui recommande de respirer doucement.

4° *Achèvement de l'appareil.* — Le corset à peu près sec, on en régularise les bords qu'on déjette en dehors, pour qu'ils ne blessent pas la peau, surtout au niveau des aisselles.

Si le malade était très gêné pour respirer, on ferait une petite entaille au corset, sur la ligne médiane et en avant. Cette entaille n'aurait que quelques centimètres. Il vaut mieux la faire en bas qu'en haut. Souvent on entaille le corset en bas et en haut en même temps. Quelquefois l'incision va du bord supérieur au bord inférieur. Dès lors il faut placer au-dessus du corset-plâtre une bande sèche pour maintenir les bords de l'appareil plus ou moins rapprochés l'un de l'autre.

Qu'on n'oublie pas que souvent un enfant gêné au début pour respirer ne l'est plus au bout de quelques heures.

Il ne faut donc pas se hâter de pratiquer à l'appareil des incisions qui ne font qu'en affaiblir la résistance.

5° *Conséquences.* — Ordinairement le malade éprouve un énorme soulagement. Il peut marcher et se remuer sans douleur, etc.

L'état général ne tarde pas à se modifier aussi, le petit malade pouvant accomplir des exercices dont il était privé lorsqu'il conservait le repos au lit.

Un détail est à signaler :

Lorsque le thorax est emprisonné dans le corset, l'anus et le périnée montent et descendent, en même temps que le diaphragme, dans l'expiration de l'inspiration.

Si, à l'aide du poing, on comprime ces parties, on détermine aussitôt de la suffocation.

Il est donc nécessaire de faire asseoir le malade sur une chaise percée, ou sur un rond de cuir, afin d'éviter la compression du périnée et de la région anale.

Quelquefois le corset est trop serré et, malgré les incisions, le malade est gêné pour respirer ou accuse de la douleur.

Tout est alors à recommencer.

6° *Durée.* — L'appareil doit rester en place un nombre très variable de mois. Cela dépend absolument de la gravité et de la forme du mal de Pott.

Mais, de toutes façons, il est bon de le renouveler tous les quatre mois, car à la longue il se desserre un peu, soit que le plâtre cède, que l'enfant maigrisse, ou en toute autre circonstance.

Il est bon aussi, tous les quatre mois, de voir où en est la lésion vertébrale.

On enlève donc l'appareil en le coupant en avant sur la ligne médiane, à l'aide de la scie ou des cisailles.

On fait prendre un bain à l'enfant.

On applique sur la colonne des pointes de feu, ou autre chose, si on le juge à propos, et on replace le corset de Sayre en suivant exactement la même technique.

Il existe un abcès par congestion. L'abcès par congestion se produisant souvent sans douleur, sans réaction locale, n'empêche pas en général les malades de marcher et même de se livrer à leurs occupations habituelles ; nous en avons journellement la preuve, car c'est souvent par hasard que l'on découvre le foyer.

Quelle conduite tenir à l'égard de ces abcès ? D'abord il est utile de savoir qu'ils peuvent subir une régression et disparaître spontanément. J'en ai vu des exemples pendant mon internat chez Bouvier, qui insistait beaucoup sur ce point ; toutefois le fait est très exceptionnel. Le plus souvent, l'abcès augmente peu à peu de volume, provoque des phénomènes de compression variables suivant son siège, s'enflamme et finit par s'ouvrir de lui-même, soit dans une cavité voisine, soit à l'extérieur. Il constitue donc une complication d'une gravité extrême, et les malades atteints d'abcès par congestion succombent presque toujours.

Sous l'influence de la méthode antiseptique, le traitement des abcès froids en général, celui des abcès par congestion en particulier, se sont profondément modifiés, et d'une façon avantageuse. Nous ouvrons couramment les abcès froids, nettoyons avec soin la cavité, grattons la paroi avec la curette tranchante, la touchons ensuite avec la solution phéniquée forte, et réunissons la peau en laissant un drain dans la poche. Si l'abcès est symptomatique d'une lésion osseuse, on enlève en même temps la portion d'os malade.

Cette méthode de traitement est-elle applicable d'emblée à la cure des abcès par congestion du mal de Pott ? Quelques chirurgiens le pensent, mais je ne suis pas encore arrivé à être de leur avis. La dimension du foyer, sa profondeur, ses sinuosités, ne permettent pas de le nettoyer complètement, et encore moins d'arriver jusque sur la portion osseuse malade.

Une autre méthode consiste à respecter l'abcès tant qu'il ne cause pas de douleur et ne menace pas de s'ouvrir. Lorsque la peau rougit, vider le foyer avec un appareil aspirateur et répéter la ponction lorsque le pus se reproduit. Après quelques ponctions, l'orifice ne se cicatrise plus et une fistule s'établit. Il est alors préférable d'ouvrir largement l'abcès, de le nettoyer, d'y établir un bon drainage, et de pratiquer chaque jour des lavages antiseptiques.

Je dois signaler encore la méthode de traitement par les injections d'éther iodoformé, qui paraît avoir donné de bons résultats,

non seulement dans les abcès froids ganglionnaires, ce qui n'est pas douteux, mais encore dans ceux qui proviennent de la colonne vertébrale.

Voici la manière dont il convient de procéder.

Commencez par évacuer la poche aussi complètement que possible avec un trocart. Il n'y aurait pas d'inconvénient à pratiquer un lavage avec de l'eau filtrée bouillie, mais ce n'est pas indispensable si l'on ne suppose pas qu'il soit resté de grumeaux dans le foyer.

Injectez ensuite l'éther iodoformé (éther, 100 grammes; iodoforme, 10 grammes). La quantité de liquide injecté est évidemment en rapport avec les dimensions de la cavité purulente. mais elle ne doit pas dépasser 30 ou 40 grammes; fermez le trocart avec le doigt.

L'éther se volatilise aussitôt et distend la poche. Dès que celle-ci est fortement distendue, laissez sortir les vapeurs d'éther. Il est important que l'éther soit expulsé en totalité, sans quoi de nouvelles vapeurs pourraient surdistendre la paroi et même la faire éclater. Laissez donc plusieurs fois de suite la poche se distendre en appliquant le doigt sur l'orifice du trocart, ce qui demande une dizaine de minutes. Retirez alors le trocart et faites l'occlusion de la plaie.

Si le pus se reproduit, recommencez la même manœuvre après une quinzaine de jours, et dites-vous bien qu'il faut persévérer dans ce traitement aussi longtemps que cela est nécessaire si l'on veut obtenir la guérison.

Il semble que, même dans le cas où une fistule s'établirait à la suite des ponctions, la poche se trouve alors dans des conditions beaucoup plus favorables pour le traitement ultérieur que si l'on eût pratiqué l'incision d'emblée.

3° AFFECTIONS ORGANIQUES DU RACHIS.

Le symptôme le plus commun que présentent les sujets atteints de lésion organique du rachis est la douleur ou *rachialgie*, mais ce symptôme est aussi des plus vagues, puisqu'il s'applique à un grand nombre d'affections. Il en faut donc étudier avec soin les caractères pour en tirer parti au point de vue du diagnostic. Plus tard, lorsque la lésion progresse, d'autres accidents liés au voisinage de la moelle ne laissent plus de doute sur la nature de

la maladie, mais c'est au début qu'il serait nécessaire d'être fixé.

Je suppose donc un sujet accusant de la douleur sur le trajet de la colonne vertébrale : comment devez-vous procéder à son examen ?

L'interrogatoire vous fera tout de suite éliminer le traumatisme.

Vous tiendrez grand compte de l'âge : s'agit-il d'un enfant ou d'un adolescent? vous écarterez l'idée de cancer ou de syphilis et songerez surtout à un mal de Pott au début.

Vous tiendrez aussi compte du sexe : une rachialgie intense et continue est souvent chez la femme liée à une affection utérine.

Dans les deux sexes, la cause la plus commune de la rachialgie est une affection de l'appareil urinaire. Informez-vous avec soin, chez l'homme, de la manière dont se fait la miction : un rétrécissement de l'urèthre, très léger, et dont le malade ne se préoccupe même pas, est susceptible de produire une rachialgie intense et rebelle tant qu'on n'a pas découvert la cause.

Le malade a-t-il été atteint de coliques néphrétiques? songez à la lithiase rénale ; examinez les urines ; explorez la vessie.

La douleur est-elle vague, disséminée sur une grande hauteur du rachis ; est-elle au contraire fixe, localisée en un point toujours le même, accusé par le malade et constaté par vous-même à la pression? dans ce dernier cas, la vraisemblance est pour une lésion organique.

La douleur s'étend-elle en ceinture, envahit-elle les membres inférieurs sous forme d'éclairs, sont-ce des douleurs fulgurantes? dans ce cas la moelle est sans doute intéressée, et ce dernier caractère des douleurs est spécial à l'ataxie locomotrice révélée d'ailleurs par d'autres signes.

La douleur est-elle continue ou bien intermittente? la continuité serait en faveur d'une lésion organique.

La douleur présente-t-elle des exacerbations, surtout nocturnes, d'une intensité telle que rien ne puisse les calmer? c'est l'un des symptômes des lésions organiques.

Il est bien entendu que vous examinerez avec soin la cavité abdominale et rechercherez l'existence de toute tumeur susceptible de provoquer les douleurs. Vous ne trouvez pas d'anévrysme de l'aorte.

Ainsi donc, vous êtes en présence d'un adulte ou d'un vieillard qui se plaint de rachialgie; il n'existe rien du côté des organes

génito-urinaires ; il n'y a pas de tumeur dans le ventre : la douleur est localisée, occupe toujours le même point du rachis, est augmentée par la pression exercée en ce point ; elle est continue, et présente, surtout durant la nuit, des exacerbations d'une intensité extrême : vous êtes autorisé à diagnostiquer une lésion organique.

La lésion organique la plus fréquente du rachis est le cancer, en particulier le cancer mélanique.

Il peut s'y développer primitivement, mais il est plus souvent secondaire, et apparaît sur les sujets déjà atteints de cancer dans d'autres régions, qu'ils aient ou non subi une opération.

Nous rencontrons assez souvent dans la pratique le cas suivant : une femme (car ce sont presque toujours des femmes chez lesquelles j'ai observé cet accident) a été atteinte d'un cancer du sein, je suppose ; la santé générale est très bonne, mais, vers la troisième ou quatrième année après le début du néoplasme (qu'il y ait eu ou non opération), surviennent dans un membre (la cuisse de préférence) des douleurs ayant le caractère de celles que je viens de signaler, mais que la malade rattache à de la névralgie ou à du rhumatisme, car il n'y a rien d'apparent. Un jour, sans violence extérieure, la malade tombe en marchant, et l'on constate une fracture du fémur. Le cancer s'était développé secondairement dans le centre de l'os qu'il avait détruit peu à peu. C'est un phénomène identique qui se produit dans le corps d'une vertèbre. Lors donc qu'un sujet atteint depuis quelques années d'un cancer se plaint de douleurs vives de la colonne vertébrale sans qu'on en trouve la cause apparente, il y a tout lieu de redouter l'existence d'un cancer secondaire.

Lorsque la maladie dure un certain temps, si le sujet ne succombe pas au progrès de la cachexie, la vertèbre s'affaisse, et on peut observer les troubles médullaires dont j'ai parlé à propos du mal de Pott : fourmillement des membres, engourdissement, paralysie, etc., le diagnostic n'est alors que trop évident.

Les calmants sous toutes les formes sont le traitement à opposer à ces cas désespérés.

Des sarcomes, des myxomes, des fibromes, des kystes, etc., peuvent se développer dans le rachis comme dans les autres points du corps, mais ces faits sont tellement exceptionnels qu'il me

suffit de les mentionner. Ils se rattachent d'ailleurs à l'anatomie pathologique pure, car il n'y a pas de traitement possible. Je dois cependant insister sur les *affections syphilitiques du rachis.*

Lorsqu'un adulte, après avoir ressenti des douleurs plus ou moins vives, est atteint de troubles de la sensibilité ou de la motilité des membres, quelquefois de paralysie complète ; lorsque le sujet n'a pas été atteint antérieurement d'un cancer extérieur ou viscéral et qu'il ne saurait être question par conséquent d'un cancer secondaire, il faut toujours songer à la possibilité d'un accident tertiaire : soit une gomme des enveloppes de la moelle, soit une exostose de la paroi osseuse du canal rachidien.

Le diagnostic de ces lésions est fort obscur, et jusqu'alors aucun signe spécial ne permet d'en affirmer l'existence ; toutefois, si la maladie est primitive, et surtout si le sujet a été atteint de chancre induré dans sa jeunesse, ou s'il présente d'autres signes d'infection, il y a de fortes présomptions en faveur d'une affection syphilitique. Dans un cas de ce genre, survenu sur un de mes camarades d'enfance vers l'âge de quarante ans, je pus fournir des renseignements précieux aux confrères appelés en consultation, car j'avais traité mon ami autrefois pour un chancre induré suivi d'accidents secondaires graves. La paralysie, qui était complète, disparut sous l'influence d'un traitement spécifique énergique. Dans le doute, il faut d'ailleurs toujours commencer par employer ce traitement.

4° VICES DE CONFORMATION DU RACHIS. — SPINA BIFIDA.

Les vices de conformation du rachis résultent d'un arrêt dans son développement. On peut observer l'absence de la moelle coïncidant avec l'anencéphalie ; on observe également la bifidité complète du rachis qui se trouve séparé en deux moitiés, mais ces lésions incompatibles avec l'existence n'ont rien à faire avec la pathologie.

Le seul vice de conformation qui nous intéresse est le *spina bifida.*

Le spina bifida est cliniquement caractérisé par une tumeur *congénitale* siégeant sur la *ligne médiane* de la colonne vertébrale, au niveau des apophyses épineuses, sur un point quelconque de son trajet, de préférence à la région cervicale ou vers la fin de la région dorsale ; cette tumeur est ordinairement arrondie, quelque-

fois allongée ; elle est fluctuante et transparente. Très légèrement réductible, elle se distend pendant les efforts d'expiration de l'enfant. La peau qui la recouvre est ordinairement altérée dans sa couleur et son épaisseur.

Le diagnostic est des plus faciles, et le spina bifida se reconnait en général à première vue dès qu'on vous présente un nouveau-né.

Il n'en est pas de même du traitement.

Pour se rendre un compte exact de la meilleure conduite à tenir, il est nécessaire de se rappeler la pathogénie et les variétés du spina bifida ; les schémas ci-contre faciliteront cette description.

Au début de sa formation, la colonne vertébrale est constituée par deux cylindres emboîtés l'un dans l'autre : le premier est extérieur et formé par les lames vertébrales (LV) qui naissent de la notocorde (NC), il est donc osseux. Le second est médullaire (ME) et constitué également par deux lames qui se recourbent et se soudent l'une à l'autre par leur extrémité : d'où la production d'un canal central ou canal de l'épendyme (CE). Les lames vertébrales se soudent aussi l'une à l'autre pour circonscrire le canal rachidien.

Mais, fait capital dans l'espèce, le cylindre médullaire est déjà complet que le cylindre osseux ne l'est pas encore, ainsi que le représente la figure 33. Or, supposez qu'à la période où le canal osseux n'est pas encore fermé une cause quelconque (probablement une production exagérée de liquide céphalo-rachidien) vienne à distendre le cylindre médullaire, celui-ci fera fatalement hernie sous la peau (P) à travers l'orifice O, et le spina bifida sera constitué.

Il est possible même qu'au moment où la moelle fait hernie à l'extérieur le feuillet corné (P) de l'embryon ne soit pas encore constitué, et il en résulte une variété de spina bifida dans laquelle l'axe médullaire est à nu, variété dont je n'ai pas à m'occuper ici, puisque la vie est incompatible avec elle.

Le liquide qui repousse au dehors le cylindre médullaire peut occuper l'espace EA, compris entre la dure-mère et la moelle dans le point où apparaîtra l'arachnoïde et où siège normalement le liquide : il en résulte une variété de spina bifida représentée par le schéma n° 34. La tumeur est alors constituée par la peau et la dure-mère ; la moelle reste contenue dans le canal rachidien.

Mais plus souvent le liquide occupe le canal de l'épendyme (CE).

distend le cylindre médullaire, le repousse au dehors, de telle sorte que la tumeur contient la moelle elle-même aplatie contre la dure-mère. Dans cette variété, la tumeur est donc constituée

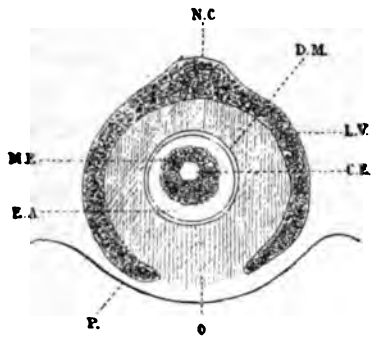

Fig. 33. — Schéma représentant le mode de formation du rachis sur une coupe horizontale.

C.E, canal de l'épendyme ;
D.M, dure-mère ;
E.A, espace compris entre la moelle et la dure-mère ;
L.V, lames vertébrales ;
M.E, moelle épinière ;
N.C, notocorde ;
O, espace compris entre les deux extrémités des lames vertébrales non encore soudées ;
P, feuillet corné de l'embryon.

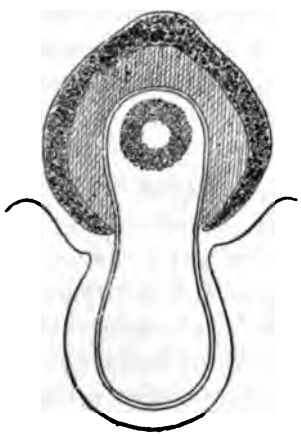

Fig. 34. — Schéma représentant la variété de spina bifida dans laquelle le liquide est situé entre la moelle et la dure-mère. (Voir la légende de la figure 33.)

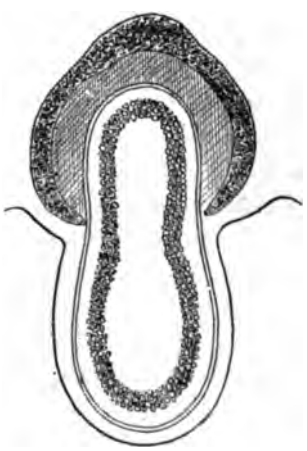

Fig. 35. — Schéma représentant la variété la plus commune de spina bifida dans laquelle le liquide occupe le centre de la moelle. (Voir la légende de la figure 33.)

par la peau, la dure-mère, la moelle et les nerfs rachidiens qui en naissent, ainsi que le montre le schéma n° 35.

Il est aisé de comprendre, d'après cette description sommaire,

la différence profonde qui sépare ces deux variétés de spina bifida au point de vue du pronostic et du traitement.

Il y aurait donc un grand intérêt à les reconnaître sur le vivant, mais est-ce possible? Malheureusement non. L'épaisseur de la paroi, quelques dépressions et bosselures, peuvent faire supposer la présence de la moelle, mais ce n'est pas certain.

Un détail qui doit encore préoccuper le praticien, c'est la largeur de l'orifice de communication de la tumeur avec le canal rachidien; elle se traduit par un pédicule plus ou moins gros. Tantôt, en effet, la tumeur est presque sessile, d'autres fois le pédicule est très étroit. L'espace O (fig. 33) peut continuer à se resserrer malgré la présence du cylindre médullaire, circonstance très favorable au traitement : il est même possible qu'il se ferme complètement, si bien que le spina bifida n'existe plus, mais est remplacé par un kyste indépendant. C'est un mode de guérison spontanée.

Que faire en présence d'un spina bifida?

Sachez d'abord que la vie est compatible avec la persistance de cette affection; des sujets ont pu vivre dans ces conditions jusqu'à quarante et cinquante ans et plus; néanmoins, dans la grande majorité des cas, les enfants succombent dans les premiers temps de la vie, en sorte qu'on est autorisé à proposer aux parents une intervention. La compression simple a été employée, mais il ne faut pas compter sur la guérison par cette méthode et on en doit venir à une opération.

Il existe deux méthodes opératoires : l'injection iodée ou iodoglycérinée et l'ablation de la poche. Cette dernière méthode convient spécialement lorsque la moelle n'est pas contenue dans la tumeur et lorsque le pédicule est très étroit, circonstances favorables qui se rencontrent plus souvent dans le spina bifida cervical que dans le spina bifida lombaire. L'injection est plutôt applicable aux cas qui présentent les caractères opposés. Cependant M. Perier a pratiqué plusieurs fois, avec succès, l'ouverture de la poche, alors même qu'elle contenait la moelle, et voici le procédé qu'il a employé. La poche est seulement ponctionnée si elle ne contient que du liquide, ou bien largement ouverte dans le sens transversal si elle renferme les éléments de la moelle. Ces derniers, éparpillés autour de la poche à laquelle ils adhèrent, sont décollés successivement pendant qu'un aide applique un doigt sur l'orifice de communication avec le rachis pour éviter la sortie du

liquide céphalo-rachidien, puis ils sont réintégrés dans le canal rachidien. On passe ensuite un fil double à la racine de la poche, et l'on pratique une double ligature en chaîne comme pour un pédicule de kyste de l'ovaire. On résèque la poche et on applique ensuite quelques points de suture superficiels.

Il faut savoir que la suppression brusque de la poche augmentant la tension du liquide dans les cavités cranio-rachidiennes peut être suivie d'une hydrocéphalie qui emporte les enfants même après la guérison du spina bifida.

L'injection iodée, en modifiant peu à peu la poche, en déterminant une rétraction graduelle, n'est pas passible de ce dernier reproche. Brainard employait la teinture d'iode pure, après évacuation du contenu, en ayant bien soin d'intercepter avec le doigt la communication de la poche avec le canal rachidien pendant le séjour de l'iode. Et cependant, malgré cette précaution, je me rappelle avoir vu survenir une paralysie immédiate entre les mains de Nélaton.

Morton se sert du mélange suivant : glycérine, 30 grammes; iode, 60 centigrammes ; iodure de potassium, 2 grammes. Il évacue la moitié du liquide et injecte quelques grammes de la solution précédente. Plusieurs fois, par cette méthode, il a provoqué l'atrophie du sac.

5° DÉVIATIONS DU RACHIS.

A la naissance, la colonne vertébrale représente une tige sensiblement rectiligne, mais bientôt des courbures apparaissent : les unes, situées dans le plan vertical antéro-postérieur, sont au nombre de trois; l'autre, unique, est située dans le plan vertical transversal : c'est une sorte d'inflexion latérale. Ces courbures normales en s'exagérant donnent lieu à des déformations plus ou moins considérables décrites sous le nom de *déviations*. Une courbure en sens inverse peut cependant se produire, une scoliose dorsale gauche, par exemple, mais c'est l'exception.

Il faut réserver le nom de déviations aux déformations *essentielles*, *primitives*, de la colonne vertébrale ; une tumeur de voisinage peut évidemment dévier la colonne vertébrale, mais c'est un phénomène secondaire qui vient en second plan dans l'esprit et les préoccupations du praticien ; j'en dirai autant des déformations qui succèdent à une coxalgie, à une pleurésie, à un torticolis, etc.

Déviations de la colonne vertébrale dans le plan vertical antéro-postérieur. — La figure 36 représente la direction normale de la colonne vertébrale d'un adulte, vue sur une coupe antéro-posté-

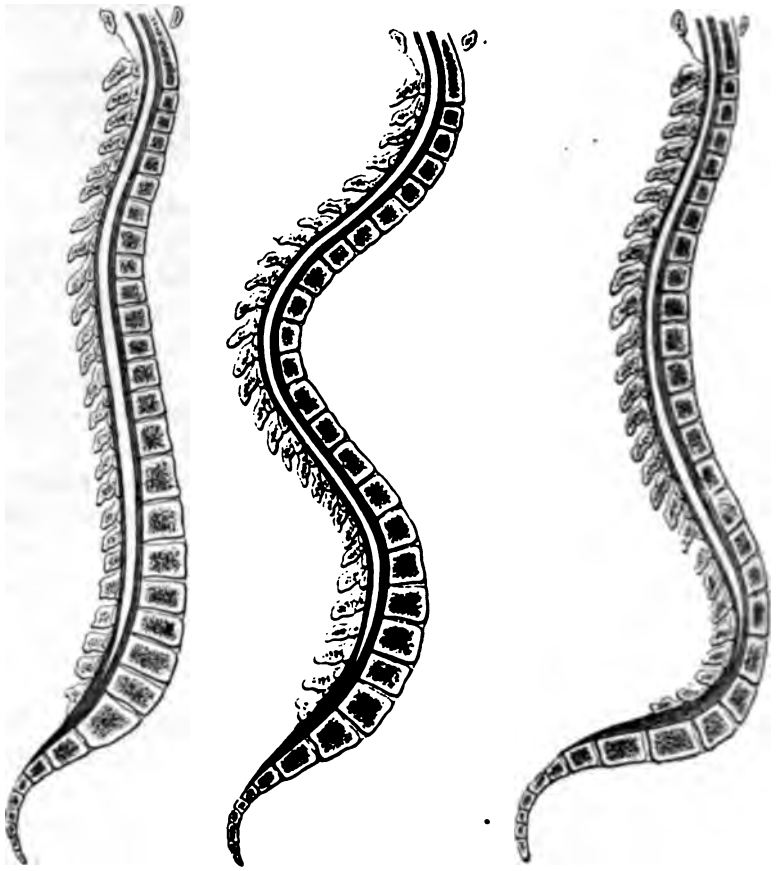

Fig. 36 représentant la direction normale de la colonne vertébrale sur une coupe verticale antéro-postérieure.

Fig. 37 représentant l'exagération de la courbure dorsale ou cyphose.

Fig. 38 représentant l'exagération de la courbure lombaire ou lordose.

rieure. Les déviations portent à peu près constamment sur la région dorsale et sur la région dorso-lombaire.

Lorsque la courbure à convexité postérieure de la région dorsale est exagérée, ainsi que le montre la figure 37, cette déviation constitue la *cyphose*. Lorsque la concavité de la région dorso-lombaire est augmentée, ainsi que le représente la figure 38, on

donne à la déviation le nom de *lordose* ; cette dernière est encore désignée sous le nom d'*ensellure*, *ensellement*, *cambrure*.

La cyphose est presque constamment la conséquence d'un mal de Pott ; j'y ai insisté suffisamment en étudiant cette maladie. Plus rarement elle reconnaît pour cause le rachitisme, et la courbure présente alors une surface allongée et arrondie. Lorque la tuberculose a envahi plusieurs vertèbres, la gibbosité qui en résulte ressemble davantage à celle que produit le rachitisme : cependant on trouve presque toujours dans le premier cas une apophyse plus saillante vers le centre de la courbure. D'ailleurs les autres symptômes du mal de Pott ne permettront pas l'erreur, puisque le rachitisme est indolent et ne provoque jamais de troubles médullaires ni d'abcès par congestion.

Une flexion continue du tronc amène à la longue une cyphose professionnelle, ainsi qu'on l'observe, par exemple, chez les vignerons.

Le diagnostic, non seulement de la cyphose, mais encore de la cause qui l'a produite, est donc le plus souvent très facile, et le traitement n'est autre au début que celui du mal de Pott ou du rachitisme. Plus tard, lorsque le foyer de la maladie primitive est depuis longtemps éteint, on ne s'occupe plus, pour ainsi dire, de la gibbosité. Cependant, lorsque celle-ci reconnaît pour cause un mal de Pott, je suis d'avis de prolonger pendant très longtemps, plusieurs années, l'usage du corset orthopédique, car, ainsi qu'on l'observe pour la tumeur blanche du genou (et le mal de Pott n'est en somme qu'une tumeur blanche), il reste souvent, bien que l'affection soit silencieuse, des points non guéris d'où part une nouvelle poussée inflammatoire.

La *lordose essentielle* est plus rare que la cyphose. Presque toujours elle est consécutive à une flexion permanente de la cuisse sur le bassin, comme dans la coxalgie, ou bien encore à une luxation congénitale des fémurs. Certaines professions, la présence de tumeurs abdominales, obligeant à rapporter en arrière le centre de gravité du corps, finissent par produire la lordose.

Le diagnostic de cette affection s'impose. Le traitement n'est autre en général que celui de la cause qui a produit la déviation.

Déviations de la colonne vertébrale dans le plan vertical transversal. — La déviation dans le plan vertical transversal, c'est-

à-dire la déviation latérale de la colonne vertébrale, est désignée sous le nom de *scoliose*.

Scoliose. — La scoliose est une affection commune, la plus commune des déviations vertébrales ; la pathogénie en est obscure, elle est difficile à traiter et à guérir, et mérite par conséquent toute l'attention du praticien.

La figure 39 représente la direction normale de la colonne vertébrale sur un sujet dont on n'aperçoit que la série des apophyses épineuses vues de face. Il existe donc à l'état normal au niveau de la région dorsale une légère inclinaison latérale dont la convexité regarde à droite. On l'a attribuée à la présence à gauche de l'aorte, mais je suis convaincu, et j'en ai fourni ailleurs les raisons, que cette inclinaison résulte de l'usage prédominant du membre supérieur droit. Cette courbure ne commence à apparaître que vers l'âge de six à sept ans. Or, la scoliose siège presque toujours à droite, comme le montre la figure 40, de telle sorte qu'elle n'est, au début du moins, que l'exagération d'un état physiologique. Cela est tellement vrai que si la scoliose évolue sur de tout jeunes enfants, avant l'apparition de l'inflexion latérale, elle se montre aussi bien à gauche qu'à droite.

La scoliose occupe donc ordinairement la région dorsale, et on la désigne ainsi : *scoliose dorsale droite; scoliose dorsale gauche*. Cependant elle peut occuper aussi la région lombaire, c'est la *scoliose lombaire*. Je prendrai comme type de ma description la scoliose dorsale.

A quelle cause rattacher la scoliose ?

Il est évident que la notion de la cause présente pour le praticien un réel intérêt, car c'est en la combattant qu'il parviendra à guérir la maladie, ou du moins à en enrayer la marche. En voulez-vous une preuve ? J. Guérin imagina jadis que la scoliose résultait de la contracture des muscles occupant la gouttière vertébrale du côté de la concavité ; idée ingénieuse, mais purement théorique, qui le conduisit logiquement à la myotomie rachidienne si vivement et si justement combattue par Bouvier.

Disons d'abord que le rachitisme n'est pour rien dans la production de la scoliose vraie ; beaucoup de sujets atteints sont bien portants d'ailleurs, souvent vigoureux, et ne présentent nulle part aucune trace de rachitisme.

Autre circonstance curieuse : la scoliose se rencontre presque

vement chez les filles; je ne saurais établir de pro-
ı exacte, mais sur un nombre considérable de sujets que
ignés, c'est à peine si je compte quelques garçons.

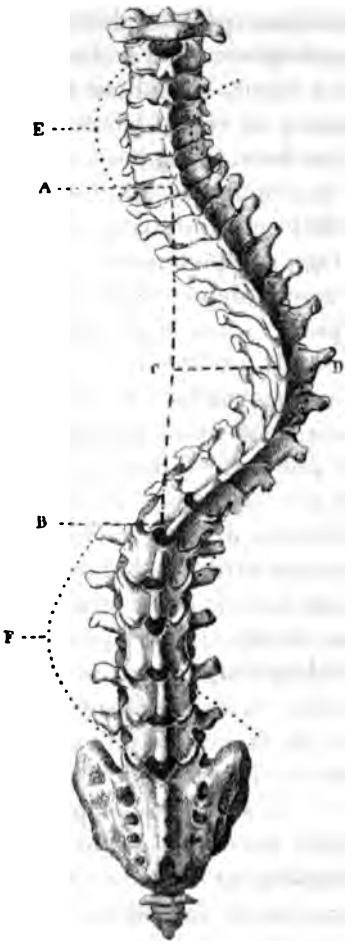

représentant la déviation latéormale de la colonne vertébrale, e face. en arrière.

Fig. 40 représentant une scoliose dorsale droite.

ıe sont pas la misère ou le défaut de soins qui produisent
liose, car cette affection est beaucoup plus fréquente chez
ınes filles de la classe aisée que chez celles de la classe
ɜ.

Ajoutons que la scoliose ne se développe pas à tous les âges de la vie ; comme le genu valgum, l'ongle incarné, l'exostose sous-unguéale, etc., c'est une affection de l'adolescence. Elle peut apparaître sans doute dans les premières années de la vie, mais la période habituelle de début est de dix à quinze ans.

N'est-il pas évident qu'il y a dans cet ensemble de faits des conditions spéciales dont le praticien doit tirer parti pour élucider la pathogénie de la scoliose ?

Au début, la scoliose n'est que l'exagération de l'état physiologique, et cela est tellement vrai que, si l'on suspend le sujet par les bras, je suppose, de façon à exercer une certaine extension sur la colonne vertébrale, l'inflexion disparaît : donc la cause qui produit cette inflexion ne peut être qu'une attitude vicieuse. Je partage complètement sous ce rapport l'opinion de Dally et je la professe depuis bien des années ; la scoliose reconnaît presque toujours, sinon toujours, pour cause une attitude vicieuse que les sujets prennent surtout en écrivant ou en travaillant ; et si les enfants pauvres en sont moins souvent atteints que les enfants riches, c'est qu'ils ne sont pas soumis à la même éducation ; si ce sont plutôt des filles, c'est parce que les garçons, en se livrant plus que les filles à des exercices musculaires violents en dehors des heures d'étude, corrigent ainsi les effets momentanés d'une mauvaise attitude. J'ai soin, quand j'examine une scoliotique, de la faire asseoir à une table, de la faire écrire et de lui commander de se mettre dans la position qu'elle occupe ordinairement : on voit alors toujours qu'en inclinant fortement sa tête sur l'une des épaules, en la couchant en quelque sorte sur son bras, elle fait subir au tronc une inflexion latérale considérable, et c'est cette inflexion qui finit par devenir permanente.

Que les sujets soient prédisposés à la scoliose par une certaine débilité musculaire, une résistance moindre des tissus fibreux, probablement même du tissu osseux ou des disques intervertébraux, on ne saurait le contester, puisqu'en somme l'affection est relativement rare au milieu d'un grand nombre de jeunes filles placées dans les mêmes conditions, mais il me paraît indéniable que la cause déterminante (et on conçoit l'importance de ce fait au point de vue du traitement) est une attitude vicieuse prolongée. Il faut donc appeler sur ce point toute l'attention des personnes chargées de surveiller les enfants dans les écoles ou dans les pensionnats.

Procédez à l'examen de la manière suivante: l'enfant étant complètement déshabillé, debout et les bras croisés au-devant de la poitrine, portez tout de suite vôtre attention sur la région dorsale. Recherchez avec le doigt la saillie que forment les apophyses épineuses depuis le cou jusqu'au sacrum. Tracez sur la peau avec un crayon une ligne qui suive rigoureusement ces saillies. Cette ligne vous donne exactement la direction de l'épine. Vous avez ainsi un arc de cercle d'un certain rayon. Réunissez les deux extrémités de l'arc par une ligne AB (fig. 40) présentant une légère convexité droite pour représenter l'inflexion physiologique, c'est la corde de l'arc. Du milieu de cette corde, faites tomber une perpendiculaire CD sur le centre de courbure, vous avez la flèche de l'arc que vous mesurez et qui représente le degré de déviation. Votre diagnostic est alors: scoliose dorsale droite ou gauche avec x millimètres ou x centimètres de flèche. Prenez-en immédiatement le dessin, afin d'avoir un point de repère pour les examens ultérieurs.

Lorsque la déviation est très prononcée, vous trouverez ordinairement des courbures de compensation E et F (fig. 40) sur les régions cervicale et lombaire, provenant de l'attitude instinctive que prend l'enfant pour rétablir le centre de gravité.

Là ne se borne pas la déformation; au bout d'un certain temps, en effet, après le début de la scoliose, il survient une saillie des côtes et de l'omoplate du côté de la convexité : c'est la seconde période de la maladie. Or, comme les parents ne s'aperçoivent ordinairement et ne se préoccupent de la déformation que lorsque celle-ci se traduit à travers les vêtements, il en résulte que les enfants ne sont à peu près jamais soumis à notre examen à la première période, mais seulement lorsqu'il existe déjà un relief très appréciable des côtes et de l'omoplate.

La saillie des côtes et de l'omoplate est en rapport avec le degré d'inflexion latérale de l'épine : mais par quel mécanisme se produit-elle? C'est encore là un point assez difficile à expliquer et à comprendre. Voici ce qui se passe.

En même temps que la vertèbre s'incline latéralement, elle ne tarde pas à subir, sur son axe antéro-postérieur (fig. 41), un mouvement de rotation tel que la face antérieure du corps de la vertèbre se dirige du côté de la convexité de la déviation. Ce n'est même pas un mouvement de rotation proprement dit, car, en général, la vertèbre entière n'y participe pas : c'est plutôt un

mouvement de torsion qui s'effectue sur le pédicule (fig. 41), de telle sorte que l'apophyse épineuse ne subit pas un mouvement en sens inverse de celui du corps.

De ce mouvement de torsion il résulte que les côtes sont rejetées fortement en dehors et soulèvent l'omoplate : aussi la *gibbosité dans la scoliose est-elle latérale et non médiane*, caractère qui la différencie absolument du mal de Pott, dans lequel la gibbosité est médiane.

Les côtes sont non seulement portées en dehors, mais abaissées et rapprochées de la crête iliaque. Dans les cas très prononcés, la gouttière vertébrale correspondant à la convexité est effacée.



Fig. 41. — Schema representant la torsion du corps de la vertèbre sur son pedicule dans la scoliose et la saillie costale qui en est la conséquence.

le méplat du thorax a disparu, une ligne partant de l'aisselle tombe en dehors de l'os iliaque ; l'épaule est inclinée de telle sorte que, les deux bras étant pendants, la main du côté dévié est plus rapprochée du sol que celle du côté opposé. La région sternale est également saillante et déviée. Le bassin n'est pas sensiblement altéré dans sa forme, à moins d'une incurvation extrême de la colonne vertébrale.

Il me paraît inutile d'analyser plus en détail les déformations multiples qui toutes dérivent de la déviation latérale de l'épine et de la torsion des corps vertébraux.

Si donc le diagnostic de la scoliose présente au début quelques difficultés, il ne devient plus tard que trop facile.

Le traitement de la scoliose est très complexe et a varié suivant l'idée que les praticiens se sont faite de la pathogénie de cette affection. Voici celui que je considère comme le meilleur.

Et d'abord ne promettez pas aux parents une guérison complète lorsqu'il existe une gibbosité costale et par conséquent un mouvement de torsion des vertèbres. Je ne nie pas absolument qu'un traitement bien fait ne puisse amener une modification favorable, mais je crains que les personnes qui ont présenté des moules de scoliotiques pris à des époques éloignées l'une de l'autre ne se soient fait illusion. Il ne faut pas oublier que les sujets atteints de cette affection sont jeunes et en voie de développement : or il suffit que vous entraviez la marche de la maladie pour que la difformité, tout en restant la même, soit relativement moins apparente, ce qui constitue encore un résultat très précieux.

Lorsque la scoliose est tout à fait au début, sans gibbosité appréciable ; lorsque la déviation de l'épine disparaît par l'extension du tronc ou par une inclinaison latérale dans le sens opposé, il est à la rigueur possible de se contenter de surveiller l'attitude de l'enfant, surtout lorsqu'il écrit : donnez-lui un pupitre élevé, qu'il tienne la tête droite et même inclinée sur l'épaule correspondant au côté atteint de scoliose, et cependant je crois que, même dans ce cas, un corset spécial doit être recommandé.

Mais je suppose une scoliose confirmée avec déviation *permanente de l'épine* et saillie des côtes : que faire alors ? Faut-il condamner les sujets à un repos complet dans la position horizontale sur des lits appropriés, dits lits orthopédiques, ainsi que l'ont recommandé et pratiqué beaucoup de spécialistes ? En général, je ne le pense pas. Il faudrait pour cela que la scoliose, arrivée à un degré extrême, produisît des désordres viscéraux, occasionnât des douleurs, s'opposât à l'attitude verticale, et ces cas constituent la grande exception. Il faut donc laisser marcher les malades dans certaines limites, mais ils ne doivent jamais marcher sans être soutenus par un corset orthopédique.

Les variétés de corset sont nombreuses, chacun des fabricants tenant à honneur d'avoir le sien, mais ce qu'il importe de savoir, ce sont les indications à remplir. Le but du corset doit être, selon moi, d'empêcher le poids de la tête et des épaules d'être directement transmis à la colonne vertébrale. Les pièces principales sont donc deux béquillons et une ceinture sur laquelle ils sont fixés. Le poids est ainsi directement transmis aux membres inférieurs sans agir sur la tige vertébrale, tige flexible, déjà coudée, et qui ne peut que se couder davantage, si on exerce une

pression à ses deux extrémités; c'est un jeune arbre auquel on met un tuteur. Certains chirurgiens préfèrent une cuirasse moulée en cuir bouilli, moyen très bon sans doute, mais qui cesse de convenir, si le sujet grandit.

Est-il utile d'exercer une pression directe sur la gibbosité? On ajoute habituellement une plaque au corset pour remplir cette indication, mais elle joue un rôle très secondaire et je la supprime sans hésiter, pour peu que les malades en éprouvent quelque gêne.

Donc les sujets ne marcheront jamais sans un corset.

Doivent-ils le garder pendant la nuit? Je n'y vois aucun avantage, puisque la colonne vertébrale n'a pas besoin d'être soutenue dans la position horizontale et que, la déviation étant devenue permanente, ce n'est pas le corset qui la fera disparaître. Cependant au début de l'affection, lorsque l'inflexion est corrigée par une meilleure attitude, il y a peut-être avantage à faire coucher les enfants avec leur corset. C'est également à ces cas de déviation corrigeable que conviennent les cuirasses moulées et surtout le corset de Sayre, qui n'est, en somme, qu'un moule en plâtre pris sur la colonne vertébrale étendue et par conséquent rectiligne. Ce dernier appareil a l'inconvénient d'être d'une application pénible pour le patient, mais il répond absolument à l'indication.

Après le corset, c'est la gymnastique qui joue dans le traitement le rôle principal. Recommandez de faire tous les jours des exercices au trapèze ou à l'échelle de corde.

Voici, en résumé, comment je formule le traitement des scoliotiques dans la généralité des cas : maintenir les enfants au lit seize à dix-huit heures sur vingt-quatre; — les coucher sur un lit dur et plat; — faire chaque jour une séance de gymnastique (sans corset, bien entendu); ne jamais marcher sans corset.

Ce traitement doit être continué pendant plusieurs années.

TROISIÈME SECTION

AFFECTIONS CHIRURGICALES DU COU

Le cou est le siège fréquent de traumatismes qui portent soit sur les parties molles, soit sur le squelette : on y observe souvent des inflammations, des tumeurs de nature diverse, des fistules.

Bien que communes à toutes les parties du corps, ces affections revêtent fréquemment un caractère tout spécial en raison des organes qui occupent cette région : larynx, trachée, œsophage. De plus, ces derniers organes sont atteints eux-mêmes d'affections qui demandent une étude particulière : corps étrangers, rétrécissements. Enfin le cou est susceptible de subir une déviation connue sous le nom de torticolis. Nous suivrons cet ordre dans notre étude.

1° TRAUMATISMES DU COU.

Deux genres de traumatisme affectent le cou : tantôt ce sont des plaies intéressant les parties molles et à la rigueur le squelette ; tantôt des chocs produisant une fracture ou un déplacement des vertèbres cervicales : quelquefois, mais rarement, une fracture de l'os hyoïde ou des cartilages du larynx.

A. **Plaies du cou.** — Une plaie du cou peut être produite par *une arme à feu* et déterminer une mort rapide par la blessure des gros vaisseaux ou de la moelle cervicale ; souvent le projectile séjourne au sein des parties molles, et on n'en soupçonne en général la présence que parce qu'il n'existe que le trou d'entrée. La règle en effet est de ne pas explorer profondément le trajet de

ces blessures avec un stylet. Si la plaie était très large, on y pourrait introduire avec précaution l'indicateur à la recherche du corps étranger. Ce dernier pourrait être logé dans le larynx, la trachée, l'œsophage, ce que révélerait l'existence de la dyspnée et de la dysphagie. Quelquefois il est fiché dans le squelette ou enfermé dans le canal rachidien.

Il est évident que, si le projectile est accessible, on en pratiquera tout de suite l'extraction, en se tenant prêt à réprimer l'hémorrhagie qui pourrait en résulter. On conçoit en effet qu'une plaie d'un gros vaisseau soit oblitérée par le corps étranger lui-même. Mais, si on ne le sent pas, il est souvent inutile et même dangereux de tenter l'extraction, d'autant plus qu'un projectile de guerre peut séjourner longtemps dans le cou sans provoquer d'accident, sans même révéler sa présence par aucun signe. En 1880, j'ai retiré un éclat d'obus du volume du pouce, du cou d'un homme qui le portait, sans le savoir, depuis la Commune de 1871.

Une dyspnée intense nécessiterait la trachéotomie.

Des hémorrhagies secondaires sont souvent provoquées par la présence du corps étranger au voisinage d'un gros vaisseau dont la paroi s'ulcère, cas extrêmement grave, nécessitant une intervention délicate sur laquelle je reviendrai plus loin à propos des plaies vasculaires du cou.

Au résumé, lorsque vous êtes mis en présence d'un blessé atteint de plaie du cou par arme à feu, il y a ou il n'y a pas d'hémorrhagie. S'il s'écoule du sang, commencez par vous en rendre maître en suivant les préceptes que j'indiquerai plus loin. Recherchez ensuite les caractères de la blessure : Existe-t-il deux orifices? Le blessé portait-il une cravate, un vêtement quelconque autour du cou, lorsqu'il a reçu la blessure? Faites-vous présenter ce vêtement : il se pourrait à la rigueur qu'il ne soit pas perforé et vous en concluriez que le projectile ne siège pas dans la plaie. Cherchez à savoir l'inclinaison, la direction de l'arme au moment de l'accident ; elles vous indiqueront le trajet de la plaie. Explorez de tous côtés par le palper afin de sentir le projectile ; apportez une grande réserve dans l'exploration avec le stylet, manœuvre susceptible de détacher un caillot et de provoquer une hémorrhagie. Enfin lavez, nettoyez la plaie, débarrassez-la des corps étrangers, s'il en existe, et faites un pansement antiseptique.

Tenez-vous en garde contre l'hémorrhagie secondaire.

Les plaies du cou par *instrument piquant* sont rares, et c'est à la suite d'un duel à l'épée qu'on les observe ordinairement. Elles ne sont graves en général que si elles intéressent un vaisseau ou un nerf importants. Dans un duel célèbre, le nerf phrénique ayant été piqué, des phénomènes menaçants se déclarèrent aussitôt mais disparurent après quelques jours.

Un instrument piquant enfoncé dans la fossette de la nuque pourrait, en laissant à peine des traces extérieures, pénétrer dans le canal rachidien entre l'occipital et l'atlas, atteindre le bulbe et provoquer une mort immédiate.

Les plaies du cou de beaucoup les plus communes dans la pratique sont les plaies par instrument tranchant faites souvent par le blessé lui-même dans un but de suicide. Ces plaies, ordinairement produites avec un couteau ou un rasoir, ont une direction générale transversale et occupent presque toujours la région antéro-latérale du cou. J'ai cependant vu un cordonnier qui, avec son tranchet, s'était coupé tous les muscles de la nuque à ce point qu'en inclinant légèrement la tête en avant on apercevait le bulbe rachidien intact.

Lorsque l'une des carotides a été atteinte, le blessé succombe presque toujours rapidement, avant qu'on ait eu le temps de lui porter secours, mais cet accident est rare, en raison du relief que forme au cou le conduit laryngo-trachéal sur lequel porte ordinairement la blessure, et à cause aussi de la saillie des muscles sterno-mastoïdiens au-devant des vaisseaux.

Un point dont doit se préoccuper tout d'abord le praticien, c'est de rechercher le rapport de la plaie cutanée avec les parties profondes : bouche, pharynx, larynx, trachée. Cette recherche exige un souvenir très précis des rapports anatomiques, et le schéma ci-joint (fig. 42) me paraît devoir la faciliter. Il faut prendre comme points de repère extérieurs l'os hyoïde, les cartilages thyroïde et cricoïde, toujours tangibles.

Une plaie siégeant au-dessus de l'os hyoïde pénètre dans la langue et, prolongée, arrive dans la cavité buccale (A, fig. 42).

Une plaie siégeant au-dessous de l'os hyoïde, entre cet os et le bord supérieur du cartilage thyroïde, traverse la membrane thyro-hyoïdienne et, prolongée, intéresse l'épiglotte dont un fragment détaché peut tomber sur l'orifice supérieur du larynx et provoquer l'asphyxie. Cette région, correspondant à la partie moyenne

du cou porté en extension, est le siège le plus habituel de ce genre de plaies (B, fig. 42). Le larynx est intact et, par conséquent, les blessés ont conservé la voix.

Un instrument intéressant la partie supérieure (le tiers environ) du cartilage thyroïde détache l'épiglotte à son point d'insertion sur ce cartilage, divise les replis aryténo-épiglottiques, la partie supérieure du cartilage aryténoïde, et finalement aboutit au pharynx ; la glotte est intacte et par conséquent la voix conservée (C, fig. 42).

Une plaie siégeant sur la hauteur des deux tiers inférieurs du cartilage thyroïde passe au-dessous des cordes vocales, divise le cartilage cricoïde, sépare le larynx en deux tronçons, et, prolongée, pénètre dans le pharynx ; la voix est abolie (E, fig. 42). On conçoit que l'instrument puisse pénétrer en D et passer exactement entre les deux cordes vocales, ce qui donne lieu aux mêmes phénomènes.

Une plaie passant au-dessous du cricoïde divise la trachée-artère et, prolongée, intéresse l'œsophage; la voix est abolie (F, fig. 42).

La figure 42 permet également au lecteur de se rendre compte des rapports de la plaie avec les vertèbres cervicales, je n'y insiste pas.

Les signes auxquels donnent lieu ces plaies varient donc suivant le point qu'elles occupent, et ils sont d'autant plus accusés que les plaies siègent plus bas. Au-dessus du larynx, ce sont les signes des plaies ordinaires; au-dessous du larynx, la plaie donne passage à l'air et à des mucosités; le blessé est aphone. Il peut toutefois faire entendre quelques paroles, si on rapproche les lèvres de la plaie en fléchissant la tête sur la poitrine.

Le pronostic est aussi d'autant plus grave que les plaies siègent plus bas.

Les plaies transversales de la région antéro-latérale du cou nécessitent un traitement spécial. Surveillez dans tous les cas attentivement le blessé, dont l'état mental est souvent troublé un de nos confrères, trompant la surveillance dont il était l'objet, arracha violemment son pansement, ainsi que la ligature appliquée sur la carotide, et mourut sur-le-champ. Il est vrai que nous laissions à cette époque un des bouts du fil à ligature au dehors.

Lorsque la plaie occupe le point A, il faut réunir immédiatement la peau. Je crois que c'est encore la meilleure conduite à tenir lorsqu'elle occupe les points B, C, D, E, en ayant la précaution de tenir la tête fléchie et immobilisée. Les parties profondes, et en particulier les cartilages du larynx, se rap-

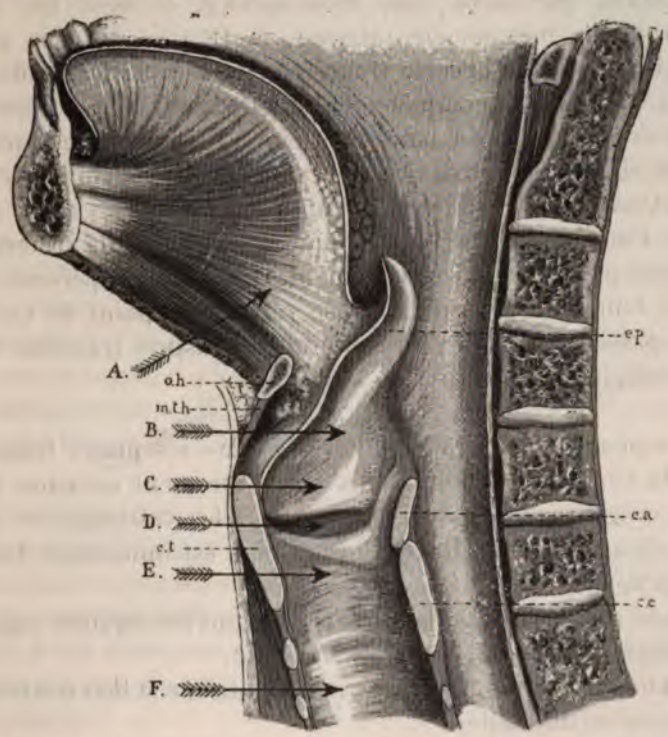

Fig. 42. — Schéma représentant le rapport des plaies transversales du cou avec les organes profonds.

A, rapports de la plaie siégeant au-dessus de l'os hyoïde ;
B, plaie siégeant entre l'os hyoïde et le cartilage thyroïde ;
C, plaie intéressant le tiers supérieur du cartilage thyroïde ;
D, plaie siégeant entre les deux cordes vocales ;
E, plaie occupant les deux tiers inférieurs du cartilage thyroïde ;
F, plaie passant au-dessous du cartilage cricoïde ;
C.A, cartilage aryténoïde ;
C.C, cartilage cricoïde ;
C.T, cartilage thyroïde ;
E.P, épiglotte ;
M.T.H, membrane thyro-hyoïdienne ;
O.H, os hyoïde.

prochent suffisamment pour s'opposer à la sortie de l'air et à la production de l'emphysème.

Mais, lorsque la plaie siège en F, c'est-à-dire intéresse la trachée, la réunion des parties superficielles seules expose à la production d'un emphysème du cou, car les anneaux de la trachée

restent écartés, surtout si la section se prolonge loin en arrière. On pourrait alors songer à rapprocher et à suturer les deux bouts de la trachée, mais il me paraît préférable de placer immédiatement une canule dans le bout inférieur et de rapprocher ensuite les bords de la plaie cutanée sur les côtés de la canule. C'est la conduite que suivit dans mon service, et avec un plein succès, un de mes anciens internes, le Dr Garsaux. Un grave traumatisme fut de la sorte transformé en simple trachéotomie.

Si la trachée était complètement divisée en travers, il faudrait aller à la recherche du bout inférieur qui souvent se rétracte, l'attirer en haut, y introduire une canule et fixer ensuite avec un fil les deux bouts de la trachée l'un à l'autre sur les côtés de la canule. Faute de suivre cette pratique, les deux bouts resteraient écartés et se cicatriseraient isolément. Or, le bout supérieur, cessant de fonctionner, finirait pas se rétrécir au point de ne plus laisser passer l'air, et il en résulterait une fistule trachéale avec perte complète et définitive de la voix.

L'œsophage est rarement intéressé dans les plaies transversales du cou, ou du moins nous avons rarement occasion d'observer ce genre de blessure, parce que, les vaisseaux et nerfs ayant été atteints simultanément, la mort est immédiate dans la plupart des cas.

L'issue par la plaie de la salive, et surtout des liquides ingérés, ne laissera pas de doute sur le diagnostic.

Ces blessures présentent une gravité extrême et leur traitement est hérissé de difficultés.

Si, après avoir traité la plaie trachéale, vous apercevez la plaie œsophagienne, faites une suture ; mais si vous n'en constatez l'existence qu'après le pansement, parce que les aliments ingérés sortent par la plaie, abandonnez la guérison à la nature. Contentez-vous de tenir le blessé à une diète absolue pendant plusieurs jours en le soutenant à l'aide de lavements nutritifs. La plaie granulera et arrivera peut-être à la cicatrisation, mais peut-être aussi s'établira-t-il une fistule. L'emploi de la sonde œsophagienne est sans doute très indiqué ; on essayera de l'introduire et même de la laisser à demeure, mais le malade la supporte difficilement et il y faut en général renoncer, du moins pendant les premiers jours.

Les nerfs sont aussi quelquefois atteints dans les blessures

transversales du cou, mais je ne crois pas devoir insister sur ce sujet, en raison du peu de considérations pratiques qui s'y rattachent. Si on apercevait dans la plaie les deux bouts du nerf divisé, il serait indiqué de les réunir par un point de suture en suivant les règles que j'exposerai plus loin à propos des blessures du nerf médian, qui sont de toutes les plus fréquentes.

Un accident commun à toutes les plaies du cou, quels qu'en soient la nature et le siège, est l'hémorrhagie. Celle-ci peut résulter de la blessure d'une veine et ne présente alors de gravité qu'autant qu'elle provient d'un tronc volumineux, de la jugulaire interne en particulier. La meilleure conduite à tenir dans ce cas est de mettre une ligature au-dessus et au-dessous de la plaie. La ligature latérale, également conseillée, doit être abandonnée, même en cas de simple piqûre.

Lorsque la plaie porte sur l'une des grosses veines de la racine du cou, je rappelle qu'au danger de l'hémorrhagie se joint celui de l'introduction de l'air, qui peut amener une mort immédiate et contre lequel la thérapeutique est impuissante.

Le sang provient presque toujours de la blessure d'une artère, et cette complication des plaies du cou mérite d'attirer toute l'attention du praticien. Pour bien comprendre les phénomènes qu'elle entraîne et le meilleur mode de traitement à mettre en usage, il est nécessaire de se rappeler la disposition générale des artères du cou. Le schéma n° 43, construit dans ce but, facilitera cette étude.

Il est souvent fort difficile de reconnaître l'artère blessée, remarque déjà faite à propos des plaies de la région parotidienne. Supposez, par exemple, que la plaie du cou siège dans le lieu correspondant au point P ; vous voyez que trois grosses artères sont superposées : le sang provient-il de la carotide primitive, de la thyroïdienne inférieure ou de la vertébrale ? Impossible de le savoir. Supposez même une plaie du cou légèrement oblique ou occupant la ligne médiane : il sera quelquefois difficile, en raison des nombreuses anastomoses qui existent d'un côté à l'autre, de savoir si la blessure porte à droite ou à gauche ; et comment se rendre maître de l'hémorrhagie, si on ne connaît ni l'artère blessée, ni même le côté du cou blessé? On conçoit donc combien le praticien doit être embarrassé dans ces cas obscurs.

Il semblerait *à priori* qu'en plaçant une ligature sur le tronc de la carotide primitive on se rendrait maître du sang : oui, si l'hémorrhagie provient de la blessure de cette artère ou de l'une des branches qui en naissent, mais supposez que l'artère intéressée soit la vertébrale, ou que cette dernière soit blessée en même temps que la carotide, à quoi servira la ligature, puisque la vertébrale provient de la sous-clavière? De plus, il est aisé de comprendre, d'après la figure 43, que dans l'hypothèse, par exemple, d'une blessure de la thyroïdienne inférieure ou de la carotide elle-même, une ligature de la carotide primitive placée au-dessous de la plaie artérielle n'arrêtera pas l'hémorrhagie d'une manière définitive, en raison des nombreuses communications entre elles des artères de droite et de gauche.

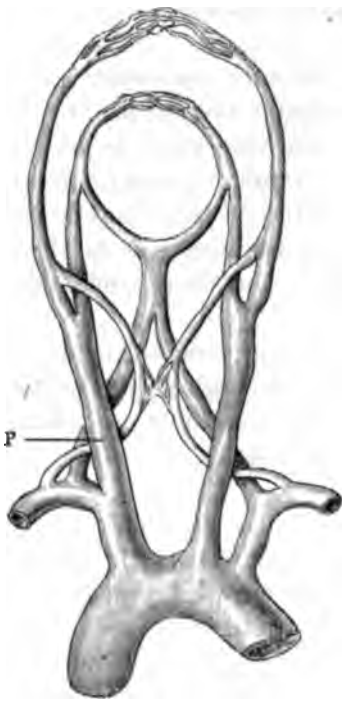

Fig. 43. — Schéma représentant la disposition générale des artères du cou envisagées surtout au point de vue de leurs anastomoses.

P, lieu de superposition des trois artères : carotide primitive, thyroïdienne inférieure et vertébrale.

Il résulte de cette courte discussion que, dans toute plaie artérielle du cou, le seul traitement rationnel est la ligature dans la plaie des deux bouts du vaisseau divisé.

Le même raisonnement est *à fortiori* applicable aux hémorrhagies secondaires.

Il faut toutefois reconnaître que la ligature dans la plaie présente souvent de grandes difficultés, surtout dans une région où l'hémostase préventive est à peu près impraticable, si ce n'est peut-être sur la carotide primitive. Heureusement nous possédons aujourd'hui un excellent moyen hémostatique à la portée de tous les praticiens, la forcipressure. Si donc, en présence d'une plaie artérielle du cou, la ligature des deux bouts est trop difficile ou impossible, il faut appliquer sur le vaisseau une pince hémostatique et la laisser en place pendant vingt-quatre ou quarante-huit heures.

B. Fracture et luxation des vertèbres cervicales. — Ces lésions sont heureusement fort rares, car elles entraînent souvent une mort subite ou rapide par compression du bulbe, de la moelle cervicale, ou le développement d'une myélite consécutive.

Le blessé a été généralement soumis à un violent traumatisme : chute sur la tête qui a été portée dans une flexion ou dans une extension forcée ; choc d'un corps pesant sur la nuque.

Ce qui frappe tout d'abord le praticien, c'est l'attitude du blessé : le cou est comme tassé, la tête est immobilisée ; le moindre mouvement spontané ou provoqué occasionne une très vive douleur. On peut déjà d'après ces signes soupçonner une lésion des vertèbres cervicales.

Explorez alors la région postérieure du cou en retournant le blessé tout d'une pièce dans son lit. Si la lésion porte sur les deux ou trois premières vertèbres cette exploration ne vous fournira aucun renseignement, les vertèbres étant trop peu accessibles au toucher ; vous pourrez par contre vérifier l'état des apophyses épineuses des quatre dernières et constater si l'une d'elles est déviée ou enfoncée.

Explorez ensuite la face antérieure de la colonne vertébrale en introduisant le doigt dans la bouche. Rappelez-vous que l'arc antérieur de l'atlas fait un relief très appréciable situé exactement sur le prolongement de la voûte palatine ; au dessous du relief se trouve le corps de l'axis : vous pouvez également toucher le corps de la troisième vertèbre cervicale et quelquefois même de la quatrième, qui répond à l'orifice supérieur du larynx. Or, lorsque la tête est droite (si elle était en rotation, vous pourriez sentir les masses latérales de l'atlas, ce qui serait une cause d'erreur), la face antérieure de la colonne est lisse et régulière : si donc vous trouvez une saillie de l'un des corps vertébraux dans le pharynx, c'est qu'il y a déplacement de la vertèbre en avant. Ce signe est en réalité le seul qui permette de reconnaître une luxation. Lorsqu'il n'est pas appréciable, ce qui a lieu pour la luxation des trois dernières vertèbres (et c'est au niveau de la sixième que la luxation est le plus fréquente), on ne saurait affirmer si l'on a affaire à une fracture ou à une luxation, à plus forte raison est-il impossible de savoir sur quelle partie de la vertèbre porte la fracture.

Le diagnostic devient encore plus vraisemblable, si aux signes

physiques précédents se joignent des symptômes médullaires, des phénomènes paralytiques.

Je ne puis m'empêcher de rappeler ici le cas remarquable de luxation de la sixième vertèbre cervicale que j'observai à Saint-Antoine en 1868 et que je communiquai à la Société de chirurgie. Le blessé, qui faisait avec sa famille une partie de campagne, subit sur la tête une certaine pression en jouant à saute-mouton et fut immédiatement paralysé des quatre membres. A l'autopsie je constatai que la face supérieure de la septième cervicale, au lieu d'être horizontale, présentait un plan incliné en bas et en avant sur lequel avait glissé la sixième. Ce cas parut être d'origine pathologique à quelques-uns de mes collègues, et cependant le malade ne présentait alors et n'avait jamais présenté antérieurement aucun signe de mal de Pott, ni d'affection de la colonne vertébrale.

Quel traitement convient-il de faire à ces blessés? Rien ordinairement que d'assurer l'immobilité la plus complète. Faut-il réduire le déplacement? Non certainement, s'il n'y a pas de troubles médullaires. Mais s'il existe une compression de la moelle? Comme en définitive la mort est très probable, je ne verrais pas d'inconvénient à exercer sur la tête une certaine extension pendant qu'un aide maintient les épaules. Si l'on sentait dans le pharynx une saillie formée par le corps vertébral déplacé, une pression directe exercée avec le doigt pendant la manœuvre faciliterait sans doute la réduction, mais j'en suis réduit sur ce point à des hypothèses.

C. **Fracture de l'os hyoïde et des cartilages du larynx.** — Je me contenterai de dire que dans une forte contusion du cou le corps ou les cornes de l'os hyoïde peuvent être fracturés, accident d'une rareté extrême en raison de la mobilité de cet os. D'ailleurs la fracture ne présente par elle-même aucune indication spéciale et n'offre d'autre gravité que celle qui résulte des lésions concomitantes.

Il n'en est pas de même des *fractures du larynx*.

Sans être fréquentes, ces fractures sont beaucoup moins rares que celle de l'os hyoïde. Elles portent en général sur le cartilage thyroïde et reconnaissent pour cause habituelle une violente pression latérale, la tête étant fixée. Le cas que j'ai observé et publié en 1885 (*Gazette des hôpitaux*, n° du 26 mars) était relatif à un

charretier ayant eu le cou serré entre le sol et la roue de sa voiture qui était passée en écharpe sur la tête. On en conçoit facilement le mécanisme. Un coup de poing, une forte pression avec la main dans une rixe, peuvent aussi la produire.

Le blessé présente ordinairement l'attitude d'un sujet qui a subi un grand traumatisme : il est couché immobile sur le dos et dans une sorte de résolution. Il est atteint de dyspnée plus ou moins intense; il est aphone. La région laryngée est tuméfiée, ecchymosée, et offre des traces de contusion. Au toucher on constate de l'emphysème du cou et, si l'on saisit le larynx entre le pouce et l'index, on perçoit de la crépitation. Le diagnostic est donc facile.

Surveillez attentivement votre blessé, car il est probable que la dyspnée augmentera et la trachéotomie deviendra indispensable : tenez donc tout prêts les instruments nécessaires. Si même vous n'étiez pas certain d'être présent et de pouvoir lui prêter secours au moment opportun, il serait préférable de pratiquer la trachéotomie préventive, dans la crainte d'arriver trop tard. C'est à cela que se borne le traitement de la fracture du larynx, qui par elle-même n'est pas grave. S'il n'existe pas d'autre traumatisme, les blessés guérissent en général rapidement et peuvent même recouvrer la voix, ce qui fut le cas de mon malade.

2° INFLAMMATIONS DU COU.

Les affections inflammatoires du cou portent sur les parties molles ou sur le squelette. Sur les parties molles, ce sont : le phlegmon et les abcès ; sur le squelette : l'arthrite cervicale, et spécialement l'arthrite occipito-vertébrale appelée encore *mal sous-occipital.*

On y trouve encore les affections propres à toutes les régions, des furoncles, des anthrax, qui ne présentent habituellement rien de spécial. Il convient cependant de faire une exception pour l'anthrax de la nuque que le praticien rencontre fréquemment et sur lequel je dois m'arrêter un instant.

L'*anthrax de la nuque* emprunte une gravité particulière à son voisinage avec la cavité crânienne. Des veines émissaires font communiquer à ce niveau les deux circulations veineuses extra et intra-crâniennes, d'où la production possible de phlébite susceptible de se propager aux sinus de la dure-mère, de produire

une thrombose et la mort. Réservez donc absolument le pronostic en présence d'un anthrax de la nuque. Lorsque le sujet est en même temps diabétique, ce dont il faut toujours s'assurer immédiatement, le pronostic en est encore aggravé.

L'anthrax de la nuque présente deux formes cliniques : la forme circonscrite et la forme diffuse. Je donne ce dernier nom à l'anthrax qui suit une marche envahissante. Il s'étend souvent alors de la ligne courbe occipitale supérieure à la septième vertèbre dans le sens vertical et d'une oreille à l'autre dans le sens transversal. L'anthrax circonscrit est celui qui, siégeant généralement sur la ligne médiane, ne s'étend pas sur les côtés et conserve le volume d'un œuf de pigeon ou d'un œuf de poule. On a pu croire, et j'ai cru moi-même jadis qu'en intervenant activement au début du mal, en pratiquant de larges et profondes incisions, on arrêtait la marche de la maladie, mais c'est une erreur : l'anthrax, s'il appartient à la variété diffuse, n'en continue pas moins son développement jusqu'à ce qu'il ait atteint les limites que je viens d'indiquer et qu'il ne franchit pas. Notre thérapeutique n'exerce aucune influence sur la marche de l'affection qui se limite d'elle-même. Pourquoi? Je n'en sais rien. Il semble qu'une certaine portion de territoire ait été occupée par une invasion de microbes, comme lorsqu'une artère, par exemple, a été oblitérée et que la gangrène poursuit fatalement son chemin jusqu'à une limite que l'on pourrait fixer à l'avance.

Il en résulte que les incisions précoces, abortives, du début n'ont qu'un seul résultat, diminuer la douleur quand elle est excessive, et encore ce but n'est-il atteint que lorsqu'il s'agit d'un anthrax de la variété circonscrite. Voici en effet ce qui se passe : l'anthrax, je suppose, est médian et mesure 3 à 5 centimètres carrés ; vous pratiquez une incision cruciale en ayant bien soin de dépasser en tous sens les limites du mal, mais dès le lendemain la rougeur et le gonflement débordent les incisions, d'un côté d'abord, puis de l'autre côté. Nouvelles incisions aussi peu efficaces que les premières, et le malade, qui avait espéré un grand soulagement, éprouve un énervement facile à comprendre à la suite de ces opérations successives.

J'en conclus que dans l'anthrax diffus de la nuque les grandes incisions préventives ne sont pas utiles, sont même nuisibles tant que l'affection n'est pas limitée. A ce moment, il est nécessaire de débrider largement pour faciliter la sortie du pus et

des produits sphacélés, et de faire des lavages antiseptiques.

L'anthrax circonscrit m'a paru en général peu douloureux, et l'élimination se fait assez bien d'elle-même pour qu'il n'y ait pas lieu de recourir aux incisions à aucune période de son évolution.

Abcès du cou.

Les abcès du cou empruntent aux dispositions anatomiques de la région des caractères propres qui obligent à en faire une étude spéciale.

Tantôt ils succèdent à un phlegmon : ce sont les *abcès chauds*; d'autres fois ils se développent sans aucune réaction locale ou générale : ce sont les *abcès froids*, distinction qui s'impose, d'autant qu'il n'est aucune partie du corps où on les observe plus fréquemment les uns et les autres.

Après avoir établi la nature de l'abcès, il en faut déterminer le siège (je ne m'occupe que des abcès de la région antéro-latérale du cou, ceux de la région postérieure n'offrant rien de particulier à noter). Nous devons suivre à cet égard les divisions anatomiques : l'abcès occupe-t-il la région sus-hyoïdienne ou la région sous-hyoïdienne? Dans le premier cas, est-il situé sur le côté ou sur la ligne médiane? Siège-t-il dans la gaine du muscle sterno-cléido-mastoïdien? Est-il développé sur la ligne médiane au voisinage du larynx ou dans l'espace thyro-hyoïdien? Ce sont autant de questions qu'il importe de résoudre pour bien comprendre l'évolution de l'abcès, sa marche, et le traitement qu'il faut employer.

Quant à l'abcès froid, indépendamment de son siège, qui est également sus et sous-hyoïdien, il convient d'en établir le point de départ : est-il d'origine ganglionnaire? résulte-t-il d'une altération des cartilages du larynx? d'une lésion du squelette?

Je crois devoir résumer ces données dans le tableau synoptique suivant :

- **Abcès de la région antéro-latérale du cou..**
  - **Chaud.**
    - De la région sus-hyoïdienne.
      - latéral.
      - médian.
    - De la région sous-hyoïdienne.
      - sus-aponévrotique.
      - sous-aponévrotique.
      - rétro-pharyngien.
      - de la gaine du sterno-mastoïdien.
      - prélaryngien.
      - de l'espace thyro-hyoïdien.
  - **Froid**.....
    - d'origine ganglionnaire.
    - d'origine laryngienne.
    - d'origine osseuse.

Passons successivement en revue les caractères cliniques que présente chacun de ces abcès.

A. **Abcès chaud de la région sus-hyoïdienne.** — Cet abcès est très commun. Tantôt il occupe l'angle de la mâchoire inférieure, il est *latéral* ; tantôt il apparaît au-dessous du menton, il est *médian*. Le premier est beaucoup plus fréquent que le second et présente aussi à tous les égards un plus grand intérêt.

L'*abcès sus-hyoïdien latéral* reconnaît presque toujours, sinon toujours, pour origine l'inflammation d'un ganglion lymphatique: c'est au début une *adénite cervicale*. L'atmosphère celluleuse périganglionnaire ne tarde pas à être envahie, et il en résulte la production d'un *adéno-phlegmon*.

Le point de départ ordinaire est une dent malade ; d'autres fois c'est une écorchure, une plaie partant du territoire lymphatique de ces ganglions ; mais ces abcès peuvent aussi succéder à une maladie générale, à une fièvre éruptive, en particulier à la scarlatine, et prennent alors une gravité particulière.

L'inflammation se limite parfois au ganglion et peut se terminer par résolution, mais le tissu cellulaire est ordinairement envahi, et il survient un abcès.

Vous observez donc au niveau de l'angle de la mâchoire une tuméfaction considérable recouvrant la glande sous-maxillaire, comblant d'abord la dépression normale de la région sus-hyoïdienne et finissant par se porter au dehors. La peau est tendue, rouge, luisante et chaude. Très dure au début, la tumeur se ramollit après cinq ou six jours, devient pâteuse ; on y trouve de l'œdème, ce qui vous indique qu'un foyer ne tardera pas à se former. En effet, dans les jours suivants, du huitième au dixième jour en général, la peau est de nouveau fortement tendue et dans un point vous sentez nettement la fluctuation.

Pendant ce temps, le malade est en proie à des douleurs violentes, il ne peut écarter les mâchoires, et la température s'élève. Un léger calme survient lorsque l'abcès est formé.

Le diagnostic de phlegmon et d'abcès chaud s'impose en raison des caractères qui précèdent. Peut-être pourriez-vous songer à une inflammation de la glande sous-maxillaire, car ganglions et glande occupent une loge celluleuse commune, mais la glande s'enflamme si rarement que je n'ai pas souvenir d'en avoir vu un

seul cas dans ma pratique, et les observations en sont si exceptionnelles qu'on peut négliger cette cause d'erreur.

Il n'en est pas de même de l'ostéo-périostite de la mâchoire inférieure, affection fréquente et très souvent confondue avec l'adéno-phlegmon du cou. Il y a cependant un réel intérêt à établir le diagnostic entre ces deux affections, car la marche et le pronostic en sont différents. Dans l'ostéo-périostite, l'os étant dénudé, il survient quelquefois à la suite un point de nécrose, et une fistule persiste jusqu'à ce que le séquestre soit éliminé, d'où la production d'une cicatrice adhérente (1). Lorsque l'adéno-phlegmon est ouvert au contraire, la cicatrisation se fait en quelques jours et l'incision ne laisse que peu de traces.

Je pense que la figure 44, en permettant au lecteur de bien saisir la différence de siège entre ces deux affections, lui permettra en même temps de bien apprécier les signes qui les différencient.

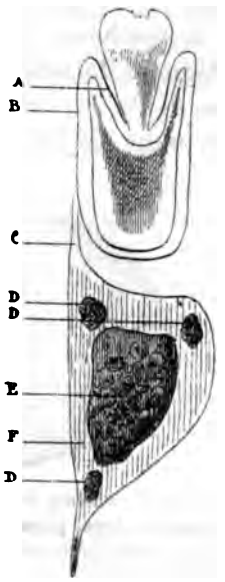

Fig. 44. — Coupe verticale et transversale de la région sus-hyoïdienne, comprenant le maxillaire inférieur et passant par la glande sous-maxillaire (schématique).

A, périoste alvéolo-dentaire.
B, périoste du maxillaire inférieur.
C, aponévrose du cou.
DDD, ganglions lymphatiques.
E, glande sous-maxillaire.
F, loge de la glande sous-maxillaire.

Cette figure représente une coupe verticale et transversale de la région sus-hyoïdienne, comprenant le maxillaire inférieur et passant par la glande sous-maxillaire. On voit que le périoste qui tapisse le corps de la mâchoire pénètre dans l'alvéole et va se fixer sur la racine de la dent; c'est en ce point que siège et que prend origine la périostite alvéolo-dentaire. Souvent bornée à l'alvéole et au rebord gingival, la périostite franchit parfois cette limite et se propage au corps de l'os. Il en résulte la formation d'un foyer dont le siège anatomique est représenté dans la figure 45.

(1) Lorsqu'on n'a pu éviter la production d'une cicatrice adhérente et déprimée, toujours extrêmement désagréable, surtout s'il s'agit d'une jeune fille, il est indiqué plus tard, lorsque les phénomènes inflammatoires ont disparu, d'enlever par une double incision elliptique cette cicatrice vicieuse afin d'y substituer une cicatrice linéaire à peine visible.

L'adéno-phlegmon du cou siège au contraire dans la loge de la glande sous-maxillaire en F (fig. 44) ou bien à son voisinage, c'est-à-dire au-dessous de la mâchoire inférieure.

De cette différence de siège on peut facilement déduire les signes propres à distinguer ces deux affections : la tuméfaction dans l'ostéo-périostite répond au corps et au bord inférieur de la mâchoire; elle siège au-dessous de cet os dans l'adéno-phlegmon. La tuméfaction n'étant pas nettement limitée empiète sans doute sur les deux régions, mais dans le premier cas son maximum est la face et se porte vers la portion massétérine de la joue ; — dans le second, le maximum répond au cou. Dans l'adéno-phlegmon, le vestibule de la bouche est libre ; — dans l'ostéo-périostite, il est douloureux au toucher; de plus, il est tuméfié et quelquefois présente de la fluctuation. Ces caractères sont pathognomoniques.

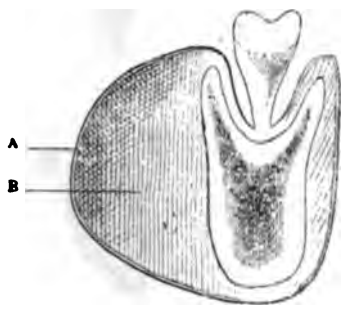

Fig. 45. — Schema représentant le siège d'un foyer purulent succédant à une ostéo-périostite alvéolo-dentaire.

A. périoste soulevé.
B. foyer de l'abcès entre l'os et le périoste.

Instituez le traitement suivant : au début tentez les résolutifs, faites des frictions d'onguent napolitain, employez les applications calmantes : cataplasmes laudanisés, compresses imbibées d'huile phéniquée, laudanisée, etc.

Lorsque vous avez acquis la certitude de ne pas obtenir la résolution, faut-il pratiquer une incision prématurée avant d'avoir perçu la fluctuation? Ce n'est pas ma pratique; j'attends habituellement, pour ouvrir, que le foyer soit formé et se révèle par une fluctuation manifeste. On ne devrait, à mon sens, pratiquer d'incision préventive que s'il survenait des phénomènes généraux graves, ou bien des accidents de compression mettant obstacle à la déglutition et à la respiration, ce qui est tout à fait rare. Une incision précoce serait encore indiquée si le phlegmon avait une tendance à gagner les parties voisines, mais ce n'est pas le cas ici : l'adéno-phlegmon sus-hyoïdien reste limité à la région et ne gagne, je dirais volontiers jamais, les régions voisines, en particulier la région sous-hyoïdienne.

S'il n'est pas utile de faire une incision prématurée, il est par contre nécessaire de donner issue au pus aussitôt qu'il est collecté.

Or le pus est d'abord situé très profondément à 3 ou 4 centimètres de la peau, et la fluctuation n'est alors perçue que par des doigts exercés. N'attendez donc pas pour ouvrir que le foyer soit arrivé sous la peau. D'ailleurs, y a-t-il danger à pénétrer à cette profondeur avec le bistouri ? Non, car des deux vaisseaux sérieux de la région l'artère faciale est refoulée en haut et en arrière, et l'artère linguale est tout à fait en arrière et profondément. Vous ne rencontrerez ni veines ni nerfs importants. L'incision doit être faite au bistouri, couche par couche, et vous pouvez ensuite pénétrer dans le foyer avec une sonde cannelée. Introduisez alors le doigt pour agrandir l'ouverture profonde. Lorsque le pus est évacué, lavez la poche avec une solution phéniquée forte, mettez un drain et recouvrez d'un pansement antiseptique.

L'incision devra être faite parallèlement au bord inférieur de la mâchoire, afin que la cicatrice puisse se dissimuler plus tard dans les plis du cou.

Si le foyer était très superficiel et immédiatement sous la peau, on pourrait faire une simple ponction, l'évacuation, le lavage complet avec la solution phéniquée forte à l'aide d'une sonde en gomme, le drainage, et une légère compression pour obtenir un recollement immédiat des parois du foyer. Mais ce mode de traitement ne convient pas lorsque le foyer est encore profond et difficilement accessible.

J'ai peu de chose à dire de l'*abcès sus-hyoïdien médian*. Il a pour foyer les ganglions qui reposent sur la face inférieure du muscle mylo-hyoïdien et l'ouverture peut en être faite facilement, car il est superficiel et sans connexion avec aucun organe important.

B. **Abcès chaud de la région sous-hyoïdienne**. — Les abcès chauds de la région sous-hyoïdienne se rencontrent moins fréquemment que ceux de la région sus-hyoïdienne. Une première division clinique importante consiste à les classer en circonscrits et diffus. Ainsi, par exemple, l'abcès peut être circonscrit dans la gaine du muscle sterno-cléido-mastoïdien, dans un ganglion lymphatique, que ce ganglion occupe la ligne médiane ou le creux sus-claviculaire, dans le corps thyroïde, dans l'espace thyro-hyoïdien.

L'abcès est diffus lorsqu'il occupe les diverses parties de la

région sous-hyoïdienne, dont il franchit souvent les limites pour gagner les régions voisines, soit le thorax, soit la racine du membre supérieur. Cette variété est beaucoup plus grave que la précédente et mérite de fixer l'attention du praticien.

Je dirai d'abord quelques mots des abcès circonscrits, qui évoluent d'ailleurs comme ceux de la région sus-hyoïdienne et succèdent à un phlegmon.

L'*abcès de la gaine du muscle sterno-cléido-mastoïdien* reconnaît vraisemblablement pour point de départ un ganglion lymphatique occupant la partie supérieure de cette gaine, et cependant il n'est pas démontré qu'il ne puisse succéder à l'inflammation du muscle lui-même. Comme caractère particulier, le pus peut descendre en suivant la gaine du muscle qui le limite très exactement, et parvenir jusqu'à ses attaches inférieures. L'aponévrose s'amincit en ce point et n'est plus guère qu'une couche celluleuse : aussi le foyer, qui était d'abord profond, devient-il très superficiel, et s'étale sous la peau.

Il convient de l'ouvrir aussitôt que la fluctuation est nettement perçue, opération qui ne réclame aucune précaution spéciale, vu l'absence d'organes importants.

Un adéno-phlegmon peut se développer sur la ligne médiane du cou en avant du conduit laryngo-trachéal ou bien dans le creux sus-claviculaire aux dépens des ganglions lymphatiques qui siègent toujours dans ces régions. L'ouverture en est généralement simple ; préoccupez-vous seulement de la veine jugulaire antérieure et de la jugulaire externe, qui sont refoulées vers la peau.

Une thyroïdite suppurée est susceptible de donner naissance à une variété d'abcès du cou, variété d'ailleurs extrêmement rare, que je n'ai rencontrée pour mon compte qu'une seule fois. Les rapports du corps thyroïde avec la trachée rendent cet abcès plus grave que les précédents, en raison de la gêne qu'il peut apporter à la respiration. Il est possible que des indications spéciales naissent de ce fait et obligent à faire un débridement hâtif ou la trachéotomie.

Reportez-vous à la figure 42. Entre la membrane thyro-hyoïdienne et l'épiglotte existe un espace assez large renfermant un

peloton adipeux et des follicules lymphatiques. Un abcès peut se développer en ce point, à la suite, par exemple, d'une laryngite. On conçoit la gêne qu'il est susceptible d'apporter dans la respiration en déprimant l'épiglotte sur l'orifice supérieur du larynx. Cet abcès se manifeste par un gonflement siégeant au-dessous de l'os hyoïde, entre cet os et le bord supérieur du cartilage thyroïde, et c'est en ce point que l'on perçoit la fluctuation à travers la membrane thyro-hyoïdienne. Le doigt introduit dans

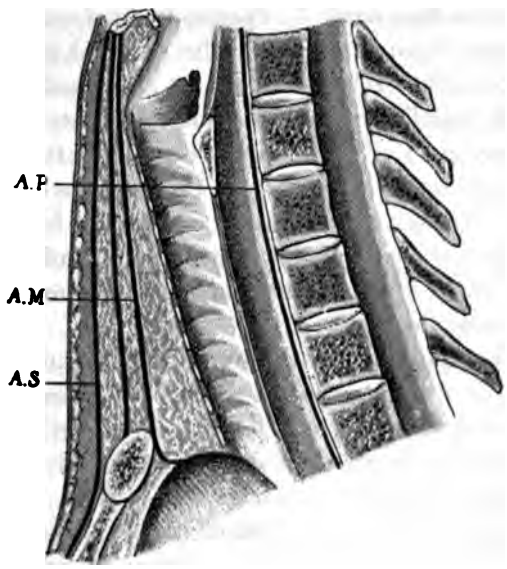

Fig. 46. — Coupe verticale antéro-postérieure du cou (schématique) destinée à faire comprendre le siège et la marche des abcès diffus du cou.

A.M, aponévrose moyenne du cou.
A.P, aponévrose profonde.
A.S, aponévrose superficielle.

la bouche en suivant la base de la langue permettrait également d'arriver à reconnaître la présence du pus. On a même conseillé d'ouvrir l'abcès par cette voie en déchirant avec l'ongle la muqueuse qui le limite.

Lorsque le foyer est nettement perçu, ouvrez-le directement par la peau. La blessure d'aucun organe important n'est à redouter.

Les *abcès diffus du cou*, ceux qui succèdent en particulier à l'affection que Dupuytren avait appelée le *phlegmon large du cou*, ne peuvent être bien compris que si l'on se rappelle la disposition des aponévroses du cou, et en particulier de l'aponévrose moyenne,

du feuillet que j'ai appelé sterno-claviculaire, en raison de ses attaches inférieures à ces deux os. Mince en haut, ce feuillet est suffisamment résistant en bas pour brider le pus et en déterminer la marche. Il divise le cou en deux espaces, l'un antérieur, l'autre postérieur. Le premier est limité en dehors par la peau, en dedans par l'aponévrose; le second a pour limites: en dehors l'aponévrose, et en arrière la colonne vertébrale. L'espace antérieur, très étroit en haut au niveau de l'os hyoïde, s'élargit à mesure que l'on se rapproche de la base du cou et présente en ce point une profondeur égale à l'épaisseur du sternum et de la clavicule, puisque l'aponévrose s'attache au bord postérieur de ces deux os. Il contient surtout une masse abondante de tissu cellulaire lâche et lamelleux. L'espace postérieur est irrégulier et n'a d'autre forme que celle des organes qu'il contient, c'est-à-dire tous les organes importants du cou. On y trouve en effet le larynx et la trachée, l'œsophage, les gros vaisseaux et les nerfs qui constituent le plexus brachial. Cet espace communique donc largement en bas avec le thorax derrière le sternum, avec l'aisselle derrière la clavicule.

Le pus se comportera très différemment suivant qu'il occupera l'un ou l'autre de ces espaces. L'abcès de l'espace antérieur, celui qui succède au phlegmon large, est étalé et mal circonscrit. Il peut gagner les deux côtés du cou et en occuper à peu près toute la hauteur. Il tend à se porter vers la peau. S'il fuse en bas, le pus se dirige soit au-devant du sternum, soit au-devant de la clavicule, suivant qu'il passe en avant ou en arrière du sterno-mastoïdien. L'aponévrose superficielle ne lui oppose qu'une faible résistance, aussi finit-il par devenir sous-cutané et s'ouvrir à l'extérieur.

Cet abcès est accompagné de l'appareil symptomatique ordinaire, mais, circonstance importante déjà signalée par Dupuytren, il ne produit pas de dyspnée ; on le comprend aisément, puisque la trachée est protégée contre toute compression par le plan fortement tendu et solidement fixé du feuillet moyen de l'aponévrose cervicale.

L'ouverture de cet abcès est simple, ne demande pas de précautions spéciales et n'expose à la blessure d'aucun organe important.

Il n'en est pas de même de l'abcès de l'espace postérieur.

On doit faire rentrer dans cette variété l'abcès qui a été décrit

sous le nom de *rétro-pharyngien* et dont le point de départ est sans doute un ganglion lymphatique siégeant entre le pharynx et la colonne vertébrale. L'abcès, peut dans ce dernier cas, être circonscrit et venir faire saillie sur les côtés du cou dans le point désigné en anatomie sous le nom d'espace maxillo-pharyngien.

Il occupe parfois directement la ligne médiane, fait alors relief dans l'arrière-bouche jusqu'au point d'oblitérer l'isthme du gosier et de provoquer des phénomènes d'asphyxie. Il faut toutefois reconnaître que cette variété d'abcès du cou est extrêmement rare. On y recherche la fluctuation, comme on le fait pour les abcès de l'amygdale, c'est-à-dire à l'aide de la pulpe de l'indicateur, et on doit les ouvrir le plus tôt possible.

Je reviens à l'abcès diffus profond du cou, qui mérite surtout d'attirer notre attention.

Quel que soit son mode d'origine, il détermine dès le début, avant même que le pus soit collecté, un ensemble de phénomènes qui peuvent atteindre une gravité extrême : la compression déterminée sur la trachée et l'œsophage, sur le récurrent, sur le pneumogastrique et le grand sympathique, sur les gros vaisseaux, et en particulier sur la jugulaire interne, en rendent suffisamment compte. La dyspnée peut devenir telle qu'une intervention rapide s'impose : débridement profond ou trachéotomie.

Que devient cet abcès, une fois formé ? Bridé en dehors par l'aponévrose, il n'a aucune tendance à se porter vers la peau ; il tend au contraire à gagner la racine du cou en suivant les lâches traînées celluleuses qui séparent les divers organes. Lorsqu'il est parvenu à ce niveau, deux routes se présentent : le thorax et l'aisselle. Suivant le siège qu'il occupe, le pus pénètre dans le thorax par trois points : le médiastin antérieur, le médiastin postérieur ou le cul-de-sac des plèvres. Il pénètre dans l'aisselle en suivant le plexus brachial, soit dans le creux de l'aisselle proprement dit, soit dans l'une des parois. J'ai vu avec M. Reynier, un de ces abcès qui avait suivi le nerf du grand dentelé et fut ouvert sur la paroi thoracique.

Le diagnostic d'un abcès du cou est facile en général, mais il faut de plus en reconnaître la variété. Or, l'abcès sous-aponévrotique présente au début une grande obscurité jusqu'à ce que le pus soit collecté, et encore lorsque le foyer est profondément situé près de la colonne vertébrale la fluctuation est-elle très difficile à percevoir. On a pu confondre ces abcès avec des tumeurs.

des anévrysmes, et c'est alors qu'il faut surtout tenir un très grand compte de la marche de la maladie, car lorsqu'il s'agit d'un abcès, l'affection est nécessairement d'origine récente.

Le traitement est aussi très embarrassant, non pas qu'il y ait doute sur la conduite à tenir, car l'indication est de donner issue au pus le plus tôt possible pour s'opposer aux fusées dont j'ai parlé ; mais cette région est remplie d'organes si importants qu'il faut être bien certain de l'existence d'un foyer avant d'aller à sa recherche. Ce ne serait qu'en présence d'accidents de suffocation imminente qu'il faudrait passer outre et pratiquer une incision profonde, au risque de ne pas trouver de pus et d'opérer un simple débridement, ainsi qu'on le fait, par exemple, dans certains phlegmons diffus des membres.

Lors donc que l'on aura bien exactement fixé le point sur lequel doit porter l'incision, il faudra diviser les parties molles avec une grande précaution et couche par couche, comme s'il s'agissait d'une ligature d'artère.

C. **Abcès froids du cou.** — Les abcès froids du cou reconnaissent presque toujours pour cause la fonte d'un ganglion lymphatique tuberculeux et siègent le plus ordinairement dans la région sus-hyoïdienne. On les rencontre d'ailleurs partout où l'anatomie signale la présence de ganglions normaux.

Un cartilage du larynx nécrosé, la carie de l'une des vertèbres cervicales, peuvent également donner naissance à un abcès froid du cou qui se rattache aux abcès par congestion, mais ils sont presque négligeables dans la pratique, en raison de leur rareté.

Il est à peine utile d'insister sur le diagnostic de ces abcès, tant il est simple : une tumeur lisse, régulière, fluctuante, sans changement de couleur à la peau et à peu près indolente, tels sont les caractères qui les font reconnaître.

La thérapeutique des abcès froids s'est modifiée du tout au tout dans ces dernières années, en raison des idées théoriques dominantes sur lesquelles je reviendrai plus loin en étudiant le lymphome du cou. Jadis, c'est à peine si l'on osait toucher à un abcès froid ; ce n'est que lorsqu'il menaçait de s'ouvrir spontanément qu'on l'évacuait à l'aide d'une ponction aspiratrice. Voici la pratique actuelle généralement employée.

L'abcès est ouvert au bistouri, la paroi en est grattée avec la cuiller tranchante, de façon à bien enlever toute la membrane

pyogénique ; la cavité est ensuite touchée avec un tampon de ouate imbibée de solution phéniquée forte. On applique quelques points de suture, si c'est nécessaire, un drain et un pansement antiseptique. On peut ainsi guérir un abcès froid en quelques jours, mais il est possible aussi qu'il continue à suppurer et reste fistuleux.

D'autres chirurgiens se sont bien trouvés d'injecter dans l'abcès un mélange d'éther et d'iodoforme. C'est un moyen à employer.

Lorsque l'abcès est assez volumineux, et qu'il s'agit surtout d'une jeune fille, je commence par faire une évacuation simple avec l'appareil Dieulafoy, afin d'éviter toute cicatrice, et ce n'est qu'en cas de récidive que je conseille l'ouverture et le grattage. Il faut d'ailleurs savoir qu'un abcès froid du cou traité chirurgicalement laisse à la suite des cicatrices beaucoup moins désagréables que lorsqu'il est abandonné à lui-même.

Arthrite occipito-vertébrale. — Mal sous-occipital.

Le mal sous-occipital est, comme le mal de Pott, une affection propre à l'enfance et à l'adolescence. Ces deux maladies sont d'ailleurs de la même nature, c'est-à-dire presque toujours, sinon toujours, d'origine tuberculeuse. Si j'ai cru devoir cependant faire un chapitre à part de la tumeur blanche des articulations de la tête avec le cou, c'est à cause de quelques caractères spéciaux en rapport surtout avec le voisinage du bulbe rachidien.

La profondeur où siègent les parties malades en rend l'exploration directe fort difficile, mais l'attitude d'un sujet atteint du mal sous-occipital est tout à fait caractéristique : il tient sa tête droite ou inclinée latéralement, mais fixe, absolument immobile. S'il veut regarder à droite ou à gauche, il meut le tronc tout d'une pièce ou bien tourne les yeux. Lorsqu'étant couché il veut changer sa tête de place, il la saisit instinctivement entre ses deux mains pour éviter le moindre mouvement. C'est qu'en effet tout mouvement, spontané ou provoqué, est extrêmement douloureux. Le malade est pâle et amaigri.

La douleur au niveau de la fossette de la nuque, l'immobilisation de la tête sont donc les deux principaux signes qui permettent de soupçonner l'existence d'un mal sous-occipital, surtout au début. Plus tard, l'existence d'un abcès de voisinage et la débilité générale du malade rendraient le diagnostic certain.

Le praticien peut, au début, se demander s'il ne s'agirait pas d'un torticolis par contracture musculaire, qui, lui aussi, détermine de la douleur et immobilise la tête. L'erreur est certes possible, surtout s'il s'agit d'un torticolis postérieur dans lequel les sterno-mastoïdiens sont intacts.

Voici, je pense, les éléments du diagnostic différentiel :

Le mouvement de rotation de la tête est beaucoup moins prononcé dans le mal sous-occipital que dans le torticolis musculaire; souvent même il n'existe pas ou bien existe du côté malade contrairement à ce qui a lieu dans le torticolis. La douleur dans le torticolis siège de préférence sur les parties latérales, au niveau des apophyses transverses et du côté opposé à celui où la tête est inclinée; je la crois due à la distension des ligaments. Dans le mal sous-occipital, la douleur est diffuse, occupe toute la région, rayonne même dans les régions voisines, et on la provoque en pressant sur la ligne médiane au niveau de la fossette de la nuque.

L'immobilisation de la tête existe bien dans ces deux affections, mais elle n'est pas la même, et c'est à l'analyse des mouvements qui n'a peut-être pas jusqu'ici attiré suffisamment l'attention des praticiens que j'attache le plus d'importance dans l'établissement du diagnostic.

D'abord l'immobilisation n'est pas aussi absolue dans le torticolis que dans le mal sous-occipital, mais, de plus, rappelez-vous les détails suivants. Cette dernière affection a pour siège les articulations de l'occipital avec l'atlas et de l'atlas avec l'axis : or, quels sont les mouvements physiologiques propres à ces deux articulations ? Les condyles de l'occipital exécutent sur l'atlas un très léger mouvement dans le sens vertical et il se produit lorsque, par exemple, nous inclinons la tête pour dire : *oui*. L'atlas pivote sur l'axis, et le mouvement se produit, lorsque, par exemple, nous faisons un très léger signe de tête pour dire : *non*. Recherchez donc avec soin l'existence de ces deux mouvements : dans le torticolis musculaire, quel que soit le degré de contracture des muscles, ils sont toujours possibles, même faciles et non douloureux. Dans le mal sous-occipital, au contraire, même au début, ils sont difficiles ou impossibles et douloureux.

Le mal sous-occipital entraîne presque toujours la mort. Aux causes habituelles s'ajoute ici une cause particulière de mort subite, la compression du bulbe par l'apophyse odontoïde lorsque le ligament transverse se rompt; j'ai vu un jeune homme mourir

instantanément en descendant de son lit. Prévenez la famille de la possibilité de cet accident.

La principale indication à remplir dans le traitement de cette affection est de maintenir la tête le mieux possible, et j'ai l'habitude, à l'hôpital, d'appliquer un appareil plâtré quiprend la tête, le cou et les épaules. Des révulsifs locaux, des pointes de feu répétées sur la nuque, et la meilleure hygiène possible, compléteront le traitement.

3° TUMEURS DU COU.

Lorsqu'un sujet se présente avec une tumeur du cou (et presque toujours elle occupe la face antéro-latérale), votre premier soin est d'en déterminer le siège exact : occupe-t-elle la région sus-hyoïdienne latérale ou médiane, la région sous-hyoïdienne latérale ou médiane, le creux sus-claviculaire? Le siège vous fournira déjà des présomptions sur le point de départ du produit morbide : les tumeurs latérales sont le plus souvent d'origine ganglionnaire, tandis qu'une tumeur médiane aura sans doute des connexions intimes avec le larynx, la trachée et surtout le corps thyroïde.

Dans le cas de tumeur médiane ou médio-latérale, faites avaler le malade et suivez des yeux le mouvement qui se produit au niveau de la tumeur. Si celle-ci s'élève brusquement en même temps que le cartilage thyroïde, au second temps de la déglutition, c'est que le néoplasme est en continuité avec le conduit laryngo-trachéal, et suivant la hauteur du cou qu'il occupe vous lui assignerez comme point de départ probable : le larynx, le corps thyroïde ou la trachée-artère.

Préoccupez-vous alors de la consistance : la tumeur est-elle solide, liquide ou gazeuse? apportez le plus grand soin à cette exploration, car l'absence d'un point d'appui résistant la rend plus difficile que dans la plupart des autres régions du corps. La tumeur gazeuse ou *trachéocèle* est plutôt une curiosité pathologique, aussi ne ferai-je que la mentionner : j'en dirai autant du *goitre aérien*.

La véritable division clinique des tumeurs du cou est donc celle-ci : *tumeurs solides*, *tumeurs liquides*.

Les tumeurs solides du cou ont le plus souvent pour point de départ les ganglions lymphatiques si nombreux de cette région,

ce sont les tumeurs ganglionnaires. Elles peuvent aussi siéger dans la glande sous-maxillaire, dans le corps thyroïde ou dans le larynx. Enfin on peut observer au cou les tumeurs communes à toutes les régions, et en particulier le lipome et le fibrome.

Les tumeurs liquides (je laisse de côté les abcès froids dont je me suis occupé plus haut) sont des kystes avec toutes leurs variétés ou des anévrysmes.

Je suivrai cet ordre dans ma description.

A. — Tumeurs solides du cou.

a. *Tumeurs ganglionnaires.* — Les ganglions lymphatiques occupent principalement l'angle de la mâchoire, la bifurcation de la carotide primitive, et c'est en effet à ce niveau qu'elles se développent le plus souvent. Cependant il existe des ganglions disséminés sur tous les points du cou, en sorte que l'on peut trouver partout ce genre de tumeur. Je signale en particulier ceux qui siègent au-devant du conduit laryngo-trachéal sur la ligne médiane et qui pourraient être confondus avec l'isthme du corps thyroïde.

Il est en général facile de reconnaître une tumeur ganglionnaire : ordinairement inégale, irrégulière, mobile, de consistance élastique et constituée par l'agglomération d'un certain nombre de ganglions voisins, elle est indolente et se développe parfois rapidement. Lorsqu'un seul ganglion est envahi, la tumeur est lisse, régulièrement arrondie, mobile sur la peau et sur les parties profondes, tant qu'il ne s'est pas développé de phénomènes inflammatoires. On pourrait alors très bien la confondre avec un fibrome ou un adénome, car les signes objectifs sont identiques. mais le lymphome est bien rarement unique, on trouve d'autres ganglions engorgés soit au voisinage, soit du côté opposé du cou. De plus, le développement du lymphome est plus rapide, sans parler de la constitution du sujet et de diverses autres lésions de même origine sur les yeux, le nez, etc., qui viennent éclairer le diagnostic.

S'il est aisé de reconnaître qu'une tumeur du cou est développée aux dépens des ganglions lymphatiques, il ne l'est pas toujours autant d'en reconnaître la nature intime. Plusieurs circonstances en effet peuvent produire l'engorgement ganglionnaire, par exemple : une lésion de voisinage ; un eczéma du nez, des oreilles, de la face ; un chancre des lèvres ; un épithélioma des lèvres, de

la cavité buccale, de l'œsophage ; le ganglion peut être simplement hypertrophié (lymphadénome) ; il peut être envahi par du tissu sarcomateux (lympho-sarcome), par du tubercule.

Deux maladies constitutionnelles, la leucocythémie et l'adénie, se traduisent souvent à l'extérieur par un engorgement ganglionnaire du cou d'un volume souvent très considérable. Dans les deux cas, ce sont des lymphadénomes, avec cette différence que la leucocythémie s'accompagne d'une augmentation considérable du nombre des globules blancs du sang, tandis que dans l'adénie le rapport reste le même entre les globules rouges et les globules blancs.

Il suffit en général d'un peu d'attention pour reconnaître que la tumeur ganglionnaire est *secondaire* et produite par une éruption quelconque, par la syphilis ou le cancer. Mais lorsque la tumeur est *primitive* l'embarras est plus grand. Toutefois le sarcome et le carcinome primitifs des ganglions sont des affections rares, et souvent le microscope seul peut décider la question.

Cependant, lorsqu'une tumeur du cou, de la région sus-hyoïdienne latérale, par exemple, est dure, inégale, bosselée, adhérente aux parties profondes, très douloureuse; lorsqu'elle s'est développée rapidement, il est très probable que vous êtes en présence d'un cancer primitif des ganglions.

Est-il possible de reconnaître un lymphadénome simple, c'est-à-dire une hypertrophie locale du tissu ganglionnaire, du lymphadénome qui se développe au cours de la leucocythémie ou de l'adénie ? Ce diagnostic présente un haut intérêt pratique, puisque l'ablation d'un lymphadénome simple est à la rigueur rationnelle, tandis qu'il serait absurde d'enlever les ganglions dans les deux autres circonstances.

En s'en rapportant aux phénomènes locaux seuls, le diagnostic est impossible, car la tumeur se présente avec les mêmes caractères dans les trois cas : c'est-à-dire qu'elle est lisse, régulière, mobile et indolente. C'est dans l'état général qu'il faudra rechercher les éléments du diagnostic. Et d'abord, lorsqu'un sujet ayant dépassé la trentaine, dont la santé jusqu'alors a été bonne, n'ayant jamais présenté aucun engorgement ganglionnaire, est atteint d'un lymphadénome du cou, il faut songer à la leucocythémie ou à l'adénie, car l'engorgement simple est plutôt une affection de la jeunesse. Recherchez

alors s'il n'existe pas des tumeurs de même nature de l'autre côté du cou, sous les aisselles, dans les aines, dans le mésentère, etc. ; vérifiez l'état de la rate, celui de la peau, etc. ; si vous constatez que ces diverses régions sont affectées de tumeurs semblables, ce n'est pas un lymphadénome simple. Examinez alors le sang : s'il y a augmentation des globules blancs, concluez à la leucocythémie (Virchow); si vous n'en trouvez pas, c'est de l'adénie (Trousseau).

Un autre point du diagnostic présente encore de sérieuses difficultés.

L'engorgement primitif des ganglions du cou est très souvent, le plus souvent, lié à la tuberculose, dont il n'est qu'une manifestation, et, d'autre part, il n'est pas douteux qu'il existe des lymphadénomes simples, non tuberculeux. Peut-on les distinguer en clinique? D'après les signes physiques, je ne le crois pas; on ne peut que soupçonner le diagnostic en se basant sur l'état général du sujet, lorsqu'il se rencontre d'autres signes de tuberculose.

Le *traitement* des tumeurs ganglionnaires du cou est médical et chirurgical. La plupart des chirurgiens, et je suis du nombre, se sont jusqu'à ce jour contentés du premier : frictions iodurées, applications de teinture d'iode, médication interne reconstituante. D'autres ont conseillé l'ablation de ces tumeurs; mais le traitement chirurgical doit reposer évidemment sur un diagnostic exact de la nature de la lésion, et nous venons de voir que ce diagnostic est loin d'être facile.

Vous commettriez une grosse faute en enlevant un lymphadénome symptomatique d'une leucocythémie ou d'une adénie. C'est pour ces cas que M. Reclus a conseillé l'injection interstitielle de quelques gouttes de liqueur de Fowler et il dit en avoir obtenu des résultats favorables. Devez-vous enlever un lymphadénome simple? Je n'y vois pas un grand avantage. La tumeur est rarement unique, et il très possible qu'après son ablation une autre se développe à côté ou du côté opposé.

Il est sans doute indiqué d'extirper un lympho-sarcome, mais comment le distinguer cliniquement d'un lymphadénome?

Faut-il enlever les ganglions tuberculeux? Un certain nombre de médecins professent aujourd'hui que la tuberculose est une affection primitivement locale; que le bacille introduit on ne

sait comment dans l'économie se cantonne d'abord dans un organe, un ganglion lymphatique, par exemple, y séjourne un certain temps, et envahit ensuite d'autres parties du corps. Pour ceux qui professent cette doctrine, la réponse n'est pas douteuse, mais il faut reconnaître que ce n'est encore qu'une hypothèse.

Au résumé, lorsqu'une tumeur ganglionnaire du cou est *unique*, lorsqu'elle s'est développée depuis un certain temps et a résisté au traitement médical, je pense qu'on en peut pratiquer l'ablation, quelle qu'en soit la nature. Hors ce cas, qui d'ailleurs est très rare, je conseille l'abstention.

L'extirpation de ces tumeurs n'est pas sans présenter quelques dangers, surtout vers la bifurcation des carotides ou bien au-dessous du sterno-mastoïdien : elles reposent en effet directement sur les grosses veines du cou et en particulier sur la veine jugulaire interne avec les parois de laquelle peuvent exister des adhérences.

C'est à ces tumeurs ganglionnaires, volumineuses, multiples, de nature tuberculeuse, non suppurées, que conviennent surtout les injections interstitielles de naphtol camphré préconisées dans ces derniers temps par MM. Reboul et C. Nélaton (1893).

Lorsque des ganglions tuberculeux, caséeux, sont ramollis, le traitement est alors tout indiqué ; il convient, comme pour les abcès froids, d'ouvrir la coque ganglionnaire et d'en enlever le contenu avec la cuiller tranchante.

b. *Tumeurs de la glande sous-maxillaire.* — Les tumeurs de la glande sous-maxillaire sont très rares, surtout si on les compare à celles qui se développent si souvent dans la parotide : aussi les signalerai-je rapidement. Il ne faut pas comprendre sous le nom de tumeur la tuméfaction subite de la glande sous-maxillaire qui survient parfois à la suite de l'obstruction du canal de Warthon par un corps étranger : la salive s'accumule alors dans la glande et le distend ; c'est une sorte de colique salivaire qui provoque une douleur d'une intensité extrême. Dans un cas où l'accident s'était produit brusquement pendant le repas, les phénomènes disparurent instantanément à la suite du cathétérisme du canal de Warthon que je pratiquai à l'aide d'un stylet fin.

En présence d'une tumeur de la région sous-maxillaire, le pra-

ticien doit se poser les deux questions suivantes : Siège-t-elle dans la glande sous-maxillaire ? Quelle en est la nature ?

La loge de la glande sous-maxillaire contient un certain nombre de ganglions lymphatiques; ces ganglions se confondent si intimement avec la glande qu'il est souvent difficile de distinguer dans une tumeur ce qui appartient à l'un ou à l'autre de ces organes. En voici un exemple : le 4 août 1886, le jour même où j'écrivais ce chapitre, j'opérai à l'Hôtel-Dieu un homme atteint d'épithélium du plancher de la bouche, et je commençai par enlever un ganglion sous-maxillaire assez volumineux. Or, je constatai au cours de l'opération, et encore mieux après, que ce ganglion n'était autre que la glande sous-maxillaire elle-même, indurée et dégénérée, complication tellement rare que je n'y avais même pas songé.

Cependant il est un élément important de diagnostic (voir fig. 45 : les ganglions lymphatiques sont le plus ordinairement placés *en arrière* de la glande, entre celle-ci et l'angle de la mâchoire, de telle sorte qu'en réalité la tumeur ganglionnaire n'occupe pas exactement le même siège anatomique que la sous-maxillaire. Si donc une tumeur est située au niveau de la partie moyenne de l'espace compris entre le menton et l'angle de la mâchoire, son point de départ est probablement la glande salivaire. Est-elle, au contraire, plus rapprochée de l'angle de la mâchoire que du menton, son origine est sans doute ganglionnaire. Je me basai sur ce signe, tiré du siège précis du néoplasme, pour diagnostiquer une tumeur de la glande sous-maxillaire que j'opérai à l'Hôtel-Dieu en mai 1886, et l'événement me donna raison.

Un signe important devrait *à priori* résulter de l'examen du canal de Warthon. En effet, s'il ne s'écoule pas du tout de salive par le conduit du côté correspondant, on en peut conclure au siège glandulaire et à la dégénérescence de la glande ; mais le plus souvent le parenchyme, n'étant pas détruit, est seulement refoulé et continue à sécréter de la salive.

Une autre présomption est tirée de la marche de la maladie. La tumeur ganglionnaire se développe en général rapidement; en quelques jours même elle atteint parfois un volume assez considérable; de plus, elle reste rarement stationnaire pendant des années : elle régresse, ou bien s'enflamme et suppure. — La tumeur primitive de la glande sous-maxillaire (je laisse de côté le cancer) se développe lentement et graduellement comme celles

de la parotide ou de la mamelle ; après des mois ou des années, elle parviendrait seulement au volume qu'un ganglion peut acquérir en quelques semaines ; de plus, elle n'offre pas dans son volume les oscillations si fréquentes de la tumeur ganglionnaire.

Il est un dernier caractère également important. J'ai dit, au chapitre précédent, que les tumeurs ganglionnaires étaient rarement uniques ; on en trouve presque toujours plusieurs agglo-

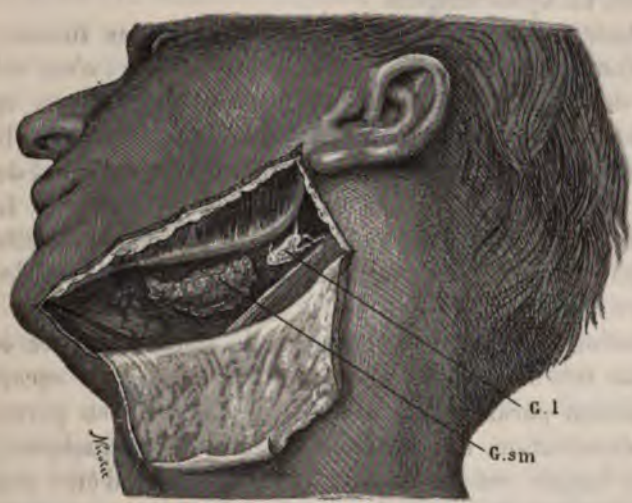

Fig. 47. — Figure destinée à montrer le rapport respectif de la glande sous-maxillaire et des ganglions lymphatiques.

G.L, ganglion lymphatique. | G.S.M, glande sous-maxillaire.

mérées ou disséminées : or une tumeur de la glande sous-maxillaire est unique.

Vous tiendrez compte enfin de l'âge et de la constitution du sujet ; la jeunesse et les attributs du lymphatisme seront en faveur d'une tumeur ganglionnaire.

Au résumé, si la tumeur est *unique*, si la marche en a été lente et graduelle, *si elle occupe la partie moyenne de l'espace compris entre le menton et l'angle de la mâchoire*, il y a de fortes présomptions en faveur d'une tumeur de la glande sous-maxillaire.

Quelle est sa nature ? Il est inutile de répéter ici ce que j'ai développé assez longuement à propos des tumeurs de la paro-

tide. Préoccupez-vous surtout de bien constater si la tumeur est encapsulée et par conséquent énucléable, ou bien si elle est adhérente et fusionnée avec les parties voisines. Quant à savoir s'il s'agit d'un adénome, d'un fibrome, d'un sarcome, d'un myxome, etc., c'est le plus souvent affaire de laboratoire et non de clinique.

Si la tumeur est lisse, arrondie, régulière, indolente, fluctuante, il s'agira probablement d'un kyste. J'ai opéré cette année (1893), à la Pitié, un kyste sanguin.

On observe dans la glande sous-maxillaire une tumeur d'une nature toute spéciale et à laquelle il faut songer : c'est celle qui résulte de la présence de calculs. Elle est alors dure, inégale, bosselée, et pourrait être confondue avec un chondrome. Il serait utile dans ce cas de pratiquer le cathétérisme du canal de Warthon, qui permettrait peut-être de sentir un corps dur. La suppression de la sécrétion salivaire résulte parfois de l'oblitération du canal excréteur, et les malades éprouvent alors de vives douleurs.

L'ablation des tumeurs de la glande sous-maxillaire est une opération très simple, surtout quand la tumeur est encapsulée; une incision parallèle au bord de la mâchoire en permet une rapide énucléation, et le malade est guéri après quelques jours. L'artère faciale est le seul organe susceptible d'être rencontré sous le bistouri. Il en serait autrement si la tumeur était adhérente : la dissection devient alors minutieuse et doit être faite à petits coups; cependant l'opération reste relativement facile et exempte de dangers.

c. *Tumeurs du muscle sterno-scléido-mastoïdien.* — On pourra vous présenter (rarement, il est vrai) un enfant nouveau-né portant sur le trajet du sterno-cléido-mastoïdien une tumeur dure, du volume d'une noisette ou d'une noix, fusionnée avec le muscle. L'opinion courante est qu'il s'agit d'un hématome développé pendant le travail de l'accouchement. Ces tumeurs disparaissent peu à peu d'elles-mêmes sans traitement spécial.

Le sterno-mastoïdien est un siège d'élection pour les gommes. Le diagnostic en est très simple et il suffit d'y songer pour éviter toute erreur. Une tumeur diffuse, sans limite bien appréciable, incorporée aux fibres musculaires, développée rapi-

dement, en quelques semaines, sans traumatisme et indolente, ne peut être que de nature gommeuse. Évoluant d'ailleurs à l'instar des gommes, elle ne tarde pas à se ramollir, à s'ulcérer, et prend alors l'aspect tout à fait caractéristique propre à ce genre de tumeurs (bords décollés, taillés à pic, etc.).

Le traitement spécifique en a rapidement raison.

d. *Tumeurs solides du corps thyroïde.* — Les tumeurs solides du corps thyroïde (les tumeurs liquides seront étudiées plus loin), restées jusqu'à notre époque dans le domaine à peu près exclusif de l'anatomie pathologique, occupent une large place dans la clinique depuis qu'on en pratique couramment l'ablation.

Il convient tout d'abord d'établir une distinction sur laquelle on n'insiste pas suffisamment et dont l'importance est grande, ainsi que je le montrerai dans un instant.

La tumeur du corps thyroïde n'est souvent qu'une hypertrophie partielle ou totale de la glande, c'est un *goitre* proprement dit. Tantôt l'hypertrophie porte également sur tous les éléments de la glande, goitre simple, ou plus spécialement sur l'un de ses éléments, les vaisseaux, par exemple, goitre vasculaire, anévrysmatique. Ce n'est donc pas en réalité une tumeur dans le sens où nous comprenons ce mot en pathologie.

D'autres fois il se développe dans l'épaisseur du corps thyroïde, comme dans la parotide, la glande mammaire, etc., un produit de nouvelle formation, un néoplasme, présentant une nature variable : le plus souvent, c'est du sarcome ou du cancer. Ce produit refoule peu à peu le tissu normal, l'atrophie plus ou moins complètement. Voilà la véritable tumeur du corps thyroïde.

Lors donc qu'on s'est assuré, en faisant exécuter au malade un mouvement de déglutition, que la tumeur du cou siège bien dans le corps thyroïde, il faut résoudre cette seconde question :

S'agit-il d'une hypertrophie partielle ou totale de la glande? est-ce un néoplasme?

La solution est ordinairement facile.

Dans l'hypertrophie, la glande a souvent conservé sa forme normale ; on distingue les deux lobes et l'isthme. La maladie date d'un grand nombre d'années, s'est développée lentement, progressivement. Elle constitue sans doute une difformité considérable, mais le plus souvent ne cause pas de douleurs, n'entrave pas la fonction des organes voisins : la déglutition et la respiration se

font bien. C'est, en somme, un organe quintuplé, décuplé de volume, si l'on veut, mais gênant seulement par son poids, comme on le voit si communément dans les pays où le goitre est endémique.

La tumeur proprement dite occupe soit l'un des lobes, soit l'isthme, ou bien ces trois points à la fois, mais elle constitue une saillie nettement limitée et ne rappelle en rien la forme normale du corps thyroïde. Souvent régulière et lisse, quelquefois inégale et bosselée, elle s'est, en tous cas, développée assez rapidement et provoque généralement des troubles physiologiques graves.

Poursuivons le diagnostic. Nous avons reconnu qu'il s'agissait du corps thyroïde et d'une tumeur développée dans son épaisseur. Quel genre de tumeur? L'anatomie pathologique a démontré qu'on rencontrait le plus souvent du sarcome ou du cancer : pouvons-nous le reconnaître en clinique? Non, d'une manière absolue, surtout au début, alors qu'une intervention chirurgicale est possible. Ce n'est, d'ailleurs, pas très nécessaire. Ce qu'il importe par-dessus tout de savoir, le voici : la tumeur jouit-elle d'un certain degré de mobilité sur les parties profondes, est-elle encapsulée? La tumeur, au contraire, fait-elle corps avec les organes sous-jacents, est-elle privée de toute mobilité propre?

Cette constatation est si importante qu'elle devra vous décider à intervenir ou à repousser toute opération. Elle présente sans doute quelques difficultés, mais on parvient en général à l'établir même pour les tumeurs occupant toute la région antéro-latérale du cou. Employez dans ce but la manœuvre suivante : le sujet étant assis devant vous, la tête étendue et appuyée, imprimez avec le pouce, à la partie inférieure de la tumeur, un petit mouvement brusque de bas en haut; si la tumeur se déplace, et le déplacement est évidemment très léger lorsqu'il s'agit d'une grosse tumeur, c'est qu'elle n'adhère pas ou du moins qu'elle n'est pas fusionnée avec les parties sous-jacentes, celles-ci étant fixes dans la position donnée à la tête. La même exploration, pratiquée dans le sens transversal du cou, ne fournirait aucune indication, car les organes sont mobiles dans ce sens et la tumeur pourrait se mouvoir avec eux.

Une tumeur du corps thyroïde provoque des troubles physiologiques variés qui sont loin d'être en proportion de son volume. J'opérai à la même époque deux malades : un jeune homme de vingt-cinq ans et une femme de soixante ans. La tumeur du jeune

homme occupait toute la hauteur et la largeur de la région antéro-latérale du cou (fig. 46) et ne provoquait pas d'accidents ; la tumeur de la femme avait à peine le volume d'un œuf de poule et donnait lieu à des accès de dyspnée d'une intensité telle que la vie était à chaque instant menacée. Les accès disparurent aussitôt après l'opération pratiquée sans chloroforme et supportée avec une admirable énergie.

La dyspnée résulte certainement de la pression exercée par la tumeur sur la trachée-artère, mais aussi de la pression sur le pneumogastrique et le récurrent, car elle n'est pas en rapport avec le degré de déformation de la trachée. J'ai vu ce conduit, aplati comme un fourreau de sabre, provoquer une dyspnée beaucoup moindre que celle qu'éprouvait la femme citée plus haut et dont la trachée était à peine comprimée. Dans ce cas, il est vrai, la tumeur était médiane et située au-dessus de la fourchette sternale, sans cependant être rétro-sternale.

Les tumeurs du corps thyroïde donnent parfois naissance à un ensemble de signes ressemblant beaucoup à ceux que détermine la *maladie de Basedow*, appelée encore *goitre exophthalmique*. C'est un point intéressant sur lequel je désire attirer un instant l'attention du lecteur.

Le goitre exophthalmique se présente avec les caractères cliniques suivants : saillie des yeux, tuméfaction du corps thyroïde, palpitations violentes. Aux palpitations se joint souvent la dyspnée. Quelle est la nature de ce goitre ? La plupart des auteurs font jouer un rôle tout à fait secondaire au goitre lui-même ; ils le considèrent comme un effet et non comme une cause première de l'affection. Le goitre ne serait même pas indispensable pour caractériser la maladie, qui rentre, d'après eux, dans un cadre purement médical. Cette opinion me semble exacte. Il existe, en effet, une maladie spéciale dont le point de départ est sans doute une altération du plexus nerveux cardio-pulmonaire donnant naissance à cet ensemble symptomatique, mais il n'est pas douteux aussi que certaines tumeurs du corps thyroïde provoquent un groupe de signes à peu près identiques. En voici deux exemples frappants :

En 1880 se présentait dans mon service une jeune femme, âgée de vingt-sept ans, en proie à de violentes palpitations, à de la dyspnée, et ne voyant plus assez clair pour travailler à l'aiguille ;

elle présentait une tumeur du corps thyroïde du volume d'un gros citron. Beaucoup de médecins l'observèrent et chacun prononça le nom de goitre exophthalmique. J'hésitais beaucoup à l'opérer, car cette opération n'était pas acceptée en France et aucun chirurgien de notre temps ne l'avait pratiquée (1). Je me décidai cependant et je montrai à l'Académie, quelques semaines plus tard, cette femme complètement débarrassée de tous ses accidents. Elle est restée guérie depuis cette époque.

L'année d'après, en mai 1881, je présentai à la Société de chirurgie un homme d'une trentaine d'années, atteint d'une énorme tumeur du corps thyroïde. On y constatait des battements dans certains points, du bruit de souffle; les yeux étaient tellement saillants qu'ils paraissaient sortis de l'orbite; cet homme, très émacié, ne pouvait plus ni avaler ni respirer et réclamait du secours. Je demandai l'avis de mes collègues sur la possibilité d'une intervention. La plupart, diagnostiquant un goitre exophthalmique, repoussèrent bien loin toute idée d'opération; quelques-uns la conseillèrent. Je l'opérai en présence de plusieurs collègues, et en particulier de M. Esmarch; ce malade guérit, et tous les accidents disparurent. Dès le lendemain, les yeux étaient rentrés dans l'orbite, ce qu'il traduisait en disant que ses paupières lui paraissaient trop larges.

Les accidents étaient dus évidemment à la compression mécanique exercée par la tumeur sur les vaisseaux et nerfs du cou.

Il existe donc deux variétés de goitre exophthalmique : l'une, médicale, est liée à une altération primitive du système nerveux; au lieu d'être cause de la maladie, le goitre en est seulement l'effet au même titre que les palpitations et la projection des yeux en avant. Toute opération doit être évidemment repoussée.

L'autre variété est chirurgicale ; la cause première de l'affection siège dans le corps thyroïde lui-même et l'ablation de la tumeur fait disparaître les accidents.

Peut-on distinguer entre elles ces deux variétés? Les exemples cités plus haut prouvent que ce n'est pas toujours facile.

Cependant, dans la maladie de Basedow, le corps thyroïde ne

(1) Je tenais de Nélaton et j'avais l'habitude de raconter dans mes cours d'anatomie à Clamart que ce chirurgien, aidé de Denonvilliers et de Demarquay, avait tenté un jour l'ablation d'une tumeur du corps thyroïde ; la malade était morte d'hémorrhagie avant même la fin de l'opération : aussi conseillait-il vivement de ne jamais toucher à ces tumeurs.

renferme pas de tumeur; c'est la glande elle-même, plus ou moins hypertrophiée. Elle est souvent molle, dépressible, et peut osciller dans son volume; quelquefois même elle a conservé son aspect normal, et, en tous cas, les troubles nerveux ont précédé l'apparition du goitre. Les doigts étendus paraissent éprouver un tremblement spécial et les malades présentent rapidement un état cachectique.

Dans le goitre chirurgical, il existe une tumeur proprement dite, plus ou moins volumineuse, mais bien isolée. C'est par là qu'a débuté l'affection, les troubles du côté du cœur et des yeux sont apparus plus tard. Il n'y a ni tremblement ni état cachectique.

La marche de la maladie, son mode de développement jouent donc un rôle essentiel dans l'établissement du diagnostic; de plus, ces deux affections impriment au malade une physionomie si différente qu'un praticien exercé s'y trompera rarement.

Le traitement des tumeurs du corps thyroïde est entré dans une nouvelle phase depuis quelques années. On en pratique, en effet, aujourd'hui assez souvent l'ablation, avec succès. Je ne m'arrêterai pas sur le traitement purement médical; le seul utile, à mon avis, consiste à administrer de la teinture d'iode à l'intérieur en augmentant graduellement jusqu'à une vingtaine de gouttes par jour. On conçoit que ce traitement n'ait d'efficacité que dans l'hypertrophie simple et non dans les cas de tumeur.

Toute espèce de friction est absolument illusoire.

Que penser des injections interstitielles, parenchymateuses de Luton? Ce traitement est sans doute rationnel et peut être employé avec avantage dans le goitre hypertrophique, ainsi que l'a démontré M. Duguet il y a quelques années, mais, à mon avis, il faut s'en abstenir dans les cas de tumeur. Une femme est morte, dans mon service, d'une tumeur du corps thyroïde. Cette tumeur était devenue inopérable, en raison de sa fusion intime avec les divers organes du cou, et il m'a semblé que les injections interstitielles pratiquées antérieurement avaient peut-être favorisé la production des adhérences.

La tumeur du jeune homme dont je donne ici le dessin, d'après la photographie avant l'opération, avait également subi en Hollande un grand nombre d'injections interstitielles de teinture d'iode, sans autre résultat qu'une augmentation de consistance.

Le chirurgien n'a donc en général le choix qu'entre l'abstention et l'ablation.

Étudions maintenant les indications et le manuel opératoire de la *thyroïdectomie*.

Les indications de cette opération me paraissent assez nettes, et c'est ici que la distinction entre le goitre simple et la tumeur du corps thyroïde joue un rôle important.

L'ablation du goitre simple rentre le plus ordinairement dans le groupe des opérations dites *de complaisance*. La vie des sujets atteints de goitre, même très volumineux, n'est pas menacée et les fonctions s'exécutent normalement. C'est une question de conformation physique défectueuse. Qu'un chirurgien se décide facilement à pratiquer une opération de complaisance sans gravité, soit, mais ce n'est pas le cas de la thyroïdectomie, qui reste toujours, malgré nos perfectionnements modernes, une opération très sérieuse. De plus, nos confrères de la Suisse, mieux placés que nous pour observer cette affection, n'ont-ils pas remarqué que la suppression du corps thyroïde n'était pas sans inconvénient pour la santé ultérieure des sujets et provoquait souvent le myxœdème?

Je ne crois donc pas, en principe, que l'on doive proposer l'ablation d'un corps thyroïde hypertrophié; c'est tout au plus si l'on peut céder à la volonté nettement exprimée de certains sujets auxquels cette affection rend la vie insupportable et qui préféreraient plutôt recourir au suicide (j'ai opéré une jeune femme dans ces conditions).

Quant aux tumeurs, faut-il en pratiquer l'ablation? Il convient encore de distinguer ici celles qui amènent des troubles physiologiques de celles qui n'en déterminent aucun. On doit évidemment enlever les premières. Quant aux secondes, je suis d'avis de les enlever seulement sur la demande expresse des malades. La tumeur représentée figure 48 ne déterminait, malgré son volume énorme, aucun trouble physiologique sérieux susceptible de compromettre l'existence du malade. J'acceptai cependant d'en pratiquer l'ablation parce que le jeune homme ne trouvait nulle part à gagner sa vie en raison de son infirmité.

Je pense d'ailleurs que l'ablation d'une tumeur du corps thyroïde expose beaucoup moins le sujet au myxœdème opératoire que celle du corps thyroïde lui-même, et par conséquent est moins grave. C'est là une distinction sur laquelle j'appelle l'attention de

nos confrères de Genève. Le myxœdème en effet paraît résulter de l'extirpation totale de la glande, et c'est pour en éviter la production que les opérateurs s'efforcent aujourd'hui de conserver une certaine portion de l'organe. Or, lorsqu'il s'agit d'un néoplasme, le tissu glandulaire est refoulé à la périphérie, mais il n'est pas détruit ; il persiste après l'ablation de la tumeur et n'en remplit que mieux les fonctions qui lui sont dévolues : n'est-ce

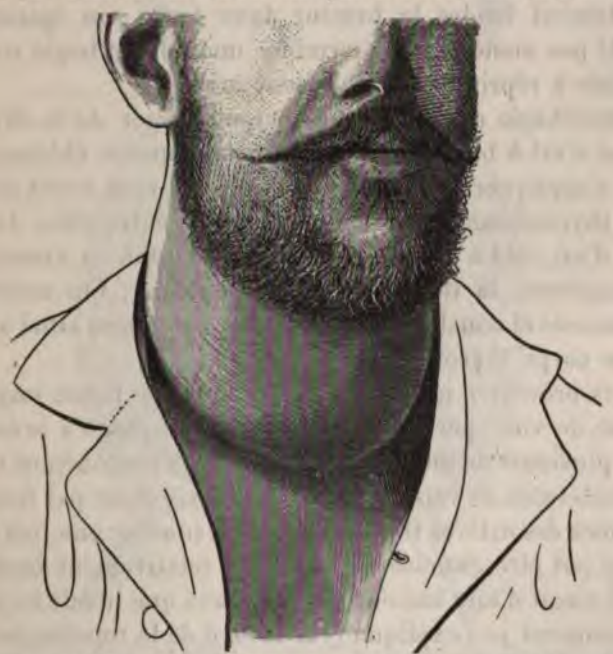

Fig. 48. — Tumeurs du corps thyroïde. — Opération suivie de guérison.

pas ce que nous observons, par exemple, pour les adénomes de la loge parotidienne ?

Les chirurgiens, surpris de voir que la thyroïdectomie totale n'était pas constamment suivie de l'apparition du myxœdème, ont pensé qu'une portion de la glande avait sans doute échappé au bistouri ; la distinction que je propose ne fournit-elle pas l'explication de cette différence dans les résultats ultérieurs de l'opération ?

Procédé opératoire de la thyroïdectomie. — Deux circonstances principales rendent la thyroïdectomie difficile et grave : l'hémorrhagie et l'asphyxie par compression de la trachée ou par chute

du sang dans son intérieur, si elle se trouve déchirée au cours de l'opération.

On a proposé de parer au danger d'asphyxie en faisant la trachéotomie préventive, pratique évidemment très rationnelle : mais est-elle toujours possible ? Évidemment non. Examinez la figure 48 : la tumeur s'étendait du menton à la fourchette sternale qu'elle débordait. Pour arriver sur la trachée, il eût fallu préalablement fendre la tumeur dans toute son épaisseur, ce qui n'eût pas manqué de déterminer une hémorrhagie en nappe, impossible à réprimer et fatalement mortelle.

L'hémorrhagie constitue le principal danger de la thyroïdectomie, et c'est à bien assurer l'hémostase que le chirurgien doit surtout s'appliquer. Considérez la figure 50, vous voyez les quatre artères thyroïdiennes qui communiquent entre elles du même côté et d'un côté à l'autre, sans compter qu'il en existe parfois une cinquième, la thyroïdienne de Neubauer. Ces artères sont volumineuses et constituent un faisceau vasculaire situé à chaque angle du corps thyroïde.

Je dois présenter ici une observation d'une haute importance au point de vue opératoire et non signalée jusqu'à présent.

Dans plusieurs de mes opérations, tout en rencontrant un nombre considérable de vaisseaux, je fus surpris de ne pas trouver les gros troncs des artères thyroïdiennes ; la tumeur une fois bien découverte put être énucléée d'une façon relativement facile. C'est lorsqu'il s'agit d'une tumeur thyroïdienne que le fait se produit : voici comment je l'explique (j'ai essayé de le représenter par la figure 49). La tumeur, quelle qu'en soit la nature, mais principalement l'adénome ou l'adéno-sarcome, siège primitivement au sein de la glande ; en se développant, elle refoule peu à peu le tissu glandulaire à la périphérie, et dans cette couche extérieure sont compris les troncs vasculaires. Si donc on énuclée la tumeur, on rencontre seulement des artérioles, très nombreuses, il est vrai, se rendant dans la tumeur, mais non les troncs eux-mêmes.

Si, au contraire, l'on enlève le corps thyroïde hypertrophié, on trouve forcément les artères thyroïdiennes à leur place normale, c'est-à-dire aux angles de la tumeur (fig. 50).

Le procédé opératoire n'est donc pas absolument le même, qu'il s'agisse d'enlever la glande ou bien une tumeur développée dans son épaisseur.

Et d'abord, faut-il endormir le malade au chloroforme ? J'ai toujours commencé l'anesthésie, mais chez le malade que je présentai à la Société de chirurgie, je dus y renoncer, tant l'asphyxie était imminente dès les premières inhalations. On peut alors administrer trois à quatre grammes de chloral à l'intérieur et faire ensuite une injection sous-cutanée de 1 à 2 centigrammes

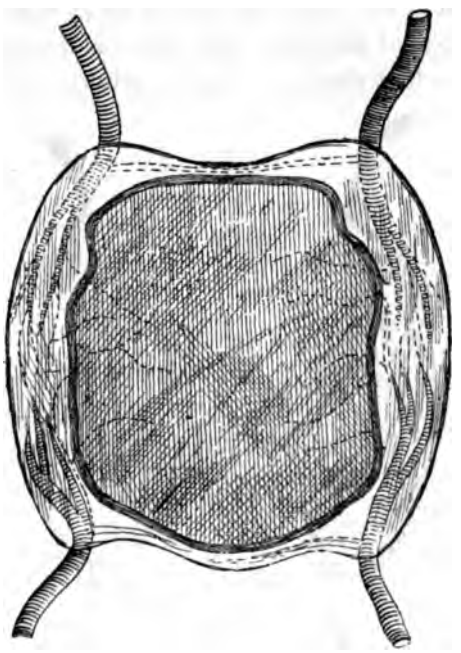

Fig. 49. — Schéma représentant la disposition des artères thyroïdiennes et du tissu propre du corps thyroïde lorsque ce tissu est refoulé par une tumeur.

de morphine : on obtient ainsi une insensibilité voisine de l'anesthésie complète (1).

Je me suis déjà expliqué sur la trachéotomie préventive.

Je fais à la peau une incision en forme de U ; les deux branches verticales sont réunies en bas au-dessus de la fourchette sternale. Il en résulte un vaste lambeau que l'on relève de bas en haut. Tout en donnant tout le jour possible, ce lambeau me paraît laisser la cicatrice la moins apparente. Il doit comprendre la

(1) Ce malade supporta très courageusement l'opération et n'éprouva pas d'ailleurs une très grande douleur. « Ce qui soutenait mon courage, dit-il ensuite, c'est que je me sentais dégagé et respirais plus librement à mesure que l'opération avançait. »

peau, les couches sous-cutanées et les muscles de la région sous-hyoïdienne.

S'il s'agit d'une tumeur, il faut ensuite traverser la couche glandulaire périphérique et ouvrir la capsule d'enveloppe, afin d'arriver sur le tissu même du néoplasme. Ce temps est capital, et c'est pour ne l'avoir pas exécuté convenablement dans ma première opération et être resté en dehors de la couche glandulaire que j'éprouvai tout d'abord des difficultés insurmontables et piétinai sur place pendant plusieurs longues minutes. Énucléez ensuite

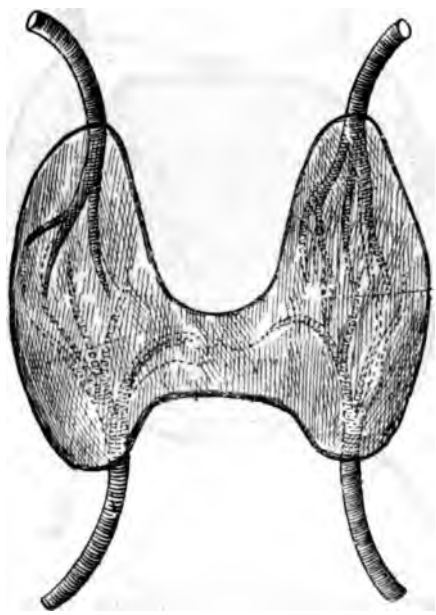

Fig. 50. — Schéma représentant la disposition des artères thyroïdiennes dans le corps thyroïde normal ou hypertrophié.

la tumeur en commençant à droite et en bas, dégagez le lobe qui pénètre souvent derrière le sternum dans le médiastin antérieur et relevez-le de bas en haut. En ce point existent ordinairement de grosses veines qu'il faut couper entre deux pinces ou entre deux ligatures. Ce précepte doit d'ailleurs être suivi dans tout le cours de l'opération; l'énucléation étant faite avec le doigt ou la spatule, il faut diviser ce qui résiste entre deux pinces.

En énucléant la face profonde, songez au nerf récurrent et dégagez-le, s'il était adhérent.

Ces adhérences profondes doivent vivement préoccuper l'opérateur; elles peuvent exister avec le paquet vasculo-nerveux du

cou, et dans un cas compliqué, dont notre collègue M. Peyrot sut se tirer très habilement, ce chirurgien dut réséquer non seulement les vaisseaux, mais encore le nerf pneumogastrique droit; sa malade guérit néanmoins des suites de l'opération : preuve que le pneumogastrique gauche suppléait déjà celui du côté droit depuis un certain temps.

Les adhérences avec la trachée sont les plus communes, et quelquefois même (je l'ai vu chez un de mes opérés) ce conduit est détruit sur une certaine hauteur, en sorte qu'après l'ablation de la tumeur il reste une vaste perte de substance. Introduisez alors tout de suite une canule à trachéotomie, une canule plus longue que les canules ordinaires, afin d'éviter son expulsion de la trachée, si le lambeau venait à être repoussé en avant (1).

S'il s'agit d'une hypertrophie du corps thyroïde, l'énucléation n'est plus possible, ou du moins n'est plus aussi facile. Il faut encore pénétrer jusqu'au tissu glandulaire en ouvrant la capsule d'enveloppe ; procédez ensuite à petits coups ; divisez entre deux pinces ce qui résiste et préoccupez-vous des artères thyroïdiennes en arrivant aux angles de la tumeur. On a conseillé d'en pratiquer préalablement la ligature, mais je préfère le premier procédé. Mêmes précautions pour les adhérences de la face profonde avec le récurrent, le faisceau vasculo-nerveux et la trachée.

Si le corps thyroïde était très volumineux, on pourrait l'enlever par fragments en se servant d'une anse de fil de fer ou de grandes pinces à arrêt, d'après la méthode de Péan.

Faites soigneusement l'hémostase; lavez la large plaie avec la solution phéniquée forte; réunissez bien exactement le lambeau; appliquez un ou deux gros drains dans le point le plus déclive et recouvrez le cou de substances antiseptiques.

e. *Tumeurs du larynx.* — Les tumeurs du larynx ne sont véri-

(1) La malade à laquelle je fais allusion ici était une femme d'une quarantaine d'années qui succomba le troisième jour à la suite d'un accident dont il est bon de prévenir les opérateurs. Avant de rabattre et de suturer le lambeau, j'y pratiquai une incision sur le point correspondant à l'ouverture trachéale pour y introduire la canule. Les choses se passèrent bien d'abord; mais il se fit dans la plaie un suintement sanguin léger, suffisant toutefois pour repousser le lambeau en avant et la canule avec lui. Celle-ci, n'étant pas suffisamment longue, sortit de la trachée, et la malade mourut asphyxiée avant qu'on ait eu le temps de lui porter secours. L'enseignement à tirer de ce cas malheureux, c'est d'avoir toujours à sa disposition une canule à trachéotomie plus longue que les canules ordinaires.

tablement bien connues que depuis l'usage du laryngoscope. Leur étude est confinée dans une spécialité assez étroite, et nous en observons très rarement dans nos services de chirurgie générale. Aussi n'ai-je pour mon compte sur ce sujet qu'une expérience restreinte.

Trois questions se posent devant le praticien :

1° Le malade est-il atteint d'une tumeur du larynx?

2° Quelle est la nature de la tumeur?

3° Quel traitement convient-il d'employer?

1° *Le malade est-il atteint d'une tumeur du larynx?* — Le plus grand nombre des praticiens n'étant pas familiarisés avec l'usage du laryngoscope (1), ils ne peuvent guère avoir recours qu'aux signes fonctionnels pour soupçonner la présence d'une tumeur dans le larynx.

Cependant je crois devoir établir une distinction. Le malade se présente à l'examen dans deux circonstances différentes : ou bien la tumeur est endo-laryngée et ne se révèle aux yeux ou au toucher par aucun caractère physique extérieur ; — ou bien la tumeur (tout en ayant eu le larynx pour point de départ primitif) a franchi les limites de cet organe, soit du côté de la cavité buccale, soit du côté de la peau, et se traduit par des signes physiques appréciables. Certaines tumeurs, les polypes, les kystes, restent toujours confinés dans la cavité du larynx ; d'autres, le cancer, l'épithéliome, le sarcome, se comportant ici comme dans les autres points de l'économie, finissent par envahir et déborder l'organe où ils ont pris naissance.

Je suppose donc que la tumeur est endo-laryngée : à quels signes la reconnaîtrez-vous?

Ces signes sont fonctionnels ou physiques.

Parmi les *signes fonctionnels*, le principal est l'*altération de la voix*. Celle-ci a parfois complètement disparu ; le sujet est aphone ; ou bien la voix est rauque, modifiée dans son timbre. En général, ce sont les tumeurs insérées sur les bords ou près des extrémités antérieures des cordes vocales inférieures qui donnent lieu aux troubles de la voix les plus accentués. Toutefois, si la tumeur présente un pédicule assez long, elle est susceptible de changer de place et la glotte se trouve momentanément libre.

(1) Le mode d'examen du larynx avec le laryngoscope étant décrit et figuré un peu partout, je n'ai pas cru devoir le reproduire ici.

d'où la disparition et le retour brusque des accidents. Ce sont cependant les tumeurs sous-glottiques pédiculées qui, venant de de temps en temps s'interposer entre les lèvres de la glotte, produisent le plus ordinairement ces intermittences caractéristiques dans la disparition de la voix.

Quant aux tumeurs développées dans la portion sus-glottique du larynx, elles ne modifient pas la phonation, à moins d'avoir acquis un volume considérable, et l'on observe alors d'autres phénomènes plus importants du côté de la respiration et de la déglutition.

Donc un sujet qui, sans être atteint d'affection inflammatoire aiguë ou chronique du larynx, présente des troubles persistants de la phonation (aphonie, dysphonie, raucité), est vraisemblablement atteint d'une tumeur du larynx. La présomption est plus forte encore si ces accidents sont intermittents. D'autre part, une tumeur sous-glottique ou sus-glottique peut exister sans amener de trouble dans la phonation.

Un autre signe est la *dyspnée*, dont l'intensité est très variable suivant le volume, le siège de la tumeur, et même aussi l'attitude que prend le sujet. La dyspnée survient surtout chez les enfants et donne parfois lieu à des accès de suffocation dus probablement au spasme de la glotte.

Lorsque l'inspiration est bruyante, sifflante, et l'expiration relativement facile, la tumeur est probablement située au-dessus des cordes vocales. Si au contraire l'expiration se fait plus difficilement, la tumeur siège sans doute au-dessous de la glotte.

La *toux* est un symptôme assez rare; elle se manifeste par quintes, soit par action réflexe, soit à la suite d'une sensation de chatouillement, ou bien parce que le malade a le sentiment d'un corps étranger qu'il cherche à expulser. La toux peut être sèche et rauque. Elle affecte le caractère croupal, elle est éteinte, si la tumeur est volumineuse et siège au voisinage de la glotte.

La *dysphagie* est un phénomène très rare lorsque la tumeur est endo-laryngée.

La *douleur* s'observe aussi très rarement.

Les *signes physiques* sont principalement fournis par l'examen direct au laryngoscope. C'est par la vue que vous reconnaîtrez

non seulement l'existence d'une tumeur, mais encore son volume, sa couleur, son siège et son point d'implantation. Cependant, si la tumeur est située à l'insertion de l'épiglotte, dans le ventricule ou bien au-dessous de la glotte, elle peut n'être pas visible.

Le toucher buccal à l'aide du doigt permet de reconnaître la présence d'une tumeur occupant l'épiglotte ou l'orifice supérieur du larynx.

Lorsque la tumeur est attachée par un long pédicule, l'auscultation du larynx permet de percevoir parfois un bruit spécial, bruit de drapeau, bruit de soupape. Il se produit aussi souvent chez les enfants un bruit de sifflement laryngé, surtout à l'inspiration. Ce bruit est parfois intermittent et se fait entendre de préférence pendant la nuit.

Le meilleur des signes physiques est l'expectoration de petits fragments de la tumeur. Malheureusement il s'observe rarement et ne survient qu'à une période avancée de la maladie.

Lorsque la tumeur a franchi les limites du larynx, le diagnostic devient relativement facile : l'organe est augmenté de volume, ce que l'on constate par le palper; le toucher buccal permet de reconnaître les prolongements pharyngiens.

Les symptômes propres à la tumeur endo-laryngée se rencontrent aussi dans ce cas et peuvent même acquérir une intensité plus grande, surtout la dyspnée et la dysphagie. Quant à ce dernier symptôme, il faut distinguer avec soin si le malade avale difficilement parce qu'il souffre en avalant, ou bien s'il existe un obstacle matériel à la déglutition.

Je crois devoir rapprocher des tumeurs endo-laryngées faisant saillie en dehors celles qui naissent primitivement de la surface extérieure de cet organe et envahissent d'emblée le pharynx.

Elles sont beaucoup plus rares que les précédentes, aussi ai-je cru utile de reproduire (fig. 51) celle que j'ai observée dans mon service. Outre que le toucher buccal et le laryngoscope permettent de reconnaître leur point d'implantation, un caractère différentiel important, presque pathognomonique, c'est que les troubles physiologiques ont commencé par la dysphagie longtemps avant que la respiration soit gênée et que la voix soit altérée.

2° *Quelle est la nature de la tumeur?* — La muqueuse du larynx paraît être un lieu d'élection pour la production de certaines tumeurs végétantes, désignées sous le nom générique de polypes

et qui n'ont d'autre gravité que celle qu'elles tirent de leur siège ; ce sont des tumeurs essentiellement bénignes. On y peut joindre les kystes. On y observe aussi, par bonheur plus rarement, des tumeurs de nature épithéliale et cancéreuse.

Lors donc que le praticien a acquis la certitude que le malade

Fig. 51. — Sarcome du larynx, développé aux dépens du cartilage cricoïde et faisant saillie dans le pharynx.

est atteint d'une tumeur du larynx, il doit s'efforcer de résoudre cette question : S'agit-il d'une tumeur bénigne, d'un polype ? s'agit-il d'une tumeur maligne ?

Cette question est à peu près insoluble au début de la maladie, et les auteurs sont d'accord pour reconnaître que l'examen mi-

croscopique d'un fragment de la tumeur est seul capable de fournir des renseignements précis. Rappelons cependant que la très grande majorité des polypes occupe la partie *antérieure* des cordes vocales ; ce siège de la tumeur constitue donc une forte présomption en faveur de sa bénignité.

L'épithéliome et le sarcome du larynx apparaissent d'abord au laryngoscope sous un aspect végétant qui peut en imposer pour un papillome et un fibrome ; le carcinome envahit le plus souvent la muqueuse laryngée sous forme d'une infiltration diffuse, et le laryngoscope lui-même est alors impuissant à révéler la nature du mal, à le distinguer, par exemple, d'une laryngite hypertrophique ou d'une périchondrite primitive, surtout si la pression sur le larynx provoque de la douleur.

Un peu plus tard, on pourrait songer à la tuberculose ou à la syphilis du larynx, mais la tuberculose est secondaire et les sujets présentent d'autres signes de la même affection, en particulier dans les poumons. J'en dirai autant de la syphilis ; cependant on conçoit qu'ici comme partout ailleurs un syphilome ulcéré du larynx puisse en imposer pour un cancer : aussi faut-il toujours, dans les cas douteux, recourir au traitement spécifique.

Si le diagnostic différentiel entre la tumeur bénigne et la tumeur maligne présente au début de réelles difficultés, la marche de la maladie ne tarde pas à éclairer le praticien, et il arrive une période où le doute n'est plus permis. Aux signes précédents s'en ajoutent en effet de nouveaux : la dyspnée augmente de plus en plus, et il survient du *cornage*, dont la valeur pronostique est considérable, car le malade est alors en imminence de suffocation ; la dysphagie s'accroît également et peut devenir absolue. En même temps surviennent des douleurs atteignant parfois une intensité extrême.

La salivation devient de plus en plus abondante ; le malade expectore un liquide purulent, sanieux, sanguinolent, quelquefois sanglant, et souvent aussi des fragments de la tumeur.

Le toucher buccal fait généralement reconnaître l'existence du néoplasme. Au palper du cou, on reconnaît que le larynx est augmenté de volume et de consistance ; il ressemble, disait Isambert, à une carapace de homard ; cependant ce signe peut ne pas exister et le larynx conserve son aspect extérieur absolument normal.

Enfin apparaissent des engorgements ganglionnaires du cou, et le malade présente tous les caractères de la cachexie cancéreuse.

3° *Quel traitement convient-il d'employer?* — Lorsque vous aurez porté le diagnostic de tumeur du larynx ; lorsqu'à l'aide du laryngoscope vous aurez apprécié exactement le siège et la forme de la tumeur, il en faudra faire l'ablation. On a pu discuter l'utilité de l'intervention lorsque les malades n'éprouvent que de légers troubles du côté de la voix ou de la respiration, mais il y a chance pour que, dans ce cas, vous ne soyez pas consulté. Si les accidents présentent une certaine intensité, conseillez l'opération sans attendre plus longtemps.

La méthode de choix, pour l'ablation des polypes du larynx, est l'arrachement à l'aide de pinces courbes que l'on introduit par les voies naturelles en se guidant avec l'éclairage laryngoscopique. Vous aurez accoutumé préalablement le malade au contact des instruments.

Si, pour une cause quelconque, l'ablation par les voies naturelles n'est pas possible, il faut pratiquer la *laryngotomie*. Celle-ci doit porter sur le cartilage thyroïde. Tenez-vous exactement sur la ligne médiane, afin de ne pas entamer l'une des cordes vocales inférieures. Divisez le thyroïde avec des ciseaux, et de bas en haut, en pénétrant d'abord au niveau de la membrane crico-thyroïdienne ; ayez toujours à votre disposition une scie très fine au cas où le cartilage serait ossifié.

Si vous n'endormez pas le malade, la trachéotomie préalable n'est pas nécessaire, car aussitôt que le larynx est ouvert le sujet fait des efforts instinctifs d'expulsion qui s'opposent à l'entrée du sang dans les bronches. Saisissez les deux lames du thyroïde avec des crochets et écartez-les de façon à plonger facilement vos regards dans la cavité laryngienne et enlever la tumeur par un procédé de diérèse quelconque.

Lorsque l'hémostase est complète, laissez revenir les lames du thyroïde qui s'adossent d'elles-mêmes sans qu'il soit nécessaire de les suturer (c'est du moins ce que j'ai vu dans le seul cas de laryngotomie que j'ai pratiquée) et réunissez la peau.

Si l'anesthésie était exigée par le malade, il serait nécessaire de pratiquer la trachéotomie autant que possible quelques jours avant la laryngotomie. Mais je rappelle qu'une insensibilité suffisante (ce que je constatai chez mon malade) est obtenue par l'emploi combiné du chloral à l'intérieur administré quelques heures avant l'opération et d'une injection sous-cutanée de 1 centigramme de morphine faite immédiatement avant.

Lorsqu'il s'agit d'une tumeur primitivement développée à la surface extérieure du larynx et sur sa face postérieure, tumeur analogue à celle qui est représentée figure 51, la laryngotomie n'est plus applicable, et, si l'ablation par les voies naturelles est impossible (ce qui eut lieu dans mon cas), il faut recourir à la *pharyngotomie inférieure* (fig. 52).

Cette opération n'avait pas encore été, que je sache, pratiquée jusqu'ici. Voici le procédé opératoire que je conseille.

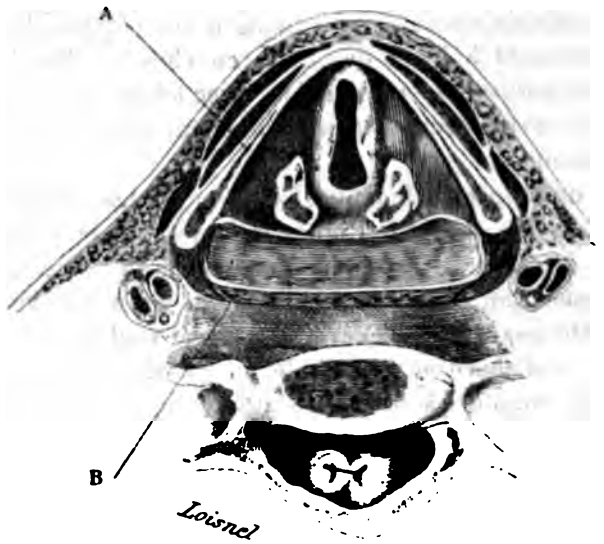

Fig. 52. — Coupe horizontale du pharynx et du larynx destinée à montrer le procédé opératoire de la pharyngotomie inférieure.

A, ligne indiquant le point où doit porter l'incision cutanée. | B, ligne indiquant le point où doit être incisée la paroi pharyngienne.

après l'avoir mis à exécution sur le vivant : faire à la face externe droite ou gauche du cartilage thyroïde et vers le milieu de cette face une incision verticale ; détacher les muscles, découvrir le bord postérieur du cartilage, et, à quelques millimètres en arrière de ce bord, diviser la paroi pharyngienne. On arrive ainsi directement sur le point d'implantation de la tumeur que l'on enlève à l'aide de nos divers moyens de diérèse.

Cette opération, d'une extrême simplicité, ne permet pas seulement d'enlever des tumeurs du pharynx, elle donne encore un accès facile dans l'œsophage, et je ne doute pas que, dans certaines circonstances, l'extraction de corps étrangers, par

exemple, elle ne puisse remplacer avantageusement l'œsophagotomie externe, dont l'exécution est entourée de plus grandes difficultés et présente plus de dangers.

En présence d'un cancer occupant la totalité du larynx, la chirurgie était désarmée jusqu'en 1873, époque à laquelle Billroth enleva pour la première fois cet organe tout entier. Sa conduite a été imitée depuis lors un grand nombre de fois, et cependant les résultats obtenus, tant primitifs que consécutifs, ont été assez médiocres pour que le praticien soit encore en droit de se poser la question suivante: Quelle conduite est préférable, ou d'enlever le larynx en totalité, ou de faire un traitement palliatif, c'est-à-dire la trachéotomie et des piqûres de morphine en quantité suffisante pour calmer la douleur? Je ne crois pas d'ailleurs qu'on puisse la résoudre d'une façon absolue (je ne parle pas des cas dans lesquels l'opération est contre-indiquée en raison de l'envahissement des parties voisines), car il faut tenir grand compte de l'état d'esprit des malades. N'en trouvons-nous pas à chaque instant qui nous imposent en quelque sorte des opérations jugées peu opportunes, tandis que d'autres sont disposés à refuser celles qui nous semblent le mieux indiquées?

Je pense pour mon compte que, lorsqu'une tumeur maligne (sarcome, épithéliome, carcinome) a envahi le larynx; lorsque la tumeur est limitée à cet organe; lorsqu'il est possible d'enlever la totalité du néoplasme sans faire courir au malade de trop grands dangers de mort immédiate; lorsque celui-ci accepte et surtout réclame cette dernière planche de salut, je pense que le chirurgien est autorisé à intervenir.

Je ne décrirai pas ici par le menu cette grave opération que je n'ai ni faite ni vu faire. Le procédé opératoire est d'ailleurs une œuvre de temps et de patience. Le principal souci du chirurgien doit être d'assurer la respiration par une trachéotomie pratiquée antérieurement (1) et de procéder ensuite méthodiquement à la division des parties molles, ainsi que je l'ai dit pour l'ablation du corps thyroïde, afin d'éviter une trop grande effusion de sang. Il est certain que l'opération est rendue plus facile en commençant par diviser la trachée pour faire ensuite basculer le larynx de bas

(1) M. Perier a pratiqué récemment (1893) l'extirpation du larynx sans trachéotomie préalable.

en haut et le détacher de ses nombreuses connexions profondes : mais on s'expose alors davantage à la chute du sang, qui passe sur les côtés de la canule et tombe dans les bronches. Aussi la trachée doit-elle être aussi hermétiquement close que possible.

Il serait, ce me semble, prématuré de porter un jugement définitif sur la valeur de cette opération dont la hardiesse fut d'abord un objet d'étonnement pour les chirugiens.

f. *Tumeurs du cou communes aux autres régions.* — Indépendamment des tumeurs étudiées dans les chapitres précédents et qui siègent dans des organes propres à la région du cou, d'autres se développent en dehors de ces organes et devraient à peine être mentionnées, si elles ne présentaient quelques caractères particuliers. Je signalerai spécialement le *lipome* et le *fibrome*.

Le lipome revêt parfois au cou une forme singulière. Au lieu de constituer une masse plus ou moins limitée, arrondie, il est diffus et fait le tour de la région à la manière d'une énorme collerette. N'étant pas d'ailleurs autrement gênant, il n'y faut pas toucher. La collerette est quelquefois incomplète : c'est ainsi qu'un homme présentait un lipome diffus de la nuque étendu d'une oreille à l'autre. Comme il était en butte à de fréquentes railleries, il en réclama l'ablation, ce que je fis sans difficultés. On ne trouve pas alors, comme dans le lipome ordinaire, une délimitation nette entre le tissu de la tumeur et le tissu normal, et l'on ne sait trop où s'arrêter pendant l'opération ; c'est une sorte de dégraissage, qu'on me passe l'expression, plutôt qu'une extirpation méthodique.

Les fibromes s'observent parfois sur les parties latérales du cou et, s'ils peuvent prendre naissance dans les couches superficielles, ils naissent aussi des parties profondes au niveau des apophyses transverses des vertèbres cervicales sur lesquelles ils s'insèrent : aussi l'opération, pour être complète, doit être menée très loin, ce qui n'est pas sans présenter quelques difficultés.

B. — Tumeurs liquides du cou.

Les tumeurs liquides du cou contiennent de la sérosité ou du sang : ce sont des kystes ou des anévrysmes. La présence des battements et du souffle permet de faire tout de suite le départ entre

ces deux affections. Cependant une tumeur liquide reposant sur la carotide primitive, par exemple, peut être soulevée par les battements de cette artère et en imposer un instant pour un anévrysme; mais l'analyse des signes propres à cette dernière affection, telle que nous la ferons plus loin, ne tarderait pas à dissiper les doutes.

1° *Kystes du cou.* — Un premier examen vous a fait reconnaître l'existence d'une tumeur liquide; les caractères tirés parfois de l'état local, mais surtout de l'état général du sujet et de la marche de la maladie, vous ont fait rejeter l'hypothèse d'un abcès froid.

Il vous faut alors déterminer le siège anatomique du kyste et sa nature.

Au point de vue du siège, les kystes du cou doivent être divisés en kystes de la région sus-hyoïdienne; — de la région sous-hyoïdienne, qui se subdivisent eux-mêmes en kystes thyro-hyoïdiens et kystes sous-thyroïdiens; — kystes du creux sus-claviculaire.

Je signalerai, pour mémoire, une variété extrêmement rare de kystes désignés sous le nom de *kystes congénitaux du cou.* Ils consistent ordinairement en masses polykystiques volumineuses dont la pathogénie n'est pas bien élucidée. Lorsqu'ils sont simples, leur origine est probablement identique à celle des kystes sus-claviculaires dont je parlerai plus loin, c'est-à-dire branchiale, et ils doivent être soumis au même traitement : ponction et injection iodée. Quant aux tumeurs polykystiques occupant parfois toute la hauteur du cou, elles sont au-dessus des ressources de l'art.

a. *Kystes de la région sus-hyoïdienne.* — On rencontre à la région sus-hyoïdienne deux sortes de kystes : les uns *séreux,* les autres *dermoïdes.* Les premiers contiennent un liquide plus ou moins limpide, quelquefois légèrement filant; les seconds, une matière molle, pâteuse, de nature sébacée : Ces derniers pourraient donc à la rigueur être compris, en raison de leur contenu, parmi les tumeurs solides, mais leurs signes cliniques ressemblent tellement à ceux que fournissent les tumeurs purement liquides, qu'il y a, ce me semble, avantage à les rapprocher les uns des autres.

Les *kystes séreux* de la région sus-hyoïdienne, décrits encore sous le nom de kystes du plancher de la bouche, peuvent être de nature hydatique, ce dont on ne s'aperçoit en général que pendant l'opération, ainsi qu'il m'arriva pour une affection de ce genre occupant l'épaisseur du muscle mylo-hyoïdien.

Lorsqu'ils contiennent de la sérosité, la plupart des auteurs les désignent aussi sous le nom de *grenouillette sus-hyoïdienne*, par opposition à la grenouillette sublinguale. Je me suis déjà expliqué à cet égard : il est évident qu'un kyste peut prendre naissance dans la glande sous-maxillaire, comme il s'en développe dans la mamelle ou dans la parotide, et j'en ai cité un exemple plus haut, mais ce fait est extrêmement rare. Je répète que le kyste sus-hyoïdien est presque toujours une extension du kyste sublingual à travers les muscles du plancher de la bouche, et en particulier à travers l'hyo-glosse.

J'ai observé il y a quelques années un fait qui est une démonstration manifeste de la pathogénie de ces kystes. Un jeune garçon est pris tout à coup, au mois de mai 1887, d'un gonflement de la région sublinguale droite : je reconnais une grenouillette aiguë avec tous les caractères classiques. J'applique le traitement habituel : excision d'une partie de la poche et cautérisation au nitrate d'argent ; ce jeune homme sort guéri de l'Hôtel-Dieu quelques jours après.

Au mois d'août de la même année, c'est-à-dire trois mois après la première opération, il revient à l'Hôtel-Dieu avec un kyste volumineux occupant toute la région sus-hyoïdienne latérale droite ; la région sublinguale était sensiblement normale.

Un doigt appliqué dans la bouche et un autre sur la peau permettaient de sentir nettement la fluctuation, ce qui était déjà un signe de communication entre les deux régions, mais l'opération rendit ce fait aussi évident que l'eût fait une dissection. Une simple incision pratiquée à la muqueuse buccale, entre la crête des glandes sublinguales et la langue, c'est-à-dire dans le point correspondant à la bourse de Fleischmann, permit l'évacuation immédiate de tout le liquide contenu dans la poche sus-hyoïdienne, qui s'affaissa à l'instant même. Le liquide était identique à celui qui était sorti lors de la première opération. J'introduisis alors par l'ouverture un pinceau imbibé de teinture d'iode pure, et je pus très facilement le promener sur tous les points de la surface interne de la poche.

Ce fait me paraît assez démonstratif pour clore définitivement les discussions qui se sont si souvent élevées sur la pathogénie de la grenouillette sus-hyoïdienne.

Les *kystes dermoïdes* sont plus rares. Leur origine remonte évidemment au développement de l'embryon, et ils sont par consé-

quent congénitaux. Toutefois ils peuvent rester en quelque sorte en germe pendant un certain nombre d'années et devenir seulement plus tard apparents à l'extérieur. J'ai déjà signalé l'existence de kystes dermoïdes dans la région sublinguale. Ces deux affections sont évidemment identiques, reconnaissent la même origine et ne diffèrent que par leur siège, l'une étant située au-dessus et l'autre au-dessous des muscles qui forment le plancher buccal.

Si donc vous observez chez l'adulte un kyste de la région sus-hyoïdienne datant de nombreuses années et remontant à l'enfance, c'est déjà une forte présomption en faveur d'un kyste dermoïde. Vous apprendrez en outre que la tumeur a été primitivement médiane et n'a gagné que peu à peu les parties latérales. Inutile d'ajouter qu'elle a toujours été complètement indolente.

La consistance de cette tumeur est pathognomonique. Elle est molle et *jamais rénitente*, même lorsqu'un doigt introduit dans la bouche fournit un point d'appui à la pression extérieure. La sensation qu'elle donne au toucher ressemble beaucoup à celle du lipome mou, non enkysté, et c'est avec cette affection que l'on confond en effet le plus facilement le kyste dermoïde; toutefois les sensations ne sont pas identiques : quand on déprime de la graisse, ce tissu revient sur lui-même aussitôt après, tandis que la matière sébacée contenue dans une poche ne revient pas sur elle-même après la pression et se comporte comme ferait du mastic de vitrier ou de la pâte molle, ce que l'on désigne justement en clinique sous le nom de consistance pâteuse.

Le traitement rationnel de ces kystes consiste dans l'énucléation de la poche; mais il est possible d'obtenir la guérison à moins de frais, et je suis d'avis de commencer par une opération plus simple. Faites au bistouri une petite incision suffisante pour recevoir un tube à drainage de 5 à 6 millimètres de diamètre; évacuez le contenu par une pression extérieure, introduisez par l'ouverture une sonde en gomme, et lavez avec une solution phéniquée faible jusqu'à ce que vous ayez entraîné toute la matière sébacée. Pratiquez au besoin un léger grattage de la poche avec une cuiller tranchante, s'il vous semblait que le lavage ne soit pas suffisant. Injectez ensuite une solution de chlorure de zinc à 5 p. 100; laissez un drain et appliquez sur le cou de la gaze antiseptique, une couche d'ouate et une bande. J'ai complètement guéri par ce moyen un volumineux kyste dermoïde de la région sus-hyoïdienne.

Si la poche ne s'oblitérait pas après un certain temps et que le trajet menaçât de rester fistuleux, il faudrait recourir à l'énucléation.

b. *Kystes thyro-hyoïdiens.* — On désigne sous ce nom les kystes situés dans l'espace qui sépare l'os hyoïde du cartilage thyroïde (voy. fig. 42). La pathogénie de ces kystes est encore obscure malgré les nombreux travaux qu'ils ont suscités, et leur nature est vraisemblablement diverse. En effet, il existe en avant de la saillie du thyroïde une bourse muqueuse sous-cutanée ; en outre les mouvements incessants du larynx dans la déglutition et le mode d'insertion de la membrane thyro-hyoïdienne en haut favorisent en ce point la production d'une membrane séreuse, de telle sorte que de véritables hygromas peuvent se développer en ce point, comme à l'olécrâne, à la rotule, etc. Mais il est certain que des kystes d'une autre nature peuvent prendre naissance dans la région (je ne parle pas des kystes sébacés, qui se rencontrent là comme partout ailleurs). Il y a des kystes d'origine branchiale, dus à ce que la fente se ferme à ses deux extrémités et se dilate au contraire vers son centre. On y trouve aussi des kystes dermoïdes qui remontent également à la formation de l'embryon.

Donc, kystes séreux simples, kystes branchiaux, kystes dermoïdes, se rencontrent dans la région thyro-hyoïdienne. On peut soupçonner l'existence des deux dernières variétés lorsqu'elles remontent à l'enfance, mais la différence ne saurait être nettement établie entre elles qu'à l'aide du microscope, par l'étude histologique de la paroi. Nélaton avait pensé qu'une autre espèce de kystes pouvait naître aux dépens des follicules épiglottiques situés entre l'épiglotte et la membrane thyro-hyoïdienne (voy. fig. 42), ce qui est à la rigueur possible. Toutefois, pour admettre cette variété, Nélaton invoquait à tort une disposition spéciale des fistules de la région sur laquelle je reviendrai dans le chapitre suivant, de telle sorte qu'elle ne me paraît pas démontrée.

Il est aisé de reconnaître un kyste thyro-hyoïdien ; le siège qu'occupe la tumeur est déjà une forte présomption en faveur de son existence. Si elle est lisse, arrondie, rénitente, fluctuante et complètement indolente, la présomption devient une certitude.

Un kyste séreux simple peut être traité et guéri par une ponction suivie d'injection iodée.

Un kyste dermoïde ou branchial nécessite l'ouverture de la poche, le lavage, le grattage, une cautérisation assez énergique de la paroi. L'ablation totale de la poche par dissection est toutefois préférable, s'il s'agit d'un kyste dermoïde : on évite ainsi la fistule souvent consécutive à l'ouverture de ces kystes.

c. *Kystes sous-thyroïdiens. Kystes du corps thyroïde.* — Les kystes de la région sous-hyoïdienne siégeant soit au-devant, soit au-dessous du cartilage thyroïde, qu'ils soient exactement médians ou latéraux, reconnaissent à peu près constamment pour origine le corps thyroïde ; même lorsque ces kystes se trouvent un peu écartés de la glande et que celle-ci paraît normale, ce n'est pas une raison pour repousser l'origine glandulaire. Il n'est pas rare, en effet, de trouver des lobules détachés, erratiques, disséminés dans divers points de la région.

Les kystes du corps thyroïde méritent, plus que ceux des précédentes régions, d'attirer notre attention, car ils présentent un haut intérêt pratique en raison de leur fréquence et de la difficulté du traitement pour certains d'entre eux.

Et d'abord il n'est pas toujours facile de reconnaître l'existence d'un kyste du corps thyroïde, de le différencier d'une simple hypertrophie ou d'une autre tumeur développée dans l'épaisseur de la glande. En effet, la consistance est parfois presque identique dans ces divers cas, sans compter que la région est mal disposée pour cette exploration. La transparence, qui rend de si grands services dans le diagnostic des kystes séreux en général, est également difficile à constater quand elle existe, et elle fait d'ailleurs souvent défaut dans les kystes du corps thyroïde ; la délimitation très nette de la tumeur est un signe qui ne se rencontre pas habituellement, il est vrai, dans l'hypertrophie, mais dans le sarcome, par exemple, ce caractère existe : aussi le praticien n'a-t-il souvent d'autre ressource, pour assurer son diagnostic, que la ponction exploratrice.

S'il est difficile de reconnaître l'existence d'un kyste, à plus forte raison est-il le plus souvent impossible d'en établir la variété.

On rencontre, en effet, deux grandes variétés de kystes du corps thyroïde : le *kyste séreux* et le *kyste sanguin*. Certains auteurs ont désigné le premier sous le nom d'hydrocèle du cou ; on pourrait donner au second celui d'hématocèle ; le premier contient un liquide clair, transparent ; le second un liquide noirâtre, res-

semblant à du café à l'eau. La transparence seule peut distinguer ces deux sortes de kystes et, à son exclusion, la ponction exploratrice.

Le siège précis ne fournit aucun élément de diagnostic : la tumeur peut bien occuper la ligne médiane ou l'isthme du corps thyroïde, mais celui-ci varie lui-même beaucoup en hauteur et descend parfois jusqu'à la fourchette sternale; le kyste peut naître de l'un des lobes latéraux ; de la pyramide de Lalouette, laquelle atteint dans certains cas le bord supérieur du cartilage thyroïde; ou enfin l'un des lobules erratiques signalés plus haut.

En résumé, une tumeur sous-thyroïdienne, lisse, très régulière, bien limitée, tendue, rénitente, fluctuante, ordinairement indolente et dont le développement a été lent, est, selon toute vraisemblance, un kyste. Si cette tumeur siège au niveau ou bien au voisinage du corps thyroïde, et surtout si elle suit les mouvements d'ascension du larynx pendant la déglutition, ce kyste est développé aux dépens du corps thyroïde. Il existe cependant des kystes, j'en ai signalé un exemple, rattachés à la glande par un pédicule tellement long, qu'ils restent immobiles dans les mouvements du larynx et paraissent tout à fait isolés.

Ces kystes, ai-je dit, sont généralement indolents ; ils peuvent toutefois donner naissance aux divers symptômes dont j'ai parlé à propos de tumeurs solides et qu'il est inutile de répéter ici.

Ce qui domine l'histoire clinique des kystes du corps thyroïde et mérite de les ranger tout à fait à part est le caractère suivant: lorsqu'on ponctionne un kyste sanguin, il s'écoule un liquide noirâtre, couleur chocolat ou café à l'eau, et le kyste s'affaisse tout de suite. Une fois le liquide évacué, il est possible que la poche reste affaissée, comme cela a lieu pour tous les kystes séreux, mais il est possible aussi qu'à l'écoulement du liquide du kyste succède sans interruption un écoulement de sang artériel par la canule, écoulement qui persiste tant que celle-ci reste en place. Vous vous empressez alors de la retirer, et la poche se remplit instantanément de sang qui la distend un peu plus qu'elle ne l'était avant la ponction ; c'est même à cette énergique pression contre la paroi interne du kyste qu'est dû l'arrêt de l'épanchement sanguin. Après quelques jours, les choses reviennent en l'état.

Ce phénomène singulier s'observe dans d'autres régions (je l'ai rencontré une fois dans un kyste de la parotide), mais il est plus

spécial au corps thyroïde et me paraît devoir préoccuper vivement le chirurgien dans le traitement de ces kystes.

Pour un kyste séreux, on peut essayer sans inconvénient de la ponction et de l'injection iodée, comme dans l'hydrocèle ; mais le kyste sanguin n'est pas en général justiciable du même traitement. Si le kyste reste affaissé après la ponction sans qu'il s'écoule du sang artériel par la canule (et je n'en saurais dire la cause), comportez-vous à la rigueur comme avec un kyste séreux. Boinet dit avoir guéri des kystes sanguins par l'injection iodée, et d'ailleurs un échec est le seul danger que puisse courir le malade. Mais, si au liquide noirâtre succède l'écoulement d'un liquide rutilant, retirez au plus tôt la canule et fermez la petite plaie du trocart avec du collodion.

Que faire ensuite ? Je pense que le plus sage est de s'en tenir là jusqu'à nouvel ordre, et de n'agir que si le malade le réclame. Quelle méthode employer dans ce cas ?

Surtout pas d'incision. Je préviens le praticien que s'il fait une incision, il s'expose à voir son malade mourir d'hémorrhagie : le sang s'échappe en grande abondance de tous les points de la poche, et l'on s'en rend difficilement maître. La ligature, la forcipressure, dans le kyste, sont impossibles, puisque c'est une surface qui donne ; le tamponnement est insuffisant, en raison du voisinage de la trachée, qui se trouve comprimée. Le sang continue donc à couler, quoique en moindre quantité ; il s'infiltre dans les interstices celluleux du cou, et le malade peut rapidement succomber, ainsi que j'en ai été témoin sur une jeune femme dans une circonstance désastreuse. Il est vrai que nous ne connaissions pas alors le véritable traitement chirurgical des tumeurs du corps thyroïde. Ce qu'il y aurait de mieux à faire immédiatement dans un cas semblable serait une suture comprenant les parois de la poche, de manière à refermer solidement l'ouverture.

La méthode électrolytique trouve là son emploi. Non dangereuse et d'une application facile, elle favorise la production de caillots dans la poche et guérit quelquefois le kyste, mais rarement. J'ai échoué, pour mon compte, dans les cas où je l'ai employée.

Au résumé, lorsqu'un kyste du corps thyroïde, quelle qu'en soit la nature, est assez volumineux pour gêner le malade, et que ce dernier demande à en être débarrassé, le meilleur traitement est l'ablation de la poche, en suivant le procédé que j'ai

décrit plus haut à propos des tumeurs solides. L'opération est relativement simple et donne d'excellents résultats.

d. *Kystes du creux sus-claviculaire.* — On observe parfois des kystes du creux sus-claviculaire, de nature séreuse, et spécialement chez les enfants. Ils ont probablement pour point de départ la fente branchiale inférieure incomplètement oblitérée. Supposez la fistule congénitale représentée plus loin (fig. 53) fermée à ses deux extrémités et dans une grande partie de son étendue, mais persistante et dilatée un peu au-dessus de la fourchette sternale : un kyste en eût été la conséquence.

Ces kystes ont pour caractère d'être mous, dépressibles; on les dirait presque réductibles. Dans un cas que je présentai à la Société de chirurgie en 1868, ces signes étaient si prononcés que je crus à une dilatation de la veine jugulaire interne observée aussi parfois dans cette région. Dans un second cas, la tumeur avait été prise pour un lipome par Gosselin.

Le principal élément de diagnostic, à peu près le seul même, c'est la transparence. Bien que la région se prête peu à cette recherche, en examinant l'enfant dans une chambre noire et en donnant au cou une position convenable, on peut arriver à percevoir ce signe. On aurait recours, au besoin, à une aspiration avec une aiguille très fine, avec la seringue de Pravaz, par exemple.

Les deux malades auxquels je viens de faire allusion guérirent à la suite d'une ponction avec injection iodée.

2° *Anévrysmes du cou.* — Les anévrysmes du cou constituent une affection très rare, que je n'ai eu l'occasion ni de traiter ni de voir traiter. Voici les principaux renseignements cliniques que les auteurs fournissent sur ce sujet :

On les divise en artériels et en artério-veineux.

Les anévrysmes artériels portent à peu près exclusivement sur l'artère carotide primitive ou sur l'artère sous-clavière.

a. *Anévrysme carotidien.* — L'anévrysme carotidien constitue une tumeur généralement allongée dans le sens de l'artère et peut atteindre un volume considérable. Les deux principaux signes qui le font reconnaître sont : un mouvement d'expansion coïncidant avec la systole cardiaque et un bruit de souffle inter-

mittent, signes d'ailleurs propres à tous les anévrysmes en général.

Les signes spéciaux d'anévrysme carotidien résultent de ses rapports avec les divers organes du cou. C'est ainsi que, la veine jugulgaire interne étant souvent comprimée et oblitérée, il en résulte une dilatation des veines qui constituent le tronc thyro-linguo-facial; les battements de la temporale de ce côté sont moins forts que ceux du côté opposé, ou bien ont disparu. Le larynx et la trachée sont toujours déviés et gênés dans leurs fonctions; il en est de même de l'œsophage; mais les principaux troubles résultent de la compression des nerfs pneumogastrique et grand sympathique, d'où la production d'une dyspnée plus ou moins intense. On a observé des phénomènes cérébraux, la contraction de la pupille.

Lorsque les battements, le mouvement d'expansion et le bruit de souffle présentent une grande intensité, le diagnostic est si évident qu'aucune erreur n'est possible; mais, si la poche contient des caillots, les signes précédents sont moins nets et la confusion peut s'établir avec un abcès, une adénite, un goitre anévrysmatique, un angiome caverneux ou toute autre tumeur siégeant sur le trajet de la carotide. La comparaison du pouls temporal de chaque côté fournira un élément précieux de diagnostic. La marche de la maladie étudiée avec soin conduira également à la vérité dans la plupart des cas. Cependant l'erreur a été commise par des chirurgiens de premier ordre, et il est bon de se tenir en garde contre toute tumeur du cou présentant des signes, même atténués, d'anévrysme.

L'anévrysme carotidien abandonné à lui-même entraîne souvent, il est vrai, la mort par hémorrhagie à la suite de la rupture du sac, mais d'autre part le traitement fait courir au malade des dangers très sérieux : aussi la temporisation, sinon l'inaction, me paraissent-elles de rigueur, tant que le chirurgien n'a pas la main forcée par l'intensité des accidents (douleur, dyspnée, dysphagie, troubles cérébraux).

Les méthodes ayant pour but la production rapide de caillots libres dans la poche, telles que l'électrolyse, les injections coagulantes, la malaxation, sont contre-indiquées, car elles peuvent provoquer la formation d'une embolie cérébrale et la mort instantanée.

La compression digitale, qui rend de si grands services pour

d'autres anévrysmes, pour le poplité en particulier, est ici d'une application bien difficile et souvent impossible, soit qu'il n'y ait pas de place pour établir cette compression, soit que le malade ne puisse la supporter. La compression devrait être faite de préférence à la racine du cou, entre le cœur et la tumeur: on pourrait aussi comprimer entre la tumeur et les capillaires, ce qui est préférable à la ligature pratiquée dans le même point d'après la méthode de Brasdor.

Le mode de traitement le plus souvent employé a été la ligature placée entre le cœur et la tumeur, mais (voy. fig. 43), en raison de la disposition du système vasculaire du cou, cette ligature est souvent insuffisante et les battements reparaissent après quelque temps. Le véritable traitement de l'anévrysme carotidien est la ligature de l'artère au-dessous et au-dessus, avec ou sans ouverture du sac; mais il n'est malheureusement pas toujours applicable, en raison du volume et de la disposition de la poche. Dans un cas remarquable et qui fait grand honneur au chirurgien (il s'agissait d'un anévrysme traumatique produit par instrument piquant et siégeant très bas), Syme fit au sac une petite ouverture et introduisit un doigt dans l'orifice artériel, de façon à l'obturer. Ouvrant ensuite la poche largement, il plaça un fil au-dessus et au-dessous de l'orifice et guérit son malade. Un semblable traitement n'est applicable qu'aux anévrysmes traumatiques, alors que la paroi est saine, ce qui n'a pas lieu pour l'anévrysme spontané, où les parois sont athéromateuses et friables.

b. *Anévrysme sous-clavier.* — Lorsque l'anévrysme sous-clavier occupe la portion de l'artère située en dehors des scalènes, le diagnostic du siège précis est facile, mais, lorsqu'il se trouve entre les scalènes, et à plus forte raison en dedans de ces muscles, il est fort difficile de dire si la lésion porte sur le tronc brachio-céphalique (l'anévrysme sous-clavier occupe le plus souvent le côté droit), sur la sous-clavière ou sur la carotide primitive à son origine. Cependant, si le pouls temporal est conservé, on en peut conclure que la carotide est libre: l'absence, au contraire, ou la diminution du pouls radial du côté correspondant, indiquerait qu'il s'agit de la sous-clavière. L'absence des deux pouls ferait supposer que l'anévrysme siège sur le tronc brachio-céphalique.

On trouve encore ici les signes propres aux anévrysmes en

général : battements, mouvements d'expansion, bruit de souffle ; et les signes spéciaux à l'anévrysme sous-clavier. Ces derniers résultent des rapports de la tumeur avec les parties voisines : le sternum et la clavicule peuvent être refoulés en avant, usés, détruits ; la compression du nerf phrénique détermine de la dyspnée ; celle du récurrent, l'aphonie ; la compression des nerfs du plexus brachial provoque des douleurs dans le membre supérieur, quelquefois de l'engourdissement, des fourmillements : j'ai déjà dit que le pouls radial avait diminué ou disparu. La circulation veineuse est entravée.

Comme pour l'anévrysme carotidien, le diagnostic est parfois évident, mais il devient fort obscur par suite de la présence d'une couche plus ou moins épaisse de caillots qui en masquent les principaux signes ; une tumeur quelconque siégeant au-devant des vaiseaux peut alors dissimuler un anévrysme. L'erreur serait surtout possible avec un ostéo-sarcome très vasculaire de l'extrémité interne de la clavicule ou du sternum, qui, lui aussi, présente des battements et du souffle. Le diagnostic peut devenir véritablement très obscur dans ce cas, et c'est alors que l'état du pouls radial éclaire beaucoup le praticien.

La cure de l'anévrysme sous-clavier est entourée de très grandes difficultés.

La ligature entre la tumeur et le cœur serait suffisante pour interrompre la circulation dans la poche, mais la présence des nombreuses collatérales et surtout de la vertébrale rend le retour du sang presque inévitable : aussi faudrait-il lier également ce vaisseau. D'ailleurs une hémorrhagie mortelle s'est presque toujours produite à la chute du fil, par insuffisance du caillot dans le bout central, ce qui m'a porté à dire que dans ces cas la torsion de l'artère serait sans nul doute préférable à la ligature, si toutefois les parois n'était pas athéromateuses.

La ligature entre la tumeur et le cœur est-elle impossible, il faudrait se décider pour la méthode de Brasdor, c'est-à-dire lier en dehors de la poche, entre celle-ci et les capillaires, mais, je le répète, intervenez seulement lorsque les accidents vous y obligent, car la tumeur peut rester stationnaire et même guérir spontanément.

Je ne crois pas devoir indiquer ici les procédés que je conseille pour la ligature des artères carotide, primitive et sous-clavière.

Je renvoie à cet égard le lecteur à mon *Traité d'anatomie topographique*, où ces points de médecine opératoire se trouvent traités et discutés en détail à propos des régions qu'occupent ces organes.

4° FISTULES DU COU.

On observe au cou des fistules de nature très diverse.

Une fistule peut résulter de la fonte d'un ganglion tuberculeux le plus souvent ouvert spontanément, *fistule ganglionnaire*.

Il n'est pas rare d'observer à la région sus-hyoïdienne une fistule ayant pour origine une dent malade de la mâchoire inférieure : *fistule dentaire*.

Une arthrite vertébrale, une lésion de la clavicule ou du sternum, peuvent donner naissance à un abcès par congestion et ultérieurement à un trajet fistuleux : *fistule osseuse*.

On peut comprendre avec cette dernière la fistule qui résulte d'une lésion inflammatoire chronique des cartilages du larynx.

A l'ouverture des voies aériennes, et en particulier de la trachée, peut succéder un trajet fistuleux : *fistule aérienne*.

Enfin le cou est le siège de fistules d'un caractère tout spécial, liées au développement de la région, *fistules branchiales*, auxquelles il convient de rattacher les fistules *thyro-hyoïdiennes*.

Les fistules ganglionnaire, dentaire, osseuse, aérienne, sont *acquises*, tandis que les fistules branchiales sont *congénitales*.

La *fistule ganglionnaire* du cou siège de préférence dans la région sus-hyoïdienne latérale, où sont accumulés les ganglions symphatiques. Après avoir suppuré un certain temps, le trajet se cicatrise parfois spontanément, et c'est à peine s'il mérite alors le nom de fistule, puisqu'il n'a pas eu le temps de s'organiser. Mais il peut persister, et lorsqu'il a résisté à l'emploi des moyens ordinaires, teinture d'iode, poudre d'iodoforme, etc., le meilleur mode de traitement consiste à le fendre et à nettoyer les parois avec la curette tranchante, à employer, en un mot, le traitement que j'ai recommandé plus haut pour la cure des abcès froids.

Il importe de ne pas confondre une fistule d'origine ganglionnaire avec une *fistule dentaire*. La confusion se fait d'autant plus volontiers que, l'orifice siégeant quelquefois assez loin des arcades

dentaires, on ne songe même pas à invoquer cette cause. Il faut surtout penser à une évolution vicieuse de la dent de sagesse lorsque la fistule occupe les parties latérales. J'ai vu des fistules de la région sus-hyoïdienne médiane ou latérale résister pendant plusieurs années à toute espèce de traitement et disparaître en quelques jours après l'avulsion de la dent malade.

Je n'ai rien à dire des fistules cervicales d'origine osseuse ou cartilagineuse; elles n'empruntent rien de spécial à la région.

Les *fistules aériennes* reconnaissent presque toujours pour cause un traumatisme (on peut négliger dans la pratique les fistules aériennes congénitales en raison de leur rareté). Elles peuvent siéger sur le larynx, dans l'espace thyro-hyoïdien, mais les fistules trachéales sont les plus fréquentes. Ces dernières succèdent parfois à une plaie transversale du cou, principalement à celles qui intéressent toute la circonférence de la trachée. J'en ai déjà indiqué plus haut le mécanisme : le bout inférieur se rétracte vers le médiastin; le bout supérieur cessant de fonctionner se resserre peu à peu et finit par s'obstruer, d'où la nécessité de suturer entre eux les deux bouts de la trachée, afin d'éviter ce grave accident qui entraîne la perte de la voix.

Plus rarement la fistule est consécutive à l'opération de la trachéotomie. Le mécanisme est alors différent du précédent. Il faut, en effet, pour qu'une fistule s'établisse dans ce cas, que la muqueuse trachéale vienne se souder avec la peau de façon à ne former qu'une seule et même membrane. Or cette fusion est difficile en raison de l'adhérence de la muqueuse trachéale et de son peu de mobilité ; aussi peut-on laisser très longtemps en place une canule à trachéotomie sans craindre la persistance d'un trajet fistuleux. On observe plutôt le contraire, c'est-à-dire la tendance à une occlusion rapide.

Le rétablissement du conduit trachéal, lorsque le bout supérieur est oblitéré, présente de sérieuses difficultés et ne saurait d'ailleurs être soumis à des règles fixes. Une opération de ce genre fut pratiquée avec succès par Dolbeau, et je ne crois pas devoir reproduire ici le procédé opératoire employé par ce chirurgien. Le lecteur le trouverait en détail dans la thèse du Dr Planchon (1869).

La fistule simple de la trachée ne peut être guérie qu'à l'aide d'un lambeau autoplastique. La difficulté consiste à empêcher le

passage de l'air et la production de l'emphysème. Pour y réussir, la suture devra être aussi serrée que possible.

Les fistules *branchiales* ou *congénitales* du cou présentent un très faible intérêt pratique, en raison de leur rareté et de l'absence d'indications opératoires; je devrais peut-être même, dans un ouvrage du genre de celui-ci, me contenter d'en signaler l'existence:

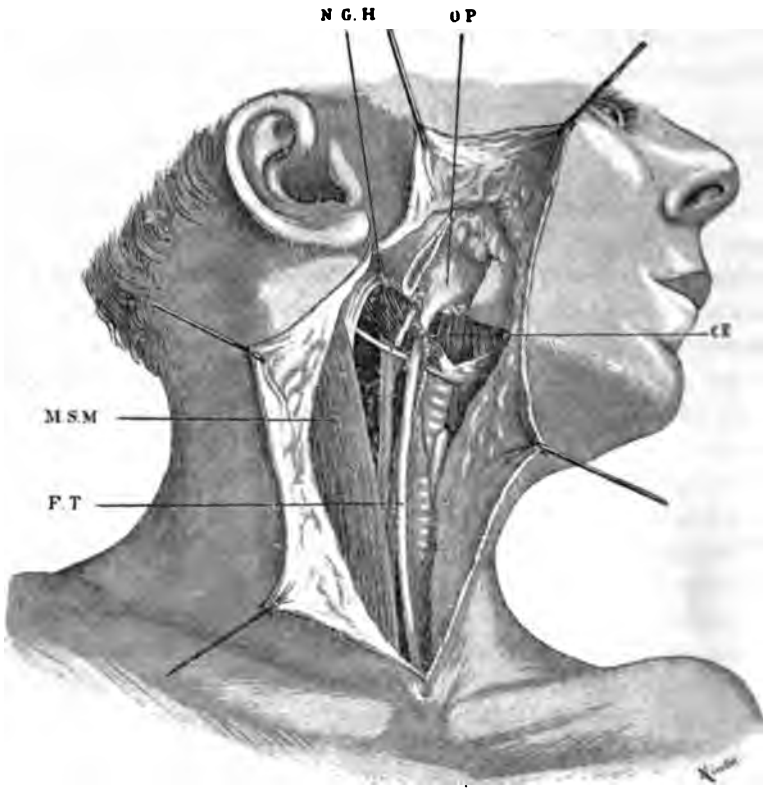

Fig. 53. — Fistule congénitale du cou dans ses rapports avec les divers organes de la région; la mâchoire inférieure a été sectionnée pour découvrir la face latérale du pharynx.

C.E, artère carotide externe ; F.T, trajet fistuleux ; M.S.M, muscle sterno-cléido-mastoïdien ; N.G.H, nerf grand hypoglosse.

cependant, comme je suis assez heureux pour en mettre un bel exemple sous les yeux du lecteur (fig. 53), je m'y arrêterai un instant. La pièce représentée provient d'un homme adulte mort dans mon service, d'une affection tout à fait indépendante de la fistule, et elle a été dessinée sous mes yeux par mon ancien élève le Dr Loisnel.

La figure 54 la reproduit avec ses dimensions normales.

Rappelons que dans les premières phases de la vie embryonnaire les feuillets du blastoderme, accolés, affectent au-dessus du capuchon céphalique, la forme de quatre lamelles latérales dont les extrémités convergent vers la ligne médiane. Ce sont les arcs branchiaux ou viscéraux séparés par les fentes branchiales ou viscérales. Ce qu'il nous importe de savoir, c'est que les deux dernières fentes branchiales font à cette époque largement communiquer l'entonnoir pharyngien avec l'extérieur. Or ces fentes s'oblitèrent de très bonne heure sans donner naissance à aucun organe; mais l'oblitération peut être incomplète, d'où la production de fistules congénitales qui font communiquer le pharynx avec l'extérieur.

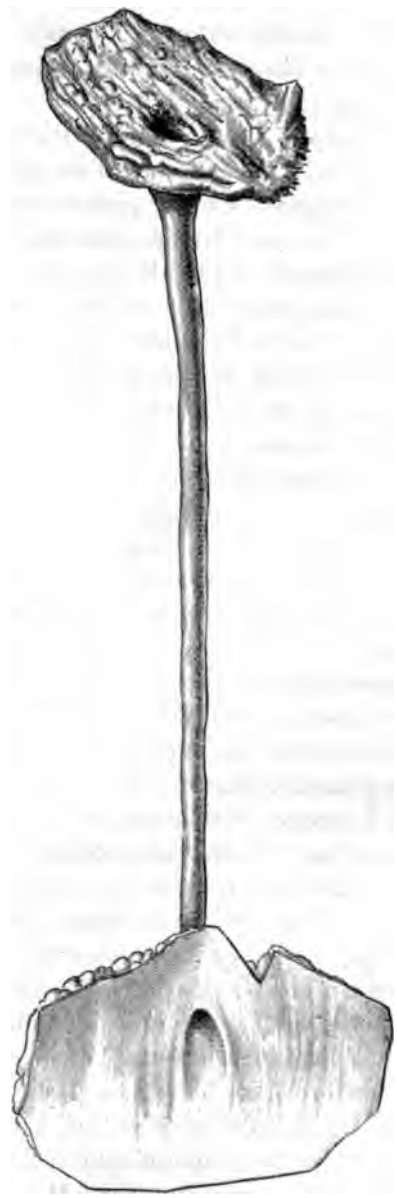

Fig. 54. — Fistule congénitale du cou, représentée avec les dimensions réelles.

Non seulement ces simples notions d'embryogénie permettent de comprendre une fistule aussi singulière que celle que je représente ici, mais elles jettent encore une vive lumière sur la pathogénie de certains kystes du cou, et en particulier sur celle des kystes thyrohyoïdien et sus-claviculaire.

En effet, le trajet fistuleux peut subir des modifications et ne pas rester complet : si l'orifice interne ou pharyngien s'oblitère (c'était le cas de mon malade

chez lequel le stylet pénétrait jusque sous la muqueuse pharyngienne sans qu'il fût possible de découvrir d'orifice), la fistule est alors borgne externe : l'orifice interne au contraire persiste-t-il seul en faisant suite à un trajet plus ou moins long, la fistule est borgne interne.

Supposez maintenant l'oblitération des deux orifices de la fistule, avec persistance d'un trajet intermédiaire : ce trajet peut rester aplati pendant quelques années, toujours même, mais aussi à un moment donné, sous une influence inconnue, il est susceptible de se remplir de liquide et de donner naissance à un kyste.

Il me paraît très probable, sinon certain, que la plupart des kystes thyro-hyoïdiens reconnaissent cette origine. Nélaton avait pensé qu'ils naissaient du peloton adipeux sous-épiglottique, parce qu'en disséquant le trajet sur le vivant il avait dû franchir la membrane thyro-hyoïdienne : mais n'est-ce point au contraire la démonstration qu'il s'agissait d'un kyste branchial pénétrant jusque sous la muqueuse pharyngienne ? Une preuve plus éclatante encore de l'origine réelle de ces kystes, c'est ce fait observé par tous les praticiens et que j'ai vu moi-même au moins deux fois : lorsque le kyste thyro-hyoïdien s'est ouvert spontanément ou a été ouvert à l'extérieur, si on fait une injection le liquide passe dans le pharynx. Ce résultat démontre en même temps l'existence des fistules congénitales du cou borgnes internes, car il est difficile de supposer une ouverture spontanée du kyste dans le pharynx sans que le malade en ait eu connaissance.

Pourquoi le contenu du kyste ne se vide-t-il pas alors dans le pharynx ? Il est vraisemblable que cela tient à la consistance du liquide d'une part, et de l'autre à l'étroitesse de l'orifice ou bien à une disposition valvulaire spéciale.

Les fistules congénitales du cou s'ouvrent sur les parties latérales à une hauteur variable. Un lieu d'élection est cependant la partie inférieure au niveau de la tête de la clavicule, comme dans le cas figuré ci-dessus. L'orifice cutané est comparable à celui de l'uretère dans la vessie ; il est à peine perceptible et passe inaperçu, si on n'est prévenu. Le trajet lui-même ne se révèle par aucun signe, à moins qu'il n'ait été enflammé et ne présente alors une certaine induration. Mon malade fut atteint d'amygdalite droite et, l'inflammation se propageant à la fistule, une certaine quantité de pus s'écoula par l'orifice externe, ce qui nous en dévoila l'existence.

En général, ces fistules ne gênent en aucune façon les malades: aussi mon avis est-il de n'y pas toucher.

Si les fistules congénitales proprement dites ne présentent que peu d'intérêt pratique, il n'en est pas de même des *fistules thyro-hyoïdiennes*. Ces fistules peuvent à la rigueur succéder à l'inflammation et à l'ouverture de la bourse séreuse dite de Boyer. Le mode d'insertion de la membrane thyro-hyoïdienne à l'os hyoïde et les mouvements incessants du larynx en expliquent jusqu'à un certain point la persistance, mais il est certain que leur histoire se rattache au développement du cou dans la grande majorité des cas.

Le kyste thyro-hyoïdien, avons-nous dit, est le plus ordinairement d'origine branchiale : or, qu'il s'ouvre spontanément ou qu'on en pratique l'ouverture, il en résulte la production d'une variété de fistule du cou qui n'est sans doute pas congénitale, mais s'en rapproche par la cause qui l'a produite. Cette fistule donne lieu à un écoulement purulent ; elle se ferme de temps en temps pour s'ouvrir de nouveau ; bref, les malades (et ce sont ordinairement de jeunes sujets) désirent vivement en être débarrassés.

La cure de ces fistules thyro-hyoïdiennes est fort difficile, et le seul moyen réellement efficace est l'extirpation du trajet avec le bistouri ou les ciseaux. Mais, pour que l'opération réussisse, on doit enlever le trajet dans sa totalité, sinon la récidive est certaine. Nélaton avait bien observé ce fait : il faut, disait-il, pour être sûr de la guérison définitive, que le trajet enlevé se termine en cul-de-sac. Ce trajet, qui a environ le volume d'une plume de corbeau, se sent facilement sous les doigts. L'opinion de Nélaton est exacte s'il s'agit d'une fistule borgne externe, mais, si la fistule est complète, c'est-à-dire communique avec le pharynx, il faut pour la guérir pousser l'opération jusque dans cette cavité. On ne le fait pas ordinairement, et une portion du trajet reste alors forcément dans la plaie.

5° CORPS ÉTRANGERS DES VOIES AÉRIENNES.

L'introduction d'un corps étranger dans les voies aériennes produit presque toujours immédiatement un accès de toux convulsive ou bien un accès de suffocation. Chacun connaît la pénible sen-

sation que détermine le contact de parcelles liquides ou solides sur la muqueuse laryngée, *lorsqu'on avale de travers*. Ces accidents disparaissent d'eux-mêmes ; il n'y a pas lieu de s'en occuper.

Parlons de la présence des corps étrangers solides.

Le malade se présente dans deux circonstances différentes : ou bien l'accident vient de se produire, ou il s'est produit depuis un certain temps.

Lorsque l'accident vient de se produire, le diagnostic ne saurait être douteux; le malade lui-même ou les parents racontent la manière dont l'accident est arrivé : ainsi, par exemple, un enfant avait dans la bouche un objet quelconque, il a été pris d'un accès de rire ; l'objet a disparu et les phénomènes se sont développés immédiatement. Le sujet était d'ailleurs en pleine santé. Vous ne pouvez donc songer à un spasme de la glotte, à une laryngite striduleuse, au croup, etc. : évidemment le corps étranger a pénétré dans les voies aériennes. Quand je dis « a pénétré » ce n'est peut-être pas toujours exact, car un corps étranger d'un certain volume pourrait être appliqué sur l'orifice supérieur du larynx, occuper en réalité le pharynx, et provoquer les mêmes accidents que s'il était dans le larynx. Si le corps étranger est arrêté, je suppose, sur la glotte, et s'oppose absolument au passage de l'air, vous n'arrivez que pour constater la mort. Ordinairement l'obturation n'est pas complète, et après un moment d'angoisse extrême, après des efforts violents d'inspiration, il survient un accès de toux qui le chasse quelquefois au dehors.

Le plus souvent, le corps se déplace, franchit le larynx, pénètre dans la trachée ou dans une bronche, et surviennent d'autres phénomènes qui rentrent dans le second cas où j'ai supposé le praticien placé.

Que faire dans le premier cas ? On conseillait jadis la suspension par les pieds, ou l'extension sur un plan incliné la tête en bas pendant que l'on imprimait au dos des secousses pour détacher le corps étranger. J'ai peu confiance dans ces moyens. Commencez par introduire l'index dans la bouche aussi loin que possible, et cherchez si le corps ne serait pas appliqué sur l'orifice supérieur du larynx, et, dans cette hypothèse, essayez de le déplacer et de l'extraire.

Lorsque le corps a pénétré dans les voies aériennes, ou bien les phénomènes de suffocation persistent et menacent la vie:

alors hâtez-vous de faire la trachéotomie ; ou bien il n'existe plus que des accès de toux avec un calme relatif : attendez alors les événements.

L'accident s'est produit depuis un temps plus ou moins long. Il faut d'abord établir le diagnostic, ce qui n'est pas toujours aussi facile qu'on pourrait le croire *à priori*.

Vous avez à résoudre ces deux questions : Existe-t-il un corps étranger ? ou siège-t-il ? Un malade peut avoir un corps étranger des voies aériennes sans qu'il s'en doute. Je ne parle pas ici des cas très rares où des concrétions crétacées ou phosphatiques détachées du poumon ont pénétré dans la trachée : n'a-t-on pas rapporté l'observation d'un ganglion lymphatique qui s'y était introduit après ulcération ? On conçoit qu'il soit difficile de soupçonner même l'existence de semblables accidents. Il s'agit de corps étrangers venus du dehors. Dans un mouvement d'inspiration brusque fait pendant le repas, un corps de petit volume peut s'introduire rapidement dans la glotte, descendre dans la trachée et se fixer dans une bronche. En voici un exemple bien typique rapporté par Bourdillat. Un homme de quarante-cinq ans, en mangeant une cerise, sentit un léger picotement au niveau du larynx, et ce fut tout. A partir du lendemain, toux quinteuse et opiniâtre. Il maigrit et fut considéré comme phthisique. Trois mois après, dans une quinte d'une extrême violence, il rendit le noyau de cerise par la bouche et guérit. Le développement des symptômes de la phthisie pulmonaire, consécutivement à la présence ignorée d'un corps étranger dans une bronche, a été également signalé par M. Bertholle.

Les signes qui permettent de reconnaître la présence d'un corps étranger varient suivant que ce corps est mobile ou qu'il est fixé en un point de l'arbre aérien.

Lorsque le corps est flottant, il donne lieu à une sensation de déplacement dont peut se rendre compte le malade, et surtout à un bruit spécial que révèlent l'auscultation et parfois le palper : c'est un bruit de soupape, de grelot, de drapeau, etc. Il existe de fréquentes quintes de toux : il se produit des accès de suffocation lorsque le corps pénètre dans le larynx jusque dans la portion sous-glottique, de façon à gêner le passage de l'air à travers la glotte, et il survient de l'aphonie. On doit se rappeler que ces signes, et surtout les intermittences dans les phénomènes, sont à

peu près ceux que détermine un polype à long pédicule implanté sous la portion sous-glottique du larynx : aussi, en l'absence de commémoratifs, le diagnostic différentiel entre ces deux affections présente-t-il de sérieuses difficultés qui peuvent seulement être levées par l'emploi du laryngoscope.

Lorsque le corps étranger est immobilisé en un point, les signes varient suivant sa nature ; il y en a de gros, de petits, de ronds, de pointus : il en est qui augmentent de volume : les graines, les haricots, etc. ; il y en a de vivants, des sangsues, des mouches.

Les malades éprouvent souvent une douleur plus ou moins vive qu'ils rapportent toujours au même endroit, et non seulement la respiration, mais la déglutition, peuvent être douloureuses et difficiles : aussi le chirurgien doit-il alors se demander si le corps étranger ne serait pas dans l'œsophage au lieu d'être dans la trachée, en raison des connexions intimes qu'ont entre eux ces deux organes. Le cathétérisme œsophagien serait d'un puissant secours pour établir le diagnostic, tout en se rappelant que des os pointus, d'un faible volume, peuvent être fixés dans la paroi œsophagienne et n'être pas sentis par le cathéter. Les renseignements fournis par le malade sur la manière dont s'est produit l'accident seraient très utiles, car, si l'introduction d'un corps étranger dans l'œsophage cause une angoisse très pénible et une dysphagie à peu près complète, elle ne donne pas lieu au violent accès de suffocation initial qui suit l'introduction dans les voies aériennes, mais on peut cependant conserver un doute très légitime, surtout chez les enfants.

Le corps étranger est-il fixé dans le larynx ? Dans ce cas est-il au-dessus de la glotte, au niveau de la glotte, dans le ventricule du larynx, au-dessous de la glotte ? Est-il dans la trachée ? Siège-t-il dans une des bronches (le plus souvent alors il est dans la bronche droite), ou bien se trouve-t-il à cheval sur l'éperon qui répond à la bifurcation de ces deux conduits ?

On en est souvent réduit sous ce rapport à des présomptions plus ou moins vraisemblables, à moins que le laryngoscope ne permette de constater directement la présence et le siège du corps étranger. Un aphonie persistante devrait faire supposer que le corps est situé au niveau des cordes vocales, et cependant une pièce de monnaie, par exemple, logée dans le ventricule ou placée de champ entre les lèvres de la glotte pourrait ne gêner que modérément les fonctions de l'organe. L'absence ou une diminution

sensible du bruit respiratoire dans un des poumons ferait légitimement penser que le corps étranger occupe la bronche correspondante, mais on conçoit qu'en raison de sa forme, de son volume et de sa nature, il puisse passer suffisamment d'air dans le poumon pour déplisser les vésicules pulmonaires.

Au résumé, le commémoratif d'un violent accès de suffocation ayant marqué le début des accidents, le sujet étant en pleine santé; le retour de nouveaux accès des quintes de toux survenant d'une façon intermittente; l'existence d'une douleur persistante et localisée en un point de l'arbre aérien, la perception par l'oreille ou le toucher du bruit de soupape ou de grelot, autoriseront le praticien à conclure à la présence d'un corps étranger dans les voies aériennes.

Que convient-il de faire? L'indication évidente est d'extraire le corps étranger et d'en favoriser la sortie par une manœuvre quelconque. Deux circonstances se présentent: ou bien le corps est visible au laryngoscope, ou il ne l'est pas. S'il est visible, la conduite du praticien est toute tracée, il faut l'enlever au plus tôt comme on enlève un polype, avec des pinces appropriées.

Si le corps étranger n'est pas visible, l'extraction par les voies naturelles doit être abandonnée, et la ressource dont nous disposons est l'ouverture des voies aériennes, soit au niveau du larynx, *laryngotomie*, soit au niveau de la trachée, *trachéotomie*.

Mais une question préjudicielle se pose: A quel moment doit-on pratiquer l'une ou l'autre de ces opérations? Aussitôt que le diagnostic est assuré, ou plus tard? L'expérience, en effet, démontre que nombre de sujets ont fini par expulser spontanément leur corps étranger dans une quinte de toux, comme l'homme au noyau de cerise dont je parle plus haut: on conçoit donc que le praticien ait une certaine tendance à laisser agir la nature. Mais, d'autre part, l'expérience démontre également qu'un corps étranger ne séjourne pas longtemps impunément dans l'arbre aérien et qu'il finit par entraîner la mort par suite d'ulcération, d'abcès, etc., ou par lésion du poumon : il est donc bon de prendre les devants. La connaissance exacte de la nature du corps étranger pourra influer sur la détermination du chirurgien : il certain que, s'il s'agit d'un corps susceptible de se gonfler, comme un haricot, je suppose, il sera indiqué d'intervenir le plus tôt possible, car, bien qu'il y ait des exemples de fragmentation et d'expulsion spon-

tanée dans ce cas, il serait très dangerenx de compter sur une terminaison aussi exceptionnelle. Qu'il s'agisse au contraire d'une substance susceptible de se désagréger ou de fondre : du sucre, du sel, de la réglisse, une pastille, etc., on devra attendre.

Je conseille pour mon compte une expectation armée ; je ne crois pas qu'il faille d'emblée recourir à l'opération ; laissez à la nature le temps de se débarrasser de son ennemi, mais surveillez activement votre malade, et si l'expulsion spontanée ne s'est pas produite après quelques semaines, et surtout si les accès de suffocation se répètent souvent, ou s'il se développe des symptômes du côté du poumon, ouvrez les voies aériennes.

Pratiquerez-vous la laryngotomie ou la trachéotomie? Votre conduite est évidemment subordonnée au diagnostic. Si le sujet est atteint d'aphonie persistante ; si le larynx est le siège d'une douleur spontanée et exagérée par la pression ; s'il n'y a pas dans la trachée de bruit spécial ; si les deux poumons respirent également, toutes les probabilités sont en faveur de la présence du corps étranger dans le larynx, et vous devrez pratiquer la laryngotomie, ainsi que je l'ai dit à propos des polypes du larynx. Dans le cas contraire, c'est à la trachéotomie que vous aurez recours.

Les deux lames du cartilage thyroïde étant écartées, vous saisirez le corps étranger, s'il ne sort pas de lui-même dans un effort d'expiration.

Si le corps flotte dans la trachée, il est en général violemment rejeté au dehors aussitôt que ce conduit est ouvert, mais, s'il est adhérent, il peut ne pas sortir, et le praticien se trouve dans un grand embarras. Il faut explorer la trachée avec une pince et tenter l'extraction directe, tout en sachant que ce procédé est incertain et même périlleux. Voltolini parvint, dit-on, dans un cas, à éclairer la trachée avec une sorte d'endoscope, et reconnut la présence d'un fragment de coquille de noix qu'il put extraire. Mais ce moyen ingénieux n'est pas à la portée de tout le monde. Il faut, en tous cas, maintenir la plaie trachéale ouverte aussi longtemps que possible.

6° RÉTRÉCISSEMENT DES VOIES AÉRIENNES.

De nombreuses causes peuvent amener la diminution du calibre des voies aériennes et produire une gêne de la respiration allant

jusqu'à l'asphyxie : ainsi les inflammations aiguës, l'œdème de la glotte, le croup, les polypes, les corps étrangers, etc. ; un simple spasme; une compression exercée de dehors en dedans par une tumeur, comme dans le goitre. Mais ce ne sont pas là de véritables rétrécissements. Ce nom doit être réservé à une lésion organique *primitivement développée dans les parois du conduit aérien,* ayant à la longue déterminé un rétrécissement graduel et *permanent* de ce conduit : aussi les expressions rétrécissement inflammatoire, rétrécissement spasmodique, sont-elles impropres.

Le rétrécissement peut porter sur le larynx, surtout lorsqu'un cancer envahit cet organe, et nous en avons suffisamment parlé au chapitre des tumeurs du cou. De même une cicatrice vicieuse à la suite d'une fracture des cartilages ou d'une brûlure peut amener une atrésie de ce conduit, mais ces cas sont tout à fait exceptionnels.

Si le diagnostic en est facile, on n'en saurait dire autant du traitement, qui ne consiste guère qu'à pratiquer la trachéotomie à un moment donné.

Lorsqu'une canule est dans la trachée et la respiration assurée, on peut pratiquer la dilatation progressive du larynx avec des bougies, comme nous le faisons pour l'urèthre. La canule étant fenêtrée sur sa face convexe, il serait possible d'introduire une fine bougie dans le larynx, de la faire sortir par la canule et de se servir ensuite de cette bougie pour conduire des olives de plus en plus volumineuses. La suppression d'une canule à demeure et le rétablissement de la voix sont des résultats assez importants pour justifier toutes les tentatives faites dans ce sens.

Le rétrécissement peut intéresser la trachée-artère. Je laisse de côté celui qui survient à la suite d'une section complète de ce conduit, dont je me suis occupé à propos des plaies du cou.

Il est à la rigueur possible que la cause initiale du rétrécissement soit une brûlure de la muqueuse trachéale ayant déterminé à la longue une rétraction cicatricielle, mais les liquides caustiques, qui produisent en général ce genre d'accident, pénètrent à peu près toujours dans l'œsophage. Quant au cancer, que nous verrons plus loin être la cause presque constante des rétrécissements de l'œsophage, il semble ne pas atteindre primitivement la trachée. C'est la syphilis tertiaire qui se manifeste principalement sur cet organe de façon à en produire le rétrécissement.

Au début vous n'observerez que de l'essoufflement dans la marche, ce qu'on appelle une respiration courte, et il est alors bien difficile de reconnaître s'il s'agit d'asthme, d'emphysème, de maladie du cœur ou de rétrécissement de la trachée : mais la dyspnée augmente peu à peu, et survient enfin le signe pathognomonique du rétrécissement des voies aériennes, le *cornage*, expression empruntée aux vétérinaires, qui l'observent fréquemment chez les chevaux.

A cette période, le diagnostic n'est plus douteux. Mais sur quel endroit de la trachée siège l'obstacle au passage de l'air? Il est le plus souvent impossible de le savoir, et c'est cependant un point capital, car un moment arrive fatalement où la dyspnée est telle que la trachéotomie devient nécessaire : or voyez-vous ce qui se produit lorsque le rétrécissement siège au-dessous de l'incision de la trachée? Au grand désappointement du chirurgien, s'il n'a pas à l'avance prévu la possibilité du fait, le malade n'éprouve aucune amélioration lorsque la canule est introduite. On peut croire qu'elle n'est pas dans la trachée, ou qu'elle est bouchée: on la retire, on la nettoie, on la replace, et l'asphyxie continue. Pour être efficace, l'incision doit évidemment porter au-dessous de l'obstacle.

Arrivé à la période ultime, le rétrécissement de la trachée, s'il est situé trop bas, est donc au-dessus de nos ressources. Comment, en effet, même en maintenant en place la canule, pourrait-on parvenir à faire la dilatation? L'introduction d'une bougie priverait complètement le malade du peu d'air qu'il respire, pendant un temps très court, je le veux bien, mais suffisant peut-être pour amener une mort immédiate.

Dès l'instant où l'on soupçonne l'existence d'un rétrécissement syphilitique de la trachée, inutile de dire qu'il faut recourir au traitement spécifique.

En terminant ce chapitre relatif au rétrécissement des voies aériennes, je crois opportun de décrire le manuel opératoire de la trachéotomie.

Trachéotomie. — Un détail important a été discuté dans ces dernières années : sur quel point du conduit laryngo-trachéal doit porter l'incision? sur la trachée proprement dite, ou bien un peu plus haut au niveau de l'espace crico-thyroïdien? Les avis sont partagés à cet égard ; voici mon opinion.

Il faut d'abord distinguer la trachéotomie chez l'adulte et chez l'enfant.

Il est certain que l'espace crico-thyroïdien est trop étroit sur un certain nombre d'adultes pour laisser passer une canule convenable sans violenter ou intéresser le cartilage cricoïde, même avec la canule conique de Krishaber, qui rend cependant, il faut le reconnaître, l'opération beaucoup plus facile. Or, ce cartilage est parfois très dur et même ossifié : il en résulte que le temps, déjà difficile par lui-même, de l'introduction de la canule est rendu plus difficile encore. Et d'ailleurs, quel inconvénient y a-t-il chez l'adulte à faire porter l'incision sur les premiers anneaux de la trachée? Aucun, si ce n'est de rencontrer sur sa route l'isthme du corps thyroïde et d'avoir du sang. Mais cet isthme remonte parfois assez haut pour qu'il soit impossible de le ménager dans la trachéotomie inter-crico-thyroïdienne, et, d'ailleurs, n'est-il pas facile d'avoir raison de l'hémorrhagie soit en appliquant à mesure des pinces hémostatiques, soit en opérant avec le thermo-cautère chauffé au rouge sombre?

Chez l'enfant, c'est tout différent. D'abord le cartilage cricoïde est en général assez mou pour se laisser diviser et écarter presque aussi facilement qu'un cerceau de la trachée. Chez l'enfant, le cou est très court, et il y a grand intérêt à fuir les gros troncs veineux brachio-céphaliques en remontant le plus haut possible au-dessus de la fourchette du sternum qu'ils débordent parfois. La trachée, qui est superficielle au niveau du cricoïde, s'enfonce rapidement et devient de plus en plus profonde à mesure qu'on descend. Elle est petite, se déplace facilement sous le doigt qui la fixe, et fournit un si mauvais point d'appui pour la ponction qu'il n'est pas rare de voir le bistouri passer à côté. En pratiquant la section au-dessus et au niveau du cricoïde, on évite la plupart de ces difficultés.

J'en conclus que chez l'adulte l'opération de choix est la trachéotomie, tandis que, chez l'enfant, c'est plutôt la crico-trachéotomie, bien que la trachéotomie convienne également.

Deuxième point : la trachéotomie doit-elle être pratiquée en un seul temps, comme on ouvre un abcès superficiel, par exemple, ou doit-elle être faite en plusieurs temps?

Je ne saurais, pour mon compte, accepter la première manière, à laquelle je ne vois en vérité aucun avantage, si ce n'est

de gagner les quelques secondes pendant lesquelles on divise la peau et les couches sous-cutanées, et, si le bistouri rencontre un vaisseau, le sang peut s'engouffrer dans la trachée et provoquer l'asphyxie. Cet accident même ne dût-il pas se produire, je trouve plus chirurgical de procéder en plusieurs temps pour arriver sur la trachée. Est-ce à dire qu'il faille agir avec une lenteur calculée, comme le recommandait Trousseau? Je ne le crois pas davantage, mais il convient d'observer une juste mesure.

Voici d'ailleurs le procédé opératoire que je conseille :

Vos instruments seront bien préparés à l'avance : un ruban sera mis aux oreilles de la canule, passée elle-même à travers un morceau de taffetas gommé. Introduisez dans la canule une sonde en gomme et assurez-vous qu'elle glisse facilement, car cette sonde vous sera très utile pour conduire la canule dans la trachée.

Le sujet est couché sur un lit dur et plan. Mettez sous la nuque un coussin ferme que vous aurez fabriqué vous-même en enroulant un oreiller, de façon que la tête soit renversée en arrière et le cou tendu. Un aide placé en haut du lit tient solidement la tête du malade entre les deux mains. La tête doit être complètement immobilisée et le menton constamment maintenu en ligne de la fourchette sternale. Le rôle de cet aide est capital. Vous êtes à la droite du malade.

Cherchez votre point de repère : c'est la saillie que forme le cartilage cricoïde, et marquez-le au besoin sur la peau quand vous l'avez nettement senti.

Faites alors une incision d'environ 2 centimètres, bien exactement sur la ligne médiane. Divisez la peau, l'aponévrose superficielle, et pénétrez dans l'interstice des muscles sous-hyoïdiens. Si aucun vaisseau sérieux ne donne, introduisez dans la plaie l'indicateur gauche et cherchez la trachée ou le cricoïde, suivant le point que vous vous proposez d'ouvrir. Ponctionnez en suivant votre ongle et prolongez de suite en bas l'incision dans l'étendue environ de celle de la peau. L'air sort immédiatement avec violence et vous annonce que la trachée est ouverte.

Quelques auteurs conseillent de laisser alors reposer le malade et de l'asseoir pour lui permettre d'expulser le contenu de la trachée ; à moins d'indications tout à fait spéciales, je ne suis pas de cet avis, car vous ne serez tranquille, et le malade aussi, que lorsque la canule sera mise en place et assujettie dans la trachée. Laissez donc votre indicateur dans la plaie, tâchez d'insinuer la

lèvre droite de la plaie trachéale entre l'ongle et la pulpe du doigt, de manière à pouvoir l'écarter de l'autre lèvre, et de la main droite introduisez la sonde et la canule à la suite, en vous servant de votre doigt comme conducteur. Retirez immédiatement la sonde en maintenant en place la canule que vous fixerez tout de suite en attachant les rubans derrière le cou.

Si ce temps rencontrait des difficultés imprévues, si la sonde ne pénétrait pas dans la trachée, il faudrait alors se servir du dilatateur pour ouvrir la plaie et la maintenir ouverte.

Lorsque la trachée est fendue, le sang peut s'y engouffrer, pénétrer dans les bronches et déterminer l'asphyxie. Introduisez alors une sonde en gomme jusqu'à la bifurcation du conduit et faites l'aspiration du sang avec une seringue ou même avec la bouche.

Recouvrez la canule d'une gaze légère, pour éviter surtout l'introduction des poussières, et maintenez l'opéré dans une atmosphère chaude.

Nettoyez fréquemment la canule interne. La canule externe peut elle-même être retirée après quarante-huit heures, sans qu'on éprouve de difficulté pour la remettre en place. Elle sera définitivement enlevée après un temps variable suivant l'état du sujet : quatre, six, huit jours. On peut, avant de l'enlever, essayer d'une canule à clapet qui montre si le larynx est redevenu perméable.

Il est absolument exceptionnel qu'il reste une fistule trachéale, même lorsque la canule a été portée pendant plusieurs mois.

La canule doit être laissée en place tant que les voies aériennes ne seront pas rétablies, et très longtemps par conséquent, sinon toujours, lorsqu'il s'agit d'un rétrécissement du larynx. Mais la respiration peut être entravée par l'existence d'un granulome développé sur le pourtour de la plaie et faisant saillie dans la trachée ; il faudrait le cautériser ou en faire l'ablation.

Quelques enfants, accoutumés à respirer avec leur canule, et conservant sans doute le souvenir de l'angoisse qu'ils ont éprouvée avant l'opération, ne veulent pas s'en passer et s'agitent violemment aussitôt qu'elle est enlevée. Il suffit souvent, pour réussir, de les soustraire à l'influence du milieu de la famille.

7° CORPS ÉTRANGERS DU PHARYNX ET DE L'ŒSOPHAGE.

Je rappelle que le pharynx a la forme d'un entonnoir, dont la

partie rétrécie siège en bas et répond au bord inférieur du cartilage cricoïde. Son diamètre transversal mesure à ce niveau environ 14 millimètres. Ce point constitue en même temps l'origine de l'œsophage; or il est moins dilatable que le reste de ce conduit en raison de la résistance du cartilage cricoïde. On conçoit donc que des corps trop volumineux pour franchir cet orifice s'arrêtent, tel par exemple un morceau de viande avalé gloutonnement, ainsi qu'on l'observe assez fréquemment chez les aliénés: telle une pièce de 10 centimes chez un enfant, etc.

Ces corps correspondent à l'orifice supérieur du larynx, et j'ai déjà dit plus haut qu'il pouvait résulter de leur présence l'obstruction complète du canal aérien et une asphyxie subite, nécessitant une trachéotomie immédiate.

Le diagnostic est tout de suite établi par les commémoratifs que l'on vous rapporte.

Introduisez immédiatement un doigt dans le pharynx, essayez de dégager le corps et de le faire basculer, tentez de l'extraire avec une longue pince courbe. S'il s'agit d'une pièce de monnaie, introduisez le panier de de Graefe, vous réussirez le plus souvent à la faire sauter hors de la bouche.

Des corps étrangers du pharynx beaucoup plus communs sont les corps pointus, surtout les arêtes de poisson. Inutile de décrire l'impression très pénible qu'éprouve le patient, car bon nombre de lecteurs l'ont sans doute ressentie. Le plus ordinairement le corps se dégage de lui-même à la suite de violents efforts de toux ou de contractions énergiques des muscles du pharynx produites par l'envie de vomir, et il est expulsé. Il peut aussi être entraîné dans l'estomac par un bol alimentaire qui frotte contre les parois.

Examinez le pharynx, servez-vous au besoin du miroir laryngoscopique, et si le corps vous apparaît, extrayez-le avec une pince; si vous ne le voyez pas, explorez minutieusement avec le doigt, tout en ayant soin de ne pas prendre la grande corne de l'os hyoïde pour un corps étranger. Si vous le sentez, conduisez une pince sur votre doigt pour le saisir, ou bien essayez de le dégager par une série de mouvements.

Si vous n'arrivez pas à en reconnaître le siège, attendez l'expulsion spontanée, qui peut s'effectuer avec ou sans production d'un abcès.

Un soulagement immédiat succède à l'extraction; cependant

le sujet conserve encore pendant quelque temps la sensation de la présence d'un corps étranger.

Le corps étranger occupe l'œsophage quand il a dépassé le cartilage cricoïde.

Vous observerez le malade dans deux circonstances différentes : ou bien l'accident vient de se produire, ou bien il s'est produit depuis un temps plus ou moins long.

L'accident vient de se produire. — Vous n'aurez pas en quelque sorte à vous préoccuper du diagnostic ; il est établi par le malade lui-même ou par les parents ; vous apprenez que le sujet était en train de manger : il s'agit alors très probablement d'un fragment d'os ; ou bien c'est une pièce prothétique de la bouche qui a disparu brusquement dans le pharynx ; ou encore un objet avec lequel jouait un enfant, et les parents vous en présentent un semblable, etc. Le malade, étant en pleine santé, a été pris subitement d'une gêne intense ou d'une vive douleur sur le trajet de l'œsophage ; il est en proie à une véritable angoisse, ne peut plus avaler et parfois éprouve une forte difficulté pour respirer.

La dyspnée est parfois si grande que l'on pourrait songer à un corps étranger des voies aériennes, et la trachéotomie s'impose.

Le corps étranger occupe probablement un des points normalement rétrécis de l'œsophage ; il est situé derrière la fourchette sternale, ou bien plus bas au-dessus du cardia ; mais comme ce sont souvent des corps pointus ou anguleux, ils peuvent s'accrocher sur un point quelconque de la hauteur du conduit.

En tout cas, on ne peut établir ici la distinction si importante pour la trachée en corps flottants ou libres et en corps adhérents ou fixes, car, implantés ou non dans la paroi, ils sont toujours immobilisés par la contraction énergique de la tunique musculeuse.

Vous devez vous mettre en devoir de pratiquer tout de suite l'extraction, car il y a intérêt à ce que les corps séjournent le moins longtemps possible dans l'œsophage.

Quatre moyens se présentent à vous : provoquer l'expulsion spontanée en donnant un vomitif ; extraire le corps étranger par les voies naturelles ; le repousser dans l'estomac ; l'extraire par l'œsophagotomie externe.

On peut toujours commencer par donner un vomitif, surtout s'il s'agit d'un enfant, sur lequel il est beaucoup plus difficile de

manœuvrer. S'il ne réussit pas, ayez recours au panier de de Graefe. Cet instrument très ingénieux (c'est à mon avis le meilleur de ceux qui ont été construits dans le même but) doit être en la possession de chaque médecin, car il peut, dans ces cas, lui rendre les plus grands services.

Il consiste en une tige de baleine terminée d'un bout par un crochet mobile et de l'autre par une éponge arrondie en forme de boule (je dirai plus loin comment il convient de pratiquer le cathétérisme de l'œsophage). S'il s'agit d'un corps arrondi comme une bille, un caillou, etc., vous ne pourriez passer au-dessous de lui pour l'accrocher; par conséquent, introduisez d'emblée dans l'œsophage l'extrémité qui porte l'éponge, et poussez jusqu'à ce qu'il se déplace et tombe dans l'estomac (je suppose qu'il occupe la portion thoracique de l'œsophage, ce qui est la règle, et n'est pas accessible du côté de la peau). Il peut sans doute y avoir un certain inconvénient à repousser un corps volumineux dans l'estomac, mais de deux maux il faut choisir le moindre, et ce qu'il y a de certain, c'est que les malades sont immédiatement soulagés et se considèrent comme guéris.

Le plus ordinairement, c'est un débris d'os, une pièce de monnaie ou un corps anguleux quelconque pouvant permettre à un instrument de passer au-dessous de lui. Introduisez alors le crochet jusqu'à la partie inférieure de l'œsophage, et en général l'instrument ne vous fait rien percevoir à l'aller; retirez-le alors doucement et presque toujours vous accrocherez le corps étranger. Tantôt celui-ci est ramené immédiatement sans grands efforts; mais il n'en est pas toujours ainsi. Il se peut faire que le corps soit tellement implanté dans les parois œsophagiennes (voy. fig. 55) qu'il résiste aux tractions. La situation peut donc devenir très perplexe pour l'opéré et pour l'opérateur. Il est certain qu'une tentative d'extraction faite avec le panier de de Graefe dans le cas que je représente ici eût été désastreuse. l'instrument engagé au-dessous du fragment d'os n'aurait pu être retiré qu'avec une extrême difficulté. Dans un cas où une femme avait avalé pendant la nuit une pièce prothétique (avis aux personnes intéressées) qui s'était fixée très bas dans l'œsophage, j'éprouvai beaucoup de peine pour la décrocher et la ramener au dehors, et je ne réussis que grâce à la flexion de la tige métallique qui rattachait trois dents d'un côté à une dent du côté opposé. Il ne s'ensuivit pas d'accidents sérieux, mais la

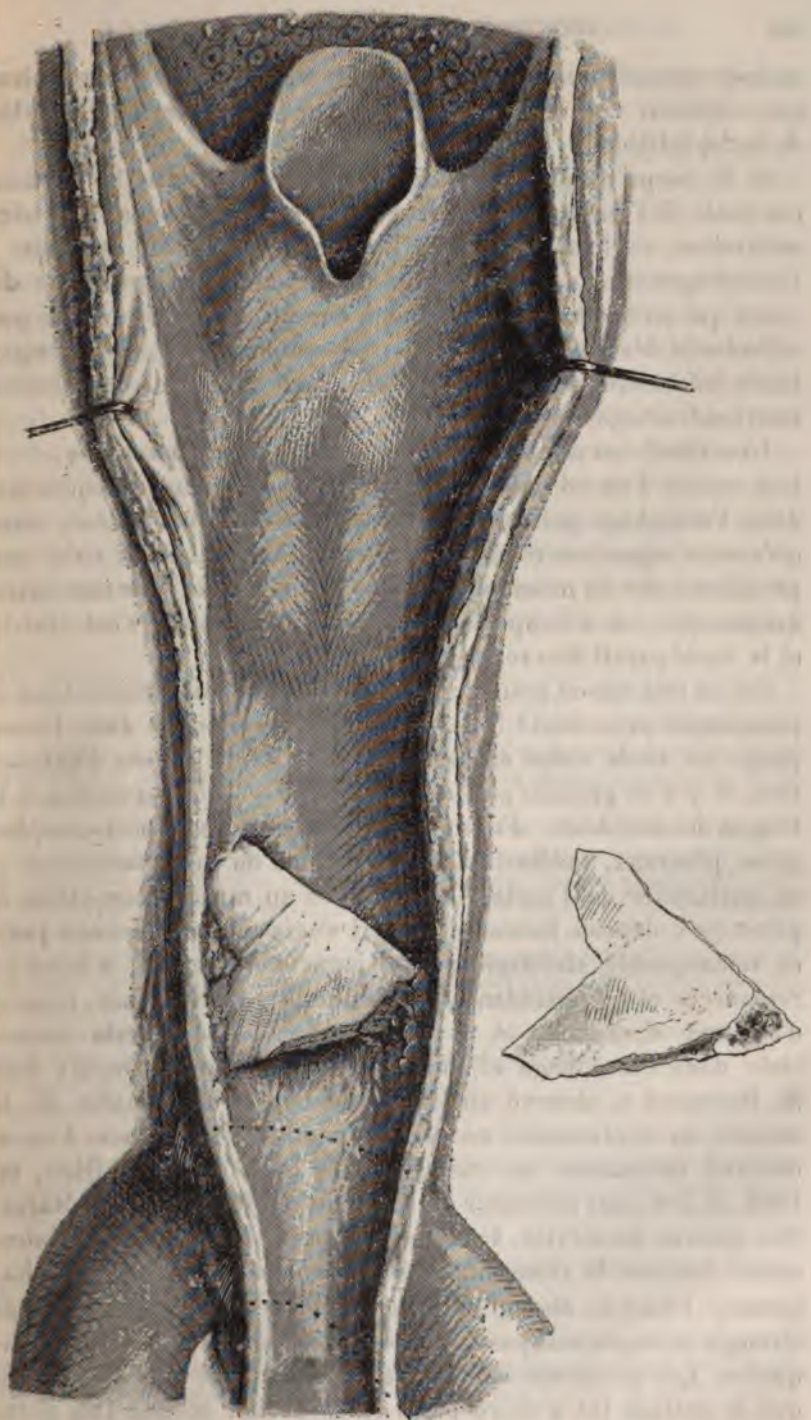

Fig. 55. — Fragment d'os implanté dans les parois de l'œsophage (grand. nat.).

malade éprouva pendant un certain temps des signes d'œsophagite : douleur vive le long de la colonne vertébrale et difficulté de la déglutition.

Si le corps étranger siégeait manifestement dans la portion cervicale de l'œsophage et qu'on ne pût ni l'extraire par les voies naturelles, ni l'enfoncer dans l'estomac, il faudrait recourir à l'œsophagotomie externe rendue plus facile par la présence du corps qui servirait de conducteur, à condition toutefois de ne pas attendre le développement d'une péri-œsophagite. La pharyngotomie inférieure, dont j'ai décrit plus haut le procédé opératoire, conviendrait également.

L'accident s'est produit depuis un temps plus ou moins long. — Il faut savoir d'abord que des corps étrangers peuvent séjourner dans l'œsophage pendant des mois, et même des années, sans qu'aucun signe en révèle la présence. Le malade a subi une première crise au moment de l'introduction, mais pour une cause quelconque, on a temporisé ; une sorte de tolérance s'est établie et la santé paraît être redevenue normale.

Est-ce une raison pour ne pas suivre la conduite tracée dans le paragraphe précédent? Non, car il faut abandonner dans l'œsophage les seuls corps étrangers rebelles à tout moyen d'extraction. Il y a de grandes chances en effet pour qu'il survienne à la longue des accidents d'une gravité extrême : abcès péri-œsophagiens, pleuraux, médiastinaux; ouverture de gros vaisseaux et en particulier de l'aorte. Chacun a vu au musée Dupuytren la pièce qu'y déposa Denonvilliers. Il s'agissait, me raconta jadis ce remarquable chirurgien, d'un jeune homme qui, à bout de ressources et ne possédant plus qu'une pièce de 5 francs, résolut d'en finir d'un coup et avala la pièce. Celle-ci resta accrochée dans l'œsophage et finit par ulcérer l'aorte. Depuis lors M. Bousquet a observé un fait semblable, et les annales de la science en contiennent un certain nombre d'analogues. J'en ai observé moi-même un cas très intéressant à l'Hôtel-Dieu, en 1888, et j'en puis présenter ici le dessin qui fut fait par M. Marcel Sée, externe du service. Un os volumineux, de forme triangulaire, arrêté derrière le sternum, s'était accroché aux parois œsophagiennes. Placé de champ dans la cavité de cet organe, le corps étranger n'empêchait pas le passage des aliments solides et liquides. Les accidents locaux étaient même si peu développés que le malade fut d'abord placé en médecine et que l'on porta

le diagnostic de « paludisme avec adénopathie sterno-mastoïdienne droite symptomatique » (1).

La première question à résoudre est donc celle-ci : existe-t-il réellement un corps étranger dans l'œsophage? En effet, si le diagnostic s'imposait en quelque sorte au moment de l'accident, il n'en est pas de même plus tard et le chirurgien peut être très hésitant. La paroi œsophagienne forme parfois une sorte de diverticulum qui loge le corps étranger ; une pièce de monnaie, un os, peuvent se placer de champ et laisser passer facilement les aliments ; en voici un second exemple. Une petite fille de huit ans avait avalé un sou ; la mère en avait recherché avec un soin facile à comprendre la présence dans les matières fécales et ne l'avait pas trouvé ; un mois se passa et la santé de l'enfant était satisfaisante, mais la déglutition ne se faisait pas aussi bien qu'avant l'accident. Noël Gueneau de Mussy me demanda de voir cette enfant, et je lui fis part de mon opinion sur la possibilité du séjour du sou dans l'œsophage, malgré l'absence de signes

(1) Le nommé Henri Isidore, âgé de trente-huit ans, entra le 20 novembre 1888 à l'Hôtel-Dieu, salle Saint-Christophe, avec des symptômes fébriles et un léger gonflement du cou. Le malade racontait que tous les ans, à pareille époque, il était pris d'accès quotidiens de fièvre palustre, et M. G. Sée rattacha les accidents actuels à cette même cause, mais le gonflement du cou prenant un caractère phlegmoneux, le malade fut envoyé dans mon service le 23 novembre.

Le cou était tuméfié à droite d'une manière uniforme; il existait une coloration rouge sombre bronzé, et, en appliquant la main, je sentis une fine crépitation emphysémateuse. Mon esprit se porta donc tout de suite vers une affection des voies aériennes, mais le malade nous apprit, ce qu'il n'avait pas encore dit, n'y attachant sans doute pas d'importance, que cinq jours avant son entrée à l'hôpital, c'est-à-dire le 15 novembre, il avait avalé un os en prenant rapidement une tasse de bouillon. Il avait ressenti immédiatement une douleur très aiguë dans le dos entre les deux épaules, et la déglutition était devenue extrêmement pénible. Mais la douleur avait disparu peu à peu, et deux jours après il ne restait plus qu'une dysphagie légère, les corps liquides et solides passant assez facilement.

Voici d'ailleurs les notes prises au lit du malade ;

23 novembre. — Fièvre intense 39°,5. Dyspnée légère, déglutition assez facile, rougeur diffuse à teinte rouge cuivrée, rappelant la couleur de l'érysipèle bronzé des alcooliques, occupant les régions sus-hyoïdienne, sous-hyoïdienne et sus-claviculaire latérales droites. Empâtement sous-jacent, œdème à la pression des doigts. Emphysème sous-cutané léger. On porte le diagnostic de : *plaie de l'œsophage et probablement de la trachée avec phlegmon infectieux.*

24 novembre. — La fièvre continue, délire léger, dyspnée toxique, pas de fluctuation, aucune indication à intervenir.

25 novembre. — Augmentation des accidents précédents. — Mort.

A l'autopsie nous trouvâmes un os ayant la forme et occupant le siège représentés sur la figure 55. L'œsophage était atteint de trois larges perforations. Œsophagite et péri-œsophagite, surtout latérale droite et antérieure, trachée et appareil pleuro-pulmonaire intacts.

positifs, et de mes craintes de voir, à un moment donné, évoluer des accidents graves. Il ne fallait pas songer à explorer l'œsophage de cette petite fille sans anesthésie. Je l'endormis et traversai l'œsophage du haut en bas avec le bout arrondi de l'instrument de de Graefe. Je ne rencontrai pas de résistance appréciable, mais. quarante-huit heures après, la mère m'apporta le sou. Il était évidemment dans l'œsophage et je l'avais repoussé dans l'estomac.

Pour résoudre la question posée plus haut, le seul moyen, et encore ne réussit-il pas toujours, est donc l'exploration de l'œsophage, avec ou sans chloroforme, suivant qu'il s'agit d'un enfant ou d'un adulte. M. Collin a construit dans ce but un instrument muni d'un résonateur qui rend le contact extrêmement sensible.

Si on ne trouve rien, il faut se résoudre à abandonner les choses à la nature ; mais si l'on sent le corps, il en faut tenter l'extraction. soit avec le panier de de Graefe, soit avec la longue pince courbe très ingénieuse de Mathieu. C'est alors, surtout si l'on échouait par les moyens précédents, que l'on pourrait mettre à profit le procédé imaginé par M. le Dr Gautier (de Genève). Il consiste à introduire dans l'œsophage un ballon de caoutchouc vide jusqu'au niveau du corps étranger et à le remplir d'air quand il est en place. On dilate ainsi l'œsophage, et il est possible que le corps. dont les pointes sont enfoncées dans les parois de cet organe, se dégage et tombe dans l'estomac.

8° RÉTRÉCISSEMENT DE L'ŒSOPHAGE.

Un sujet atteint de rétrécissement de l'œsophage se présente toujours en se plaignant de difficulté pour avaler, c'est-à-dire qu'il a de la *dysphagie*. Mais un certain nombre d'affections déterminent ce symptôme, et c'est à en rechercher la cause que vous devez tout d'abord vous attacher avant d'exercer aucune manœuvre directe sur l'œsophage.

Toutes les lésions inflammatoires du cou déterminent en général de la dysphagie, ainsi : une pharyngite, une amygdalite, un phlegmon du cou, etc. Vous n'avez pas de peine à éliminer ce groupe d'affections. J'en dirai autant des traumatismes.

Il s'agit d'une femme, je suppose ; elle éprouve souvent de la difficulté pour avaler et présente en même temps d'autres phénomènes nerveux : vous avez très probablement affaire à une dysphagie nerveuse, analogue à certaines aphonies. Les mouve-

ments de déglutition sont devenus impossibles ; ils réapparaîtront brusquement à un moment donné.

Serait-ce de l'*œsophagisme*, c'est-à-dire une contracture spasmodique de la tunique musculaire de l'œsophage, analogue, par exemple, à celle que l'on observe à un si haut degré dans le tétanos ? La réponse à cette question est parfois fort difficile ; cette affection susceptible d'atteindre aussi bien l'homme que la femme, en arrive à présenter des signes à peu près identiques à ceux du rétrécissement vrai ; cependant vous apprenez qu'une dysphagie complète est apparue subitement, et non progressivement comme on l'observe dans le rétrécissement ordinaire ; de plus les sujets sont souvent atteints des grandes névroses : hystérie et épilepsie. En cas de doute, il faudrait recourir au cathétérisme. Une olive d'un certain volume arrive alors facilement dans l'estomac et vous en concluez légitimement que l'obstacle est d'ordre dynamique. Il faut cependant encore faire une réserve, car une lésion organique au début pourrait s'accompagner d'un certain degré de spasme vaincu par le passage de l'olive. La confusion, d'ailleurs, n'aurait pas un grand inconvénient au point de vue pratique, parce que la dilatation convient également à ces deux cas.

Recherchez si la dysphagie ne résulterait pas de l'introduction plus ou moins éloignée d'un corps étranger dans les voies aériennes ou dans l'œsophage.

Recherchez surtout si le phénomène ne serait pas produit par une compression de voisinage. Lorsqu'il s'agit d'une tumeur du cou, du corps thyroïde, par exemple, l'erreur est difficile à commettre, mais il n'en est pas de même si la tumeur siège dans le thorax. Une hypertrophie, une dégénérescence des ganglions du médiastin postérieur, détermine souvent de la dysphagie ; mais songez surtout à l'anévrysme de la crosse de l'aorte. Dans le point où l'aorte se porte de droite à gauche pour gagner la colonne vertébrale, elle est immédiatement en contact avec l'œsophage, et il est aisé de comprendre la compression de ce conduit. Pour graver ce rapport dans l'esprit, j'ai l'habitude de raconter qu'un chirurgien pratiquant dans son cabinet le cathétérisme œsophagien, sans avoir fait un examen préalable suffisant, pénétra dans un anévrysme de l'aorte.

Vous avez donc examiné le malade à ces divers points de vue ; vous l'avez fait déshabiller ; vous avez exploré avec soin le cou et le thorax par la vue et la palpation ; vous avez percuté et aus-

culté. Le malade n'a pas été atteint de traumatisme; il n'existe pas de corps étranger dans les voies aériennes ni dans l'œsophage: il ne présente pas de lésion inflammatoire; rien n'indique la présence d'une tumeur au niveau du cou ou de la poitrine, la dysphagie est continue ou du moins n'offre pas d'intermittence complète et elle est apparue progressivement: il est extrêmement probable que vous avez affaire à un rétrécissement vrai de l'œsophage. (La femme paraît exempte de cette affection.)

Préoccupez-vous alors d'en reconnaître la nature. Il existe trois espèces de rétrécissements : le rétrécissement *cicatriciel*, le rétrécissement *fibreux* et le rétrécissement *cancéreux*. (Peut-être la syphilis joue-t-elle un rôle dans la production du rétrécissement fibreux, mais on ne peut que le soupçonner cliniquement, et il n'y a pas lieu de décrire un rétrécissement syphilitique.) L'interrogatoire du malade vous fournira à cet égard les renseignements les plus précieux.

Le rétrécissement cicatriel succède presque toujours à l'ingestion d'un liquide corrosif. Après les premiers phénomènes résultant de l'inflammation intense produite par le liquide, le calme renaît, la déglutition redevient sensiblement normale, mais, au bout d'un certain temps, elle est de nouveau plus difficile. La dysphagie augmente peu à peu, très lentement, et finit par devenir à peu près complète, mais cela très longtemps après l'accident initial. Dans le cas qui m'est personnel, et dont je parlerai plus loin, l'ingestion du liquide caustique avait eu lieu dix ans auparavant. Cette évolution n'a pas lieu de nous surprendre quand on se rappelle avec quelle lenteur, mais aussi avec quelle ténacité se rétracte le tissu cicatriciel consécutif aux brûlures; l'histoire de la maladie suffit donc, dans ce cas, à établir très nettement le diagnostic de la nature du rétrécissement.

Les antécédents n'accusent pas de brûlure. (Et qui pourrait dire cependant qu'il n'y a pas eu à un moment donné une brûlure partielle de l'œsophage par suite de l'ingestion d'aliments trop chauds?) Mais il a pu se produire une éraillure dont on n'a pas gardé le souvenir. Quoi qu'il en soit, sans cause bien nettement appréciable d'œsophagite antérieure, le malade éprouve peu à peu de la dysphagie, qui augmente jusqu'au point de devenir à peu près complète. Le travail pathologique s'est accompli lentement, et cependant, bien que le malade soit très amaigri par défaut d'alimentation, il ne présente aucun signe de cachexie. Vous avez

alors sans doute affaire à un rétrécissement fibreux. Le diagnostic est assurément moins clair que dans le cas précédent ; mais si à la marche s'ajoute un signe fourni par le cathétérisme, et sur lequel je reviendrai plus loin, il devient presque certain.

Les accidents ont évolué rapidement; le sujet est à l'âge où se développent de préférence les épithéliomes, c'est-à-dire a passé la quarantaine ; non seulement il est amaigri, mais il est jaune, présente un teint cachectique : il s'agit très probablement d'un rétrécissement cancéreux.

Quelle que soit d'ailleurs la nature du rétrécissement, les malades vous fournissent les renseignements suivants sur leur état.

Ils ont commencé par avaler péniblement les aliments solides, mais les aliments mous et liquides passaient très bien; peu à peu les liquides eux-mêmes ont cessé de passer. En franchissant la filière étroite du rétrécissement, les liquides déterminent parfois un bruit de *glouglou* perceptible pour le chirurgien et pour le malade.

L'œsophage se distend ordinairement au-dessus de l'obstacle et forme parfois une véritable poche dans laquelle séjournent les aliments; il est même possible de percevoir cette poche à l'œil et au toucher si elle occupe la région cervicale. Cette disposition peut donner des illusions au malade et lui laisser croire que les aliments ingérés n'ayant pas été rejetés immédiatement sont descendus dans l'estomac, mais un *vomissement œsophagien*, ramenant les matières non digérées, dissipe son espérance : c'est le plus souvent une simple régurgitation, une sorte de rumination plutôt qu'un vomissement.

Une quantité considérable de salive est sécrétée et tombe dans la poche œsophagienne.

Le malade éprouve en général de la douleur dans un point fixe correspondant au rétrécissement; il y porte fréquemment la main. Il se rend compte de l'arrêt des aliments, du lieu de cet arrêt, et sait reconnaître quand le liquide a franchi l'obstacle.

Après avoir obtenu du malade tous ces renseignements et l'avoir fait boire devant vous, procédez à l'exploration directe.

Cathétérisme œsophagien. — Le cathéter habituellement employé consiste en une tige flexible en baleine à l'extrémité de laquelle on visse des olives de dimension variable. Voici le procédé opératoire.

Le principal danger consiste à pénétrer dans le larynx ; on par-

viendra, je pense, à l'éviter à coup sûr par la manœuvre suivante. Le malade est assis, la tête légèrement renversée et appuyée sur la poitrine d'un aide. La bouche étant largement ouverte, le chirurgien y introduit l'indicateur gauche en déprimant la base de la langue et va toucher la paroi postérieure du pharynx. Il introduit ensuite le cathéter, de telle sorte que l'olive butte aussi contre la colonne vertébrale. Pressant alors sur cette olive avec l'indicateur gauche de facon à la diriger en bas, il pousse presque en même temps l'instrument de la main droite. L'olive suit donc forcément la paroi postérieure du pharynx et respecte le larynx.

On éprouve toujours une certaine difficulté à franchir l'anneau cricoïdien et l'on sent une résistance, surtout au retour, qui pourrait en imposer pour un rétrécissement, mais cette résistance est physiologique et due au cartilage cricoïde. N'employez jamais la force dans cette exploration, et arrêtez-vous au moindre obstacle, surtout dans une première séance. Retirez l'instrument et mesurez la longueur de la portion d'instrument qui a pénétré, en défalquant 15 centimètres représentant la distance de l'arcade dentaire à l'entrée de l'œsophage. Vous saurez alors que le rétrécissement commence à tant de centimètres (l'œsophage en mesure environ 25 chez l'adulte). Recommencez l'exploration avec la plus petite olive, et si vous échouez il vous faudra recourir au moyen que j'indiquerai plus loin à propos du traitement.

J'ai dit que le cathétérisme devait être pratiqué avec beaucoup de douceur; cela est surtout utile pour le rétrécissement cancéreux, car rien n'est facile comme de traverser le tissu morbide et de pénétrer soit dans la bronche gauche, soit dans la plèvre. Béhier, croyant avoir réussi à faire pénétrer une sonde dans l'estomac à travers un rétrécissement de ce genre, introduisit par cette voie du lait pour nourrir le malade. Or, survinrent bientôt des signes de pleurésie avec épanchement. Le liquide augmentant toujours, une thoracentèse devint nécessaire et la canule ramena le lait injecté depuis plusieurs jours par la sonde.

En présence d'un rétrécissement fibreux ou cicatriciel, on sera plus hardi dans l'emploi de l'olive exploratrice, car le tissu étant très ferme, la fausse route est moins à craindre. Il est même possible de se rendre compte du degré de résistance du tissu. Pressez avec une certaine force sur l'obstacle, l'olive arrive à pénétrer brusquement, et dès lors l'instrument est libre; ramenez-le

doucement, vous sentez au retour le même arrêt qui est également franchi d'arrière en avant en vous laissant percevoir un ressaut brusque. Introduisez et retirez plusieurs fois de suite l'olive à travers l'obstacle et le phénomène devient encore plus net ; vous éprouvez la sensation précise d'un corps dur passant au travers d'une boutonnière étroite et résistante, et vous pouvez mesurer sur le manche de l'instrument la hauteur des lèvres de cette boutonnière. J'ai pu de la sorte diagnostiquer un rétrécissement fibreux de l'œsophage. Lorsque la marche de la maladie a déjà rendu le diagnostic probable, j'estime que la constatation de ce signe le rend certain.

Un rétrécissement de l'œsophage, de quelque nature qu'il soit, amenant fatalement la mort, doit être activement traité le plus tôt possible. Si la syphilis pouvait être mise en cause, on commencerait par un traitement spécifique énergique.

Le traitement rationnel des rétrécissements de l'œsophage est la dilatation ; mais il n'en est malheureusement pas ici comme pour l'urèthre, où ce mode de traitement est à peu près constamment suivi de guérison. Bien heureux quand on réussit à alimenter le malade et à l'empêcher de mourir de faim.

Supposons un rétrécissement infranchissable avec la plus petite des olives de la série, il faut alors recourir à l'emploi d'une bougie œsophagienne de petite dimension. M. Collin a construit un instrument ingénieux à l'aide duquel on peut faire glisser une olive dans le rétrécissement, en se servant de la bougie comme conducteur. On arrive quelquefois par ce moyen à faire disparaître immédiatement un spasme qui s'opposait à l'introduction de toute espèce d'aliments. J'en ai observé un exemple remarquable dans mon service. Il s'agissait d'une lésion organique au début, accompagnée d'un spasme tel, qu'il était impossible de passer d'emblée une olive, si petite qu'elle fût. On y parvint à l'aide de l'artifice précédent et le malade, atteint de dysphagie absolue avant cette manœuvre, avala aussitôt des aliments solides, à peu près comme à l'état normal, et se crut guéri.

Le meilleur mode de dilatation du rétrécissement de l'œsophage est celui recommandé par M. Bouchard. On se sert de bougies en gomme, de forme cylindro-conique, graduées à la filière Charrière et remplies de plomb de chasse. Cet instrument très pesant presse sur l'obstacle par son propre poids, et, d'autre

part, est assez flexible pour se prêter aux diverses courbures de l'organe.

Il faut laisser la bougie à demeure pendant plusieurs minutes. Certains malades la supportent bien ; pour d'autres, au contraire, la sensation est très pénible, ils éprouvent une sorte de strangulation, et la gardent seulement quelques instants. La tête du malade sera tenue légèrement fléchie sur la poitrine, pour faciliter l'émission des matières glaireuses qui sortent en grande abondance et éviter ainsi leur chute dans le larynx. On renouvellera la séance tous les deux jours, en commençant par la bougie qui avait passé dans la séance précédente et en augmentant graduellement. Il faut ici, comme pour l'urèthre, tâter la sensibilité du sujet, mais la règle est de procéder très lentement.

Lorsqu'il s'agit d'un rétrécissement cicatriciel pas trop ancien, et surtout d'un rétrécissement fibreux, on peut obtenir, en y mettant de part et d'autre beaucoup de patience et de prudence, des résultats remarquables. Le malade atteint de rétrécissement fibreux, auquel je faisais allusion plus haut, fut soumis à ce traitement par la dilatation graduelle avec les bougies de M. Bouchard. Quoique très émacié au début du traitement, il reprit rapidement des forces, ne tarda pas à manger comme auparavant, et sortit de l'hôpital, malgré nos observations, se croyant complètement guéri. Il put reprendre sa profession, mais malheureusement ne suivit pas le conseil de venir de temps en temps se faire passer une sonde, et le rétrécissement reparut plus grave encore que la première fois. Je reviendrai d'ailleurs plus loin sur l'histoire de ce malade auquel je pratiquai la gastrostomie.

Vous êtes en présence d'un malade qui peut avaler à peine quelques gouttes de liquide, il meurt de faim et de soif et réclame du secours; toutes les tentatives pour passer une olive ou une bougie ont échoué : que faire?

Vous devez tenir grand compte dans votre détermination du siège et de la nature du rétrécissement. J'élimine d'abord le cas qui est de beaucoup le plus rare, celui où le rétrécissement occupe la portion cervicale; l'indication serait évidemment de pratiquer l'œsophagotomie externe; mais, je le répète, l'obstacle réside à peu près constamment sur la portion thoracique, et n'est par conséquent pas directement accessible.

Deux ressources sont à notre disposition : l'œsophagotomie

interne et l'ouverture de l'estomac ou gastrostomie pour y introduire directement les aliments.

L'œsophagotomie interne ne me semble pas applicable au rétrécissement cancéreux, car, à la période de la maladie où l'intervention devient indiquée, l'œsophage est entouré de tous côtés par des masses épithéliales occupant souvent une grande hauteur, qui obturent et dévient le conduit. Si une incision est peu profonde, elle sera inutile; si elle est très profonde, elle exposera à de graves accidents immédiats et sans compensation bien sérieuse.

Mais il n'en est pas de même pour le rétrécissement cicatriciel ou fibreux. Il s'agit là d'une bride, d'un anneau limités, circonscrits, dont on connaît à l'avance le siège et l'étendue. Dans ces conditions, nul doute que l'œsophagotomie interne doive être pratiquée. J'ai obtenu par cette opération un succès remarquable en 1872. Il s'agissait d'un jeune homme qui, pendant la campagne du Mexique, avala par mégarde un petit verre d'acide sulfurique croyant avaler de l'eau-de-vie. Je pratiquai l'incision de la bande cicatricielle et pus ensuite passer rapidement les plus grosses olives de la série. J'ai revu le malade plusieurs années après; il était resté complètement guéri.

Je ne crois pas nécessaire de décrire en détail le manuel opératoire de l'œsophagotomie interne, qui ne présente d'ailleurs aucune difficulté; il consiste à pousser une lame coupante quand on est parvenu sur le point rétréci; l'essentiel est d'avoir un bon instrument; je m'étais servi de celui de M. Collin.

Faut-il pratiquer la gastrostomie? Quelle est la valeur de cette opération?

Il convient encore de distinguer suivant que l'on a affaire à un rétrécissement fibreux ou cancéreux. Dans le premier cas, si le chirurgien ne juge pas à propos, pour un motif quelconque, de faire l'œsophagotomie interne, son devoir est d'ouvrir l'estomac, puisque c'est le seul moyen de salut pour le malade. L'opération est d'autant plus indiquée que l'affection de l'œsophage n'est pas mortelle par elle-même, et qu'à la rigueur, une fois le danger de mort conjuré, il sera possible de reprendre la dilatation soit de haut en bas, soit de bas en haut par l'ouverture stomacale et peut-être d'arriver à un résultat assez favorable pour refermer la plaie stomacale. Je suivis cette conduite pour le malade atteint de rétrécissement fibreux, dont j'ai parlé plus haut. A sa rentrée à l'hôpital, il présentait des signes d'œsophagite et de péri-œso-

phagite qui me firent repousser l'œsophagotomie interne. La gastrostomie fut suivie du retour rapide des forces, mais cet homme, ayant été cruellement plaisanté sur sa manière de manger, préféra se laisser mourir de faim plutôt que de vivre dans de pareilles conditions, bien qu'il eût instamment réclamé l'opération.

La gastrostomie appliquée aux rétrécissements cicatriciels ou fibreux est donc une opération rationnelle et parfaitement indiquée.

En est-il de même pour le rétrécissement cancéreux? La question est beaucoup plus discutable. Que l'on n'ait pas le courage de refuser à un malheureux qui la demande une opération susceptible d'apporter un peu de soulagement à son état, je le comprends; mais, pour mon compte, si j'accepte de la faire, je ne la conseille que modérément. On a pensé que la gastrostomie pratiquée à une période peu avancée de la maladie entraverait la marche du néoplasme en supprimant l'irritation provoquée par le passage des aliments. Cela est possible et même probable; l'existence pourrait être alors réellement prolongée, résultat très douteux quand on agit à la dernière période, mais on trouvera rarement un homme se soumettant à une pareille opération sans y être poussé par une impérieuse et évidente nécessité.

Quoi qu'il en soit, voici le procédé opératoire.

Gastrostomie. — Cette opération a pour but, comme l'indique son nom, d'établir une bouche stomacale.

Le premier temps consiste à découvrir l'estomac : le meilleur procédé est celui de M. L. Labbé.

Pratiquez à un travers de doigt environ du rebord des fausses côtes gauches une incision longue de 5 à 6 centimètres, parallèle à ce bord, et dont l'extrémité inférieure aboutit au cartilage de la neuvième côte. — Ouvrez la cavité abdominale, couche par couche. Si la face antérieure de l'estomac se présente aux yeux, ce qui est la règle, vous la reconnaîtrez à sa surface gris blanchâtre absolument lisse. Vous verrez le grand épiploon se détacher de la grande courbure. Si l'estomac n'apparaît pas, cherchez le bord antérieur du lobe gauche du foie, relevez cet organe et vous rencontrerez aussitôt l'estomac en arrière de lui.

Fixez alors la paroi antérieure de l'estomac à la paroi abdominale sans pénétrer dans la cavité stomacale, — adossez péritoine contre péritoine. Que faire ensuite? Une pratique qui tend à se généraliser consiste à ne pas pousser l'opération plus loin pour

le moment, à ne faire l'ouverture de l'estomac que huit jours plus tard lorsque des adhérences se sont établies, c'est-à-dire à opérer en deux temps. Mais il faut évidemment pour cela qu'il ne soit pas urgent d'introduire immédiatement des aliments dans l'estomac.

En tout cas, il est très important de ne pas ouvrir largement le viscère comme nous le faisions au début de la gastrostomie. Il faut se contenter d'une petite ouverture suffisante pour recevoir une sonde du calibre n° 15. Lorsque le trajet est définitivement établi, on passe cette sonde lorsqu'on juge utile d'introduire des aliments, et on n'a pas besoin de la laisser à demeure, non plus qu'aucune autre espèce d'instrument. — On évite ainsi l'issue incessante du suc gastrique qui finissait par digérer les bords de la plaie et déterminait sur la peau un érythème très pénible.

9° TORTICOLIS.

Le torticolis est constitué par une attitude vicieuse du cou telle que la tête est inclinée latéralement et a subi un mouvement de rotation.

Des causes multiples peuvent amener la déviation du cou, par exemple : une cicatrice cutanée, une tumeur, une lésion osseuse, spontanée ou traumatique; mais si, dans ces cas, la tête est inclinée d'un côté, le cou n'est pas tordu, ce n'est pas là le véritable torticolis.

Cette affection est d'ordre essentiellement musculaire; elle est due à l'action prédominante de l'un des muscles du cou, plus rarement d'un groupe de muscles, sur les muscles congénères du côté opposé; or, cette action prédominante s'exerce dans trois circonstances : tantôt le muscle est *rétracté*, raccourci, modifié dans sa structure ; il représente une sorte de corde inerte, inextensible, composée plutôt d'éléments fibreux que d'éléments musculaires : c'est le *torticolis par rétraction musculaire* et le muscle atteint est à peu près constamment le sterno-cléido-mastoïdien. Tantôt le muscle est seulement *contracturé*, les fibres musculaires n'ont pas subi de modifications de texture, elles ne sont pas en réalité raccourcies, et peuvent reprendre leur disposition normale, ce que démontre avec évidence l'anesthésie : c'est le *torticolis par contracture musculaire*, variété dans laquelle doit rentrer le *torticolis spasmodique*.

Dans un troisième cas, beaucoup plus rare que les précédents, les muscles ne sont atteints ni de rétraction ni de contracture, mais seulement d'un défaut de synergie dans leur action. Ceux d'un côté l'emportent en puissance sur ceux du côté opposé, et le résultat est évidemment le même au point de vue de l'attitude de la tête, je l'appelle : *torticolis par action dynamique.*

Si cette division n'est pas classique, j'estime qu'elle mérite de le devenir, car elle répond à l'observation clinique. Elle est d'autant plus importante que chacun de ces trois cas exige un traitement spécial, et il n'est pas indifférent de donner au praticien une bonne règle de conduite dans ces cas assez difficiles.

Torticolis par rétraction musculaire. — Cette espèce de torticolis est celle que Bouvier a spécialement étudiée dans ses leçons. Elle est d'ailleurs la plus commune. La lésion initiale porte à peu près toujours sur le muscle sterno-cléido-mastoïdien (quant à la cause de cette lésion elle-même, elle est inconnue et probablement d'origine nerveuse) et consiste dans une rétraction primitive de ce muscle; par conséquent cette espèce de torticolis est congénitale. Le muscle forme sous la peau une corde dure, fortement tendue, saillante à ce point qu'on peut la saisir entre les doigts, inextensible. Cet état est *permanent* (ce qui différencie la rétraction de la contracture). Les deux chefs du muscle peuvent être affectés à la fois, mais la lésion atteint le plus souvent le chef sternal que le chef claviculaire. Si l'on veut redresser la tête du sujet, on sent une résistance invincible et la corde devient encore plus saillante. Mesurez la longueur du muscle de chaque côté et vous trouverez du côté rétracté une différence de 5, 6, 8, 10 centimètres en moins par rapport au côté opposé. L'attitude ne varie jamais, et lorsque l'enfant dort profondément, si l'on cherche à redresser la tête, on n'y réussit pas mieux qu'à l'état de veille ; il y a là une résistance matérielle.

L'attitude de la tête est celle que lui imprime l'action physiologique du sterno-mastoïdien; elle est inclinée sur l'épaule correspondant au muscle rétracté et le menton est dirigé vers le côté opposé; en même temps, la tête éprouve un léger mouvement de propulsion en avant. Cette attitude est d'ailleurs sensiblement la même, quelle que soit la variété à laquelle appartient le torticolis.

Un fait frappant, c'est le défaut de symétrie des deux côtés de la face. Il résulte non seulement de l'inclinaison de la tête, mais encore d'une atrophie très marquée du côté incliné.

Les malades n'éprouvent pas de douleur.

Le diagnostic du torticolis par rétraction musculaire ne saurait donc être douteux : déviation congénitale, permanente, avec saillie, sur un côté du cou, d'un cordon dur et inextensible formé par le muscle sterno-cléido-mastoïdien.

Il n'existe qu'un seul mode de traitement rationnel et efficace de cette espèce de torticolis, c'est la section du faisceau musculaire rétracté. Que des massages longtemps prolongés et intelligents, aidés de l'électrisation, aient pu à la longue rendre au muscle sa longueur normale, c'est possible, je ne le conteste pas, mais le succès est douteux, et quand je songe qu'à l'aide d'une opération légère, absolument inoffensive, on peut arriver en un instant à un résultat que des années de traitement n'obtiendront peut-être jamais, je ne comprends pas l'hésitation.

A quelle époque convient-il d'opérer? On n'opère pas ordinairement dans les deux ou trois premières années de la vie, pour plusieurs raisons. Quoique le torticolis existe déjà à la naissance, il est peu apparent, beaucoup moins par exemple que le pied bot auquel il peut être si justement comparé; aussi ne songe-t-on même pas à une opération. A mesure que l'enfant grandit, le côté sain se développant beaucoup plus que le côté malade, la difformité devient de plus en plus apparente et nous avons tous vu (ce qui est beaucoup plus rare aujourd'hui, grâce à l'admirable découverte de la ténotomie sous-cutanée) des individus abandonnés à eux-mêmes dont la tête touchait l'épaule et était absolument immobilisée dans cette position vicieuse, ce qui les obligeait à se mouvoir tout d'une pièce pour regarder à droite ou à gauche.

De plus, quand le muscle est divisé, il faut un appareil pour en maintenir les deux bouts écartés; or un tout petit enfant supporterait avec peine un appareil qui pourrait gêner son alimentation, sans compter que l'application de l'appareil serait elle-même très difficile. Et d'ailleurs, y a-t-il un grand avantage à opérer de très bonne heure? Non; le seul motif de se hâter serait d'empêcher la production des déformations osseuses et articulaires consécutives, mais Bouvier avait déjà fait cette curieuse observation que le torticolis ne retentit pas du tout (c'est peut-être un peu exagéré) sur le développement du squelette. De fait, et je l'ai pour mon compte observé bien des fois, la section du sterno-mastoïdien pratiquée sur des enfants de dix, douze ans, et même plus

âgés, est suivie immédiatement du redressement de la tête : par conséquent, si elles existent, les lésions osseuses doivent être bien légères.

Mode opératoire. — L'opération est en général si peu douloureuse qu'il n'est pas nécessaire d'anesthésier le malade, à moins d'avoir affaire à un sujet très pusillanime, ou bien à un enfant dont on ne pourrait pas autrement obtenir l'immobilité.

Faites construire à l'avance un collier en cuir, afin de l'appliquer sur le cou avant le réveil du malade aussitôt l'opération terminée.

La section doit porter sur le chef rétracté et apparent, par conséquent le plus souvent sur le chef sternal. Il peut arriver que le muscle fasse à son insertion supérieure une saillie plus forte même qu'à son insertion inférieure : la section pourrait alors être pratiquée en haut, ce qui d'ailleurs est tout à fait l'exception: dans les deux cas, elle doit être faite à un travers de doigt environ de l'attache.

Si la rétraction portait sur les deux chefs du muscle, on pourrait encore pratiquer la section sur le chef commun, c'est-à-dire au-dessous de l'apophyse mastoïde, conduite que j'ai suivie cette cette année (1893), à la Pitié, avec succès, sur une jeune fille de vingt ans dont le torticolis remontait à l'âge de deux ans.

Supposons qu'un seul chef est rétracté et que nous adoptons la méthode sous-cutanée.

Le sujet étant étendu horizontalement, faites porter et maintenir par un aide la tête dans une position telle que la corde subisse son maximum de tension.

Vous pouvez enfoncer le ténotome indifféremment d'avant en arrière ou d'arrière en avant, selon que vous serez plus ou moins à votre main.

Faut-il couper le muscle de dedans en dehors en passant d'abord sous sa face profonde, ou de dehors en dedans en pénétrant d'abord sous la peau? Le premier procédé paraît donner un peu plus de sécurité : je préfère cependant le second, car on voit mieux ainsi ce que l'on fait, on saisit mieux le moment où le tendon est coupé en totalité. Il est d'ailleurs si peu vraisemblable que le bistouri rencontre un organe important qu'on peut négliger cette éventualité.

L'opération comprend deux temps : 1° après avoir préalablement fait glisser la peau à la surface du muscle pour détruire

plus tard le parallélisme entre la plaie cutanée et la plaie musculaire, faites à la peau une piqûre avec le ténotome pointu; 2° par cette piqûre, introduisez à plat la lame du ténotome mousse et pénétrez ainsi dans la couche sous-cutanée entre la peau et le tendon. Tournez alors le tranchant de l'instrument vers le muscle et coupez par un petit mouvement de scie. Il se produit aussitôt une sorte de détente, la tête se redresse et le doigt se rend aisément compte de l'écartement des deux bouts; si des brides persistaient, on en achèverait la division. Le ténotome est retiré à plat comme il était entré : la peau revenue à sa place porte la trace d'une piqûre insignifiante. C'est à peine si l'on voit quelques gouttes de sang.

Le pansement consiste à recouvrir la plaie de baudruche collodionnée et d'une mince couche d'ouate par-dessus laquelle on applique immédiatement le collier.

Il faut à tout prix éviter le rapprochement des deux bouts du muscle et porter par conséquent autant qu'il est possible la tête dans le sens opposé à la déviation. Le collier remplit ce but; le menton doit être bien en regard de la fourchette sternale.

Il sera utile, pendant les premiers jours, d'exercer une traction sur la tête en la portant du côté de l'épaule opposée à la rétraction. On y réussit facilement à l'aide d'un tube de caoutchouc double dont les chefs réunis sont fixés sur la tête avec une bande de diachylon; on fixe ensuite de la même manière les deux nerfs sur la poitrine, l'un en avant de l'épaule, l'autre en arrière, en les tendant suffisamment pour obtenir le résultat.

Faites porter le collier longtemps, plusieurs années, si c'est nécessaire. Le massage du sterno-mastoïdien et une sorte de gymnastique du cou pourront alors rendre des services.

L'opération que je viens de décrire en détail, c'est-à-dire la section sous-cutanée, était la seule employée avant l'avènement de la méthode antiseptique, mais, aujourd'hui, nous coupons volontiers le tendon à ciel ouvert après l'avoir dégagé et chargé sur une sonde cannelée, ce qui permet de mieux voir ce que l'on fait. Le seul avantage de la méthode sous-cutanée est l'absence de cicatrice.

Torticolis par contracture musculaire. — Que sous une influence quelconque : rhumatisme, myosite, ostéo-arthrite, etc., il survienne une contracture musculaire de l'un ou de plusieurs

des muscles du cou, il en résulte une variété de torticolis en rapport avec les organes atteints de contracture. Le sterno-mastoïdien peut encore être intéressé dans cette circonstance, mais la lésion atteint plus fréquemment le trapèze ou quelques-uns des muscles de la nuque : d'où la dénomination de *torticolis postérieur* que lui a donné M. Delore dans ce dernier cas.

L'attitude du sujet est identique à celle décrite dans le chapitre précédent, si la contracture porte sur le sterno-mastoïdien. Si la lésion affecte le trapèze, le complexus, etc., la tête est toujours inclinée sur l'épaule correspondante et le menton tourné du côté opposé, mais elle est légèrement renversée en arrière. Dans le cas très rare où la contracture atteindrait le muscle splénius seul, la tête éprouverait non seulement l'inclinaison latérale, mais encore la rotation du côté du muscle atteint.

En explorant directement le sujet, vous n'observerez plus la corde cervicale caractéristique de la variété précédente, mais bien une sorte d'induration diffuse assez mal délimitée sur les côtés du cou. Il n'existe pas d'atrophie de la face du côté correspondant.

Le malade éprouve souvent de vives douleurs siégeant principalement sur les parties latérales du cou, au niveau des masses latérales de l'atlas. La pression en ce point les exagère.

Il suffit d'analyser avec quelque soin les circonstances dans lesquelles se sont développées ces deux variétés de torticolis, dont la pathogénie est si différente, et les signes qu'ils présentent, pour ne pas les confondre. D'ailleurs, si vous hésitez, endormez le malade, et vous verrez la contracture disparaître lorsqu'il sera anesthésié.

Mais le praticien peut être embarrassé pour répondre à cette question : S'agit-il d'un torticolis musculaire ou d'une arthrite cervicale avec inclinaison de la tête et du cou? Le doute ne saurait exister qu'au début de l'affection, alors que les signes du mal sous-occipital consistent seulement dans la douleur, la gêne des mouvements et la contracture des muscles péri-articulaires. J'ai d'ailleurs déjà donné plus haut les principaux caractères distinctifs entre ces deux affections.

Le traitement consiste à rendre à la tête sa position normale et à l'y maintenir. Il est bon de pratiquer cette réduction aussitôt que possible, car à la contracture des muscles pourrait succéder une rétraction. Il est à peine besoin de faire remarquer

qu'il ne saurait être question dans ce cas de section musculaire, puisqu'il est possible à l'aide du chloroforme de rendre aux muscles raccourcis leur longueur normale, et d'ailleurs on serait fort embarrassé pour savoir sur quel point doit porter le bistouri, car souvent plusieurs muscles sont atteints à la fois.

Couchez le malade sur un plan résistant, une table, par exemple, et endormez-le au chloroforme. Saisissez alors la tête entre vos mains et ramenez-la doucement, graduellement, sans violence, à sa position normale, ce qui n'offre en général aucune difficulté. L'important est de la maintenir, sinon elle reprendra sa position vicieuse aussitôt après le réveil. Vous pouvez faire construire à l'avance un collier en cuir qui sera appliqué séance tenante, mais ce collier, n'ayant pu être fait sur un moule, remplit rarement les indications et blesse presque toujours le malade ; cependant un fabricant intelligent peut arriver au résultat.

Si l'on ne possède pas de collier, ou bien si l'appareil ne peut être supporté, un excellent moyen consiste à appliquer une sorte de capeline plâtrée, de façon à immobiliser la tête, le cou et les épaules préalablement recouverts d'un maillot. Laissez l'appareil plâtré en place pendant plusieurs semaines et, lorsque vous l'enlèverez, remplacez-le tout de suite par un collier en cuir bouilli, beaucoup mieux supporté à ce moment; la contracture étant vaincue, la tête ne viendra plus faire effort contre les rebords de l'appareil. Le collier devra être porté longtemps encore (au moins une année) après le redressement de la tête, afin de parer à toute récidive. Le praticien pourrait construire lui-même, et à peu de frais, une sorte de faux-col carcan avec du carton, du cuir ou mieux de la gutta-percha.

Torticolis par action dynamique. — Cette espèce de torticolis a encore été désignée sous le nom de *torticolis spasmodique*, expression mauvaise, car il n'existe pas de véritable spasme musculaire.

Voici comment se produisent les phénomènes sur un sujet type. Le malade est, je suppose, couché, et la tête repose à plat sur l'oreiller : il n'existe alors aucune déviation. Vient-il à s'asseoir de telle sorte que la tête ne soit plus soutenue, celle-ci perd aussitôt son équilibre; on la voit d'abord s'incliner latéralement et se porter ensuite en rotation. Ces mouvements s'exécutent d'une manière lente et graduelle, sans secousse. L'attitude vicieuse

persiste tant que la tête n'est pas ramenée à sa position normale, et on l'y ramène facilement, sans effort, pour la voir retomber aussitôt qu'on l'abandonne. Il s'agit donc bien là d'un défaut de synergie musculaire.

Les muscles présentent alors une consistance sensiblement égale des deux côtés.

Tant que la tête est déviée, les malades éprouvent une douleur

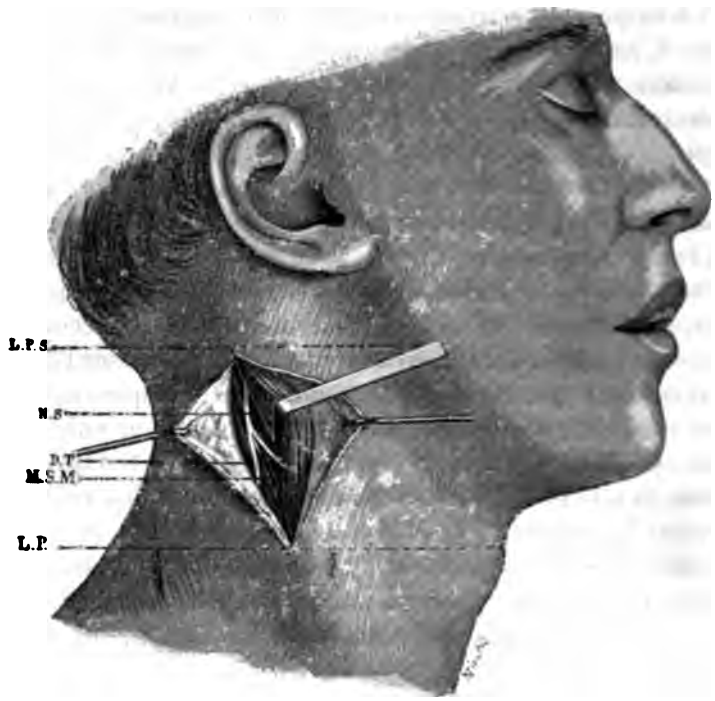

Fig. 56. — Résection du nerf spinal. — Procédé opératoire.

B. S. M, branche de bifurcation du nerf spinal allant dans le muscle sterno-cléido-mastoïdien.
B. T, branche du muscle trapèze.
L. P, ligne pointillée horizontale partant du bord supérieur du cartilage thyroïde (point de repère).
L. P. S, ligne pointillée horizontale partant de l'angle de la mâchoire inférieure (point de repère).
M. S. M, muscle sterno-cléido-mastoïdien rec par son bord postérieur.
N. S, nerf spinal.

plus ou moins vive à la nuque, au niveau surtout des apophyses articulaires des vertèbres cervicales.

A quoi tient cette rare et singulière affection? Elle paraît bien être de nature nerveuse, mais on ne saurait en dire le point de départ. Chez la malade que j'ai observée, l'affection avait succédé

à un accouchement accompli dans des conditions exceptionnelles de fatigue et d'épuisement.

L'électricité, le massage, les diverses frictions, le maintien du cou avec un collier, devront d'abord être opposés à ce torticolis qui semble particulièrement rebelle au traitement. Après avoir tout épuisé, je proposai à ma malade la résection du nerf spinal, opération certes des plus rationnelles dans l'espèce. Elle en éprouva d'abord une assez grande amélioration, mais, en définitive, je ne l'ai pas guérie, et, après plusieurs années de lutte, j'ai dû me déclarer vaincu.

Voici le procédé opératoire que je conseille pour découvrir le nerf spinal, qu'on veuille le réséquer ou bien en pratiquer l'élongation.

Une ligne horizontale partant de l'angle de la mâchoire indique d'une façon suffisamment exacte le point d'où le nerf sort de la loge parotidienne ; une seconde ligne horizontale tirée du bord supérieur du cartilage thyroïde correspond à l'endroit où le nerf pénètre dans le muscle sterno-cléido-mastoïdien par la face profonde. Ce sont là les points de repère.

Pratiquez le long du *bord postérieur* du muscle sterno-cléido-mastoïdien une incision de 6 centimètres environ, comprise entre les deux lignes horizontales que je viens d'indiquer. Divisez la peau, le peaucier, et découvrez avec soin le muscle de façon à mettre à nu les fibres musculaires elles-mêmes et non pas seulement la gaine ; soulevez-le avec un écarteur, et vous verrez bientôt le nerf spinal distendu sous la forme d'une corde. Faites la section aussi haut que possible, afin d'être certain d'atteindre la branche du trapèze. Bien que l'élongation ait été pratiquée sans accident, je n'oserais la conseiller, en raison de l'ébranlement que l'on peut imprimer au pneumogastrique et au bulbe rachidien.

QUATRIÈME SECTION

AFFECTIONS CHIRURGICALES DU MEMBRE SUPÉRIEUR

J'étudierai successivement les affections de l'épaule, du bras, du coude, de l'avant-bras, du poignet et de la main.

CHAPITRE PREMIER

AFFECTIONS CHIRURGICALES DE L'ÉPAULE

L'épaule peut être, au point de vue clinique, décomposée en quatre régions :

A. La région claviculaire ;
B. La région scapulaire ;
C. La région scapulo-humérale ou moignon de l'épaule ;
D. La région axillaire ou creux de l'aisselle.

A. **Affections chirurgicales de la région claviculaire.** — La région claviculaire se compose à peu près exclusivement de la clavicule et des deux articulations qui l'unissent au sternum et à l'omoplate.

Les minces couches qui la recouvrent peuvent être atteintes de contusion, dont il serait à peine utile de faire mention, s'il n'existait entre la peau et l'os des branches nerveuses susceptibles d'être intéressées et de donner lieu à des douleurs vives et quelquefois persistantes.

Le plan profond de la région contient les gros vaisseaux et nerfs qui du cou se rendent au membre supérieur; mais, grâce au coussinet protecteur formé par le muscle sous-clavier, ces organes ne sont heureusement presque jamais atteints dans les traumatismes de la clavicule.

Occupons-nous donc des affections de la clavicule proprement dite.

La clavicule est atteinte de traumatismes, d'affections inflammatoires et de lésions organiques.

Les traumatismes, étant très fréquents, devront surtout attirer notre attention.

Traumatismes de la clavicule. — Le premier soin du chirurgien sera de s'enquérir de la cause qui a déterminé la lésion : est-ce une chute sur le moignon de l'épaule (ce qui est le cas le plus commun), est-ce un choc porté directement sur l'os? Ce point n'est même pas toujours facile à élucider, car les blessés renseignent souvent mal à cet égard. Le choc a-t-il porté d'avant en arrière, ou d'arrière en avant? A-t-il porté directement de dehors en dedans? La violence s'est-elle exercée de haut en bas ou de bas en haut? L'état de la peau pourra quelquefois aider à la solution de ces questions, sur lesquelles nous restons le plus souvent indécis, et cependant il y faut insister, car de la direction du choc dépend ordinairement l'espèce et la variété du traumatisme. Enfin la lésion est-elle produite par une simple contraction musculaire?

Le malade étant déshabillé de manière à permettre de comparer entre elles les régions de chaque côté, procédez alors à l'examen direct.

La simple inspection vous fournira déjà les renseignements les plus précieux. Si les deux côtés sont absolument symétriques, s'il n'y a pas de déformation apparente, toutes les chances seront en faveur d'une contusion. Mais à cet égard établissez une grande distinction suivant que vous avez affaire à un enfant ou bien à un adulte; des erreurs fréquentes sont commises dans la pratique pour n'en avoir pas tenu compte. En raison de l'épaisseur et de la résistance du périoste chez les enfants, les fractures de la clavicule sont presque toujours sous-périostées, et par conséquent sans déplacement, tandis que chez l'adulte le périoste étant toujours déchiré, les fragments subissent un déplacement variable, mais en général très appréciable à l'œil.

Notez avec soin le point où porte la déformation : occupe-t-elle le corps ou les extrémités de la clavicule? Dans le premier cas il s'agira probablement d'une fracture; dans le second, ce pourrait être une luxation. Cependant la fracture siège quelquefois si près de l'extrémité, surtout de l'extrémité sternale, que la confusion est *à priori* possible entre ces deux affections.

Explorez alors la face supérieure de la clavicule; normalement, elle est lisse et régulière; si, en promenant légèrement le doigt sur cette face, vous ne sentez aucune saillie, aucune inégalité, vous en conclurez légitimement qu'il n'y a pas de fracture. Faisons cependant une réserve en ce qui concerne l'extrémité externe.

Chez l'enfant vous ne sentirez pas sous le doigt de déformation bien appréciable; cependant, en saisissant le corps de la clavicule entre le pouce et l'index, vous constaterez, surtout dans les jours qui suivent l'accident, une légère augmentation de volume en un point bien limité; mais ce n'est pas le signe pathognomonique et, pour en finir avec ce qui concerne les enfants, je dirai que le principal symptôme est la douleur occupant un point fixe de l'os.

Quand, à la suite d'une chute sur l'épaule, un enfant présente une certaine impuissance ou quelquefois seulement de la gêne dans les mouvements du bras; quand ces mouvements sont douloureux, guidez-vous à peu près exclusivement sur le symptôme douleur pour établir le diagnostic de fracture, car, je le répète, en raison de la conservation du périoste, vous n'avez pas à compter sur la déformation, la mobilité anormale, ni sur la crépitation. Si donc vous constatez au toucher, en un point précis et invariable de l'os, une douleur vive, alors que ce point ne porte les traces d'aucun traumatisme direct, affirmez qu'il existe une fracture de la clavicule.

Revenons à l'adulte. La simple inspection de la région, le palper, vous ont révélé l'existence probable d'une fracture qu'il faut ensuite étudier. Les signes qu'elle présente sont en rapport avec les variétés de la lésion.

La fracture occupe le corps de l'os, son extrémité externe, son extrémité interne.

a. *Fracture du corps de la clavicule.* — Cette variété est de beaucoup la plus commune. La fracture de la clavicule est d'ail-

leurs l'une de celles dont l'homme est le plus fréquemment atteint. Un choc direct peut sans doute la produire, d'autant plus que vers sa partie moyenne l'os porte à faux, mais elle est en général le résultat d'une cause indirecte, d'une chute sur le moignon de l'épaule. L'os se trouvant alors comprimé entre le sol et le sternum, ses courbures normales s'exagèrent et il finit par céder au niveau de l'une d'elles, le plus souvent de l'interne. Ce mécanisme permet de comprendre l'énorme chevauchement que l'on observe parfois dans ce cas : rien ne s'oppose, en effet, au glissement des fragments l'un sur l'autre lorsque, la fracture étant produite, la pression continue à s'exercer sur les deux extrémités de l'os. Il n'en est pas de même dans la fracture par cause directe, où le chevauchement existe à peine : le déplacement se fait alors plutôt dans le sens de l'épaisseur, les fragments étant soumis isolément à l'action des muscles qui les élèvent ou les abaissent. C'est à ce déplacement des fragments qu'est due la déformation de la région, et l'on comprend aisément que ce signe soit aussi variable que la cause qui l'a produit.

La peau est soulevée par les fragments dont on apprécie assez nettement au palper la forme et la disposition : ils sont parfois pointus et menacent de perforer les téguments, complication heureusement très rare ; on rencontre quelquefois un fragment isolé, mobilisable, intermédiaire aux deux fragments principaux. Ceux-ci restent le plus souvent au contact, bien que chevauchant l'un sur l'autre, mais ils peuvent aussi s'abandonner ; on voit alors l'un d'eux se porter en arrière et s'enchevêtrer entre les fibres musculaires du trapèze, ce qui augmente singulièrement les difficultés du traitement.

Le diamètre transversal de la région diminue en raison directe du chevauchement, c'est-à-dire que le moignon de l'épaule est rapproché du sternum ; il est en même temps abaissé et porté légèrement en avant.

En saisissant les fragments entre le pouce et l'index, il est possible de les mouvoir l'un sur l'autre et d'obtenir la crépitation, signes qui permettent d'affirmer le diagnostic lorsque la déformation est peu prononcée.

Ajoutons que les mouvements du bras sont difficiles. La douleur est très vive, soit que l'on presse directement sur la fracture ou que l'on imprime des mouvements au bras. Les auteurs ont insisté avec raison sur l'attitude du blessé quand il est debout : il

soutient en effet son coude avec la main saine et tient la tête inclinée sur l'épaule blessée, manière instinctive de maintenir les fragments en position et de diminuer la douleur.

b. *Fracture de l'extrémité externe.* — Il faut entendre sous ce nom la fracture qui siège entre l'apophyse coracoïde et l'articulation acromio-claviculaire (B, fig. 57). Elle diffère absolument de la précédente. En raison de la fixité des deux fragments, ceux-ci ne sauraient chevaucher l'un sur l'autre ; c'est tout au plus s'il existe un léger déplacement suivant l'épaisseur ; aussi n'observe-t-on aucune déformation de la région. Il n'existe ni crépitation, ni mobilité anormale, et les mouvements du bras, quoique douloureux, sont possibles.

Comment donc reconnaître la fracture ? Prenez un corps arrondi de petit volume, un crayon, par exemple ; pressez successivement sur la clavicule en partant de l'acromion, le malade n'accusera d'abord aucune douleur ; à un moment donné la pression sera très douloureuse et, ce point franchi, cessera de l'être. Recommencez l'expérience plusieurs fois de suite, afin de constater la permanence du phénomène, c'est-à-dire l'existence d'un point douloureux fixe sur le trajet de l'os. Si le malade ne présente en cet endroit aucune trace de contusion, vous pouvez conclure à l'existence d'une fracture.

c. *Fracture de l'extrémité interne.* — Dans ce cas, la fracture siège sur la tête de la clavicule (en C, fig. 57), tout près de l'articulation sterno-claviculaire. Cette variété est infiniment plus rare que les deux précédentes. Le fragment externe, constitué par la clavicule presque tout entière, est fortement attiré en haut par le sterno-mastoïdien et porté dans le même sens par le mouvement de bascule qu'imprime à son extrémité interne l'abaissement du moignon de l'épaule ; il en résulte une déformation considérable de la région : au-dessus de la fourchette sternale existe une saillie qui remonte dans la région sous-hyoïdienne et distend la peau. On constate de la mobilité anormale, de la crépitation ; la douleur est vive et le membre supérieur est frappé d'impuissance.

La seule difficulté, et elle est réelle, consiste à distinguer cette variété de fracture de la luxation en haut de l'extrémité interne de la clavicule, lésion beaucoup plus commune que la fracture.

Voici les éléments du diagnostic différentiel. Dans la luxation, le doigt peut reconnaître la facette articulaire située sur le côté de la fourchette sternale ; on peut saisir entre les doigts la tête de la clavicule et en distinguer la forme régulière et arrondie ; la réduction est remarquablement facile, une légère pression remet l'os en position, mais le déplacement se reproduit aussitôt ; la clavicule est très mobile et se laisse déprimer comme une touche de piano. — Dans la fracture, on perçoit sur les côtés de la fourchette sternale le relief formé par la tête de la clavicule : la saillie osseuse est inégale et irrégulière ; la réduction est difficile à obtenir, et la déformation ne disparaît pas complètement par une

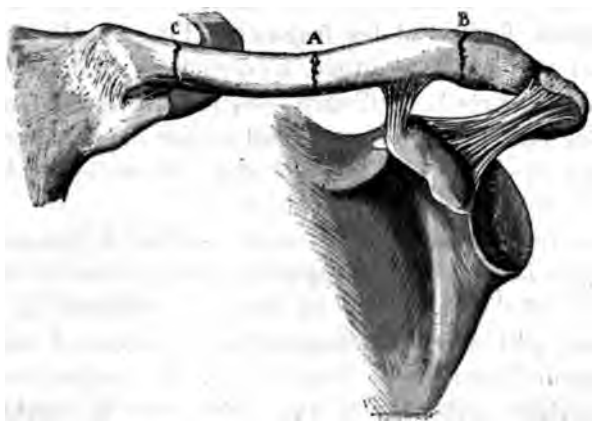

Fig. 57. — Figure destinée à montrer les divers sièges de la fracture de la clavicule.

simple pression. Enfin le bruit de frottement cartilagineux ne ressemble pas à la crépitation osseuse, laquelle est d'ailleurs difficile à percevoir dans ce cas.

Le diagnostic de fracture étant établi, il faut appliquer tout de suite un appareil ; c'est le meilleur moyen d'apporter un soulagement immédiat à l'état du malade.

Le traitement des fractures de la clavicule est souvent embarrassant pour le praticien, à cause des nombreux appareils qui ont été décrits et parmi lesquels il a peine à faire un choix. Une autre raison, c'est la difficulté et parfois l'impossibilité de mettre et surtout de maintenir les fragments en contact. Il restera donc souvent plus tard une certaine difformité, quoi qu'on fasse : ce dont il convient de prévenir les malades, surtout lorsqu'il s'agit

d'une femme. S'il existe un chevauchement considérable au moment de l'accident, n'espérez pas le voir disparaître complètement. Sans doute, en écartant fortement le bras du tronc, en portant autant que possible le moignon de l'épaule en arrière, on arrive à corriger le déplacement, mais il n'y a pas d'appareil capable de maintenir les choses en place pendant le temps nécessaire à la consolidation. Dans certaines fractures par cause directe, où le chevauchement est à peine marqué, le résultat fait grand honneur au praticien, mais ce n'est pas à lui qu'en revient tout le mérite ; le trait de la fracture étant alors sensiblement transversal, les fragments n'ont pas de tendance à s'abandonner ; si, au contraire, le trait de la fracture est oblique, si la violence du choc a fait glisser fortement les fragments l'un sur l'autre, aucun moyen, si ce n'est une suture, n'empêchera le déplacement de se reproduire après la meilleure réduction. Ce qu'il faut surtout rechercher dans ce dernier cas, c'est à faire chevaucher les fragments l'un au-devant de l'autre et non l'un au-dessus de l'autre, de façon à obtenir une surface plane.

Ces diverses considérations m'ont conduit à renoncer depuis longtemps à la plupart des appareils décrits dans les classiques. L'essentiel est d'en posséder un, facile à appliquer, facile à supporter, susceptible de faire disparaître la douleur, d'immobiliser suffisamment l'épaule et de donner en fin de compte le minimum de déformation possible, ce qui suffit pour le rétablissement fonctionnel intégral du membre.

Cet appareil est l'écharpe double, imaginée par Gosselin lorsqu'il était chirurgien de l'hôpital Cochin, et qu'il appela l'*écharpe Cochin*. Je l'emploie pour tous les traumatismes de l'épaule demandant une simple immobilisation, et je ne saurais trop la recommander. La pratique journalière m'ayant démontré que cet appareil était peu connu, au moins d'une façon exacte, je le décrirai dans tous ses détails.

Prenez une serviette, de préférence un foulard de soie ou de coton, suffisamment large pour que, repliées en sautoir, les deux extrémités puisent venir se croiser derrière le dos du malade. Pliez-la donc en sautoir, introduisez le bras mis à angle droit entre les deux lames du sautoir. Portez les deux pointes latérales A et B directement en arrière et fixez-les solidement l'une à l'autre. Prenez alors les pointes supérieures C, D, et portez-les en haut. Faites-en passer une sur l'épaule droite et l'autre sur

l'épaule gauche. Ne les fixez pas entre elles derrière le cou, surtout par un nœud : vous faites ainsi souffrir le malade et perdez à peu près tout le bénéfice de l'appareil, qui ne remplit plus son but. A l'extrémité de chaque pointe C, D, attachez un bout de bande de toile solide, portez ces bandes en forme de bretelles derrière le dos en les croisant et unissez-les aux deux extrémités transversales de l'appareil. (Voir les figures 59 et 60.)

Au résumé, en présence d'une fracture de la clavicule (et j'ai surtout en vue ici la fracture du corps de l'os), vous tiendrez la conduite suivante : si le déplacement des fragments est considé-

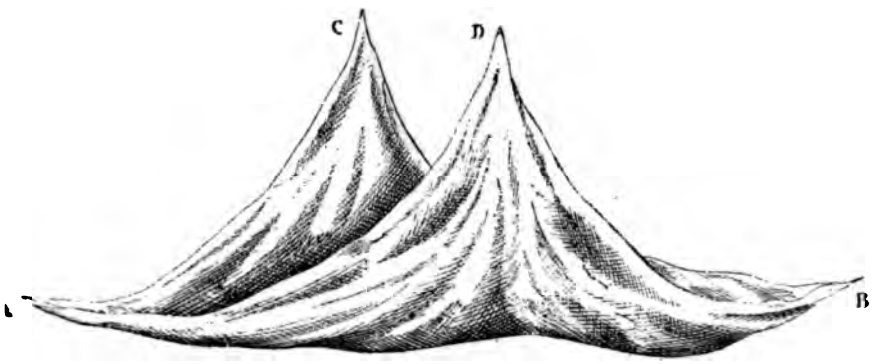

Fig. 58.

rable, si non seulement ils chevauchent, mais sont écartés l'un de l'autre, commencez par réduire. Pour cela, le blessé étant de préférence assis sur une chaise, passez une main sous l'aisselle du côté malade et placez l'autre main sur l'épaule saine pour établir une sorte de contre-extension, ou bien encore faites tenir cette épaule par un aide. Imprimez alors au moignon de l'épaule un mouvement brusque ayant pour résultat de le porter à la fois en dehors, en haut et en arrière, et placez dans l'aisselle un coussin préparé avec de la ouate hydrophile. Si, au contraire, le déplacement est nul ou très léger, épargnez au blessé la douleur de la réduction, qui devient inutile, et ne mettez pas de coussin axillaire.

Appliquez l'écharpe double ; tendez les deux chefs verticaux jusqu'à ce que le coude soit bien relevé et que le malade ait le sentiment d'être bien soutenu, sans efforts, ce dont il se rend compte d'ailleurs en éprouvant un soulagement immédiat. Le chef qui passe sur l'épaule blessée peut presser directement sur

la fracture et exercer même, à l'aide d'un petit tampon, une compression directe sur les fragments, s'ils tendaient à se porter vers la peau. Il serait encore possible, dans ce cas, de remplacer la bretelle en toile par une bretelle en caoutchouc, de façon à exercer une action douce et continue.

Il est préférable pour le blessé de garder le lit pendant quelques jours ; cependant il n'y a pas grand inconvénient à ce qu'il se

Fig. 59.

lève, marche, et surveille ses affaires. L'appareil restera en place de trente à quarante jours.

Il est important de tenir le bras immobile jusqu'à consolidation complète, pour éviter la production d'une pseudarthrose ; celle-ci ne causerait pas un dommage très sérieux au point de vue fonctionnel, car j'ai vu des sujets, atteints de pseudarthrose de la clavicule, jouir de la plénitude des mouvements de l'épaule et du bras.

Le même appareil convient au traitement de la fracture des extrémités. Aucune manœuvre de réduction n'est utile pour celle de

l'extrémité externe, puisqu'il n'y a pas de déplacement, mais il n'en est pas ainsi pour la fracture de l'extrémité interne. Il faut exercer une forte abduction de l'épaule en même temps que l'on presse directement sur les fragments ; on aurait au besoin recours au chloroforme, si la réduction était difficile ou trop douloureuse.

Les complications primitives des fractures de la clavicule sont

Fig. 60.

extrêmement rares. On a signalé cependant quelques cas de déchirure des vaisseaux sous-claviers par des esquilles. Je laisse de côté, bien entendu, les fractures par coups de feu, dont il est impossible de prévoir à l'avance les variétés.

Les complications consécutives sont également très rares ; elles résultent en général de l'action exercée par le cal, soit sur les vaisseaux, soit sur les nerfs. Ces derniers peuvent subir une compression capable de déterminer une paralysie du membre supé-

rieur : d'où la nécessité de réséquer le cal pour opérer le dégagement des cordons nerveux.

La déformation consécutive au traumastisme porte sur les extrémités de l'os : il s'agit d'une *luxation*.

a. *Luxation de l'extrémité externe de la clavicule.* — Je rappelle d'abord que l'interligne acromio-claviculaire se trouve exactement situé sur le prolongement de l'axe du bras, notion utile à connaître en clinique pour explorer cette articulation dont aucun relief ne révèle la situation précise. Tantôt la capsule acromio-claviculaire seule est déchirée, tantôt les ligaments qui unissent la clavicule à l'apophyse coracoïde ont cédé sous le choc : de là résultent deux variétés de luxation différant entre elles par le degré du déplacement : la première est en quelque sorte incomplète, la seconde est complète. Dans les deux cas, la déformation consiste en une saillie plus ou moins appréciable à l'œil et au toucher de l'extrémité externe de la clavicule. Le signe pathognomonique est le suivant : avec le doigt, exercez une pression directe sur cette saillie, vous la faites immédiatement disparaître sans grand effort et le moignon de l'épaule reprend sa forme normale, mais à peine avez-vous retiré le doigt que la déformation reparaît. En répétant plusieurs fois de suite cette manœuvre, d'ailleurs peu douloureuse, vous sentez nettement que la clavicule n'est plus fixée et se meut sous les doigts comme une touche de piano.

Lorsque la luxation est complète, le relief formé sous la peau est considérable ; la clavicule, en quelque sorte détachée, est saisissable entre les doigts ; la peau est soulevée et tendue ; au-dessous de l'extrémité luxée se trouve un méplat, une dépression pouvant en imposer pour une luxation de l'épaule, et j'ai vu plusieurs fois des praticiens inexpérimentés commettre cette erreur. Elle est toutefois bien facile à éviter, pour peu qu'on y songe : soutenez le coude d'une main et pressez de l'autre sur la clavicule, toute déformation disparaît aussitôt, et vous pouvez imprimer à l'humérus des mouvements de rotation qui s'exécutent normalement dans la cavité glénoïde ; vos mains enlevées, la déformation se reproduit.

Une autre lésion, la fracture du col de l'omoplate, serait plus facilement confondue avec la luxation complète de l'extrémité externe de la clavicule, mais j'y reviendrai en étudiant les traumatismes de la région scapulo-humérale.

Le diagnostic de cette luxation est en définitive des plus faciles; il en est de même de la réduction : mais, par contre, la contention est presque impossible. Prévenez donc votre malade, surtout s'il s'agit d'une femme, qu'à l'avenir ses deux épaules ne seront pas symétriques, en lui promettant toutefois l'intégrité des mouvements du membre. Le doigt seul est capable de maintenir la clavicule réduite, et, comme ce moyen n'est pas pratique, on a essayé maintes fois de remplacer le doigt par des pelottes agissant à la manière des bandages herniaires, par un tourniquet, etc., mais ces objets ne peuvent être supportés ou se déplacent.

Je me contente encore dans ce cas de l'écharpe double décrite plus haut, en exerçant sur la clavicule une pression aussi forte que possible à l'aide du chef qui passe au-dessus d'elle. Cependant si la saillie était trop considérable, on pourrait faire une suture osseuse.

Indépendamment de cette luxation que l'on désigne avec raison du nom de *sus-acromiale*, et qui est assez commune, les auteurs décrivent deux autres variétés : la *sous-acromiale* et la *sous-coracoïdienne*, dont les noms indiquent suffisamment la disposition ; mais elles s'observent si rarement (je suis même disposé à contester l'existence de la seconde), qu'il suffit de les signaler.

b. *Luxation de l'extrémité interne de la clavicule.* — Un choc violent exercé sur le moignon de l'épaule et dirigé exactement de dehors en dedans comprime la clavicule, en exagère les courbures et peut déterminer les diverses fractures étudiées précédemment. Mais que le choc ait lieu soit d'avant en arrière, soit d'arrière en avant, pendant que l'autre côté du corps étant immobilisé ne peut suivre l'impulsion du choc, la clavicule subit forcément un mouvement de bascule tel que son extrémité interne est sollicitée à se porter dans le sens opposé au choc; et, si les ligaments sont insuffisants à la maintenir en place, elle se luxera soit en avant, soit en arrière.

En même temps que le moignon de l'épaule est fortement projeté en avant et en arrière, supposez qu'il soit aussi repoussé de haut en bas ou de bas en haut, l'extrémité luxée se portera soit en haut, soit en bas, d'où les quatre variétés possibles de cette luxation : en avant, en arrière, en haut, en bas.

Ces dénominations ont pour base le rapport avec la fourchette

sternale; toutefois la luxation la plus commune est celle dans laquelle la tête de la clavicule est portée en avant. Le sterno-mastoïdien, agissant alors sur un levier mobile, l'entraîne en haut : aussi la luxation est-elle presque toujours en avant et en haut; en avant, c'est-à-dire que la clavicule forme relief en avant du sternum; en haut, c'est-à-dire qu'elle se trouve notablement au-dessus de la surface articulaire sternale.

Que la tête de la clavicule puisse aller se loger dans le médiastin derrière la première pièce du sternum, le fait n'est pas douteux, mais il est tout à fait exceptionnel. Il est aisé de comprendre les phénomènes de dyspnée résultant dans ce cas de la compression de la trachée.

Le diagnostic de cette lésion s'impose en général à première vue : tuméfaction produite par la tête de la clavicule dont on apprécie aisément au toucher la forme, les contours, et qui se continue directement sans interruption avec le corps de l'os soulevé. J'ai indiqué plus haut les moyens de distinguer la luxation d'une fracture de cette extrémité.

La réduction est presque toujours si facile que cette facilité même constitue un bon signe de luxation. On pourrait cependant éprouver quelque peine à dégager la clavicule lorsqu'elle est fixée derrière le sternum, et dans ce cas il faudrait porter fortement le moignon de l'épaule en bas et en avant.

La contention est par contre très difficile. On y parvient jusqu'à un certain point en relevant le coude aussi fortement que possible, mais il est indispensable d'exercer une pression directe, et nous n'avons même pas ici la ressource de la bretelle fixée à l'écharpe double. A la rigueur, un appareil spécial avec pelote peut rendre des services, mais prévenez toujours le malade que la clavicule luxée restera très probablement plus saillante que celle du côté opposé, sans s'opposer toutefois au rétablissement complet des mouvements du bras.

Les luxations précédentes sont *traumatiques*, mais il en existe de *spontanées* dont il est utile de dire quelques mots. Lorsque, sous une influence quelconque, ordinairement le mal de Pott, ou la scoliose, une moitié du thorax s'est considérablement rétrécie, la clavicule, qui n'a pas changé de longueur, fait effort contre la surface sternale, distend peu à peu les ligaments et arrive à se luxer par un mécanisme analogue à celui qui entraîne, à la suite d'une fracture limitée au tibia ou au cubitus, la luxation du péroné

et celle du radius. Il n'y a évidemment rien à faire contre cette luxation.

Il existe une luxation spontanée d'une autre espèce et que je n'ai pas trouvée décrite par les auteurs: c'est d'ailleurs plutôt une subluxation, car les surfaces articulaires ne s'abandonnent pas complètement. Je l'ai observée jusqu'à présent seulement chez des jeunes filles à l'âge où apparaît ordinairement la scoliose, c'est-à-dire de douze à quinze ans. La tête de chaque clavicule devient de plus en plus saillante et la déformation est d'autant plus apparente que les sujets sont plus maigres. Les deux os semblent atteints d'exostoses, et c'était en effet le diagnostic porté dans les cas que j'ai observés, mais il est facile de constater qu'il n'y pas d'augmentation de volume de la clavicule. En pressant du doigt sur cet os, on le remet facilement en place et toute difformité disparaît; on obtient un résultat à peu près semblable en ramenant fortement les deux épaules en avant.

Je ne saurais trop dire la cause de cette subluxation qui, pour se produire, exige sans doute une certaine prédisposition; il m'a semblé toutefois que l'exercice de gymnastique consistant à porter fortement les épaules en arrière par un mouvement rhythmique n'y était pas étranger.

Un traitement mécanique est seul approprié à ce cas. J'ai fait construire par M. Collin un appareil prenant un point d'appui sur le thorax et muni d'un ressort terminé par une pelote destinée à exercer sur la saillie osseuse une pression permanente, et le résultat a été satisfaisant.

Affections inflammatoires de la région claviculaire. — Bien que la région claviculaire soit superficielle et fréquemment soumise aux chocs et aux froissements, l'ostéite, la périostite, y sont rarement observées, même l'ostéite tuberculeuse, si fréquente à son voisinage, c'est-à-dire dans les côtes.

Ces affections ne présentent d'ailleurs aucun caractère spécial. Il faudra donner issue au pus, nettoyer les foyers de la carie et au besoin réséquer la portion de la clavicule malade.

Cette résection est des plus simples : découvrez l'os avec le bistouri et décollez le périoste avec la rugine, redoublez d'attention vers la face inférieure. Passez entre l'os et le muscle sous-clavier une sonde de Blandin et une scie à chaîne, ou simplement la

lame d'une pince coupante. Après la section, il sera facile, à l'aide d'un davier, de soulever les deux fragments et d'enlever la quantité d'os que vous jugerez nécessaire. Les gros vaisseaux et nerfs sont si bien protégés par le sous-clavier et sa solide aponévrose qu'ils ne courent aucun danger.

La clavicule est parfois, chez les jeunes sujets, atteinte d'*ostéo-myélite aiguë*. Elle y est d'autant plus exposée que l'extrémité interne se soude très tard (vers l'âge de vingt ans) au corps de l'os. On voit alors survenir rapidement ce cortège formidable d'accidents locaux et généraux qui caractérisent l'ostéo-myélite : gonflement énorme, douleurs intenses, fièvre violente, etc. Une collection purulente ne tarde pas à apparaître, et après l'avoir ouverte on trouve la clavicule dénudée sur une plus ou moins grande étendue.

Que faire alors ?

Se contenter des lavages, d'un pansement antiseptique, et attendre? — ou bien trépaner l'os — ou encore pratiquer tout de suite la résection ?

La trépanation est sans doute indiquée, mais difficilement applicable à la clavicule, en raison de son petit volume ; la texture de cet os ne permettrait pas l'écoulement facile du pus. Quant à la résection, sur quelle partie la ferez-vous porter? sur la partie dénudée seulement? Mais alors vous êtes exposé à laisser un foyer d'ostéo-myélite ; si vous réséquez, il faut enlever la clavicule tout entière. La guérison ne peut-elle donc être obtenue sans ce sacrifice?

Voici, en somme, la conduite à suivre dans ce cas difficile.

Aussitôt l'abcès formé, ouvrez largement, lavez le foyer avec la solution phéniquée forte ; faites un pansement antiseptique et attendez les événements. Si la fièvre tombe, si le gonflement diminue, si la suppuration se tarit dans une grande proportion, continuez l'expectation ; votre malade ne court plus de danger. Il est possible, à la rigueur, qu'il n'existe qu'une ostéo-périostite phlegmoneuse diffuse sans altération de la moelle osseuse, car j'ai vu plusieurs fois, dans des cas analogues, le périoste décollé dans une grande étendue se rattacher à l'os et la guérison complète survenir. D'ailleurs, que peut-il arriver dans ce cas? La persistance d'une fistule et la production d'un séquestre : or, vous enlèverez facilement ce dernier plus tard, lorsqu'il sera délimité et mobile.

Si, au contraire, après l'incision, les symptômes locaux et généraux persistent, si la suppuration est profuse, pratiquez sans hésiter la résection totale de la clavicule. Le meilleur procédé consiste à sectionner d'abord cet os sur la ligne médiane et à enlever successivement chaque moitié soulevée à l'aide d'un davier. Cette opération doit toujours être sous-périostée, manœuvre grandement facilitée d'ailleurs par l'épaississement et le décollement pathologiques du périoste.

Les articulations acromio et sterno-claviculaires peuvent être atteintes d'arthrite. Toutefois cette affection est rare. Les signes sont ceux des arthrites en général, et le siège précis de la région les fera aisément reconnaître. Il n'y a pas lieu d'y insister davantage.

Affections organiques de la région claviculaire. — Les tumeurs développées aux dépens de la clavicule sont loin d'être communes. Ce sont le plus souvent des ostéo-sarcomes ne différant pas de ceux des autres régions du corps. Les rapports seuls de la tumeur avec les gros vaisseaux et nerfs sous-claviers lui donnent une importance spéciale, en raison des précautions à prendre au cours de l'ablation pour ménager ces organes. Si la clavicule, en effet, est facile à réséquer dans les cas de carie ou de nécrose, il n'en est pas de même quand il s'agit d'une tumeur organique dont le tissu adhère aux parties sous-jacentes et souvent les englobe. L'opération peut devenir alors impraticable. Si la masse constituée par la tumeur est immobile, si le pouls radial a disparu, si le membre supérieur est œdématié et présente des veines dilatées, si le bras est atteint d'engourdissement, et à plus forte raison de paralysie, abstenez-vous d'opérer.

B. Affections chirurgicales de la région scapulaire. — J'entends sous le nom de région scapulaire les fosses sus et sous-épineuses et la fosse sous-scapulaire. L'angle antérieur du scapulum, c'est-à-dire la cavité glénoïde, le col de l'omoplate, l'acromion et l'apophyse coracoïde, font en effet partie de la région scapulo-humérale.

Les affections de la région scapulaire ne nous arrêteront pas longtemps ; elles sont d'une part assez rares et de l'autre présentent peu de caractères distinctifs de celles des autres parties du corps.

En étudiant la scoliose, nous avons vu la saillie de l'omoplate constituer l'un des premiers signes révélateurs de cette affection : c'est là une déformation en quelque sorte extrinsèque due au mouvement de torsion de la colonne vertébrale.

Une autre déformation porte principalement sur le bord spinal de l'omoplate. Au lieu d'être appliqué comme à l'état normal sur le thorax, ce bord est saillant, détaché des côtes, et peut être saisi entre les doigts ; cette déformation est caractéristique de la *paralysie du muscle grand dentelé.*

En appliquant la main sur l'omoplate, on perçoit parfois, pendant les mouvements de cet os, un frottement rugueux, une crépitation bruyante, *bruit de frottement sous-scapulaire*, probablement dû à la présence de bourses séreuses accidentelles développées à la face externe des côtes. J'en ai observé récemment un exemple sur une jeune fille atteinte d'une légère scoliose, et le bruit, très inquiétant pour la famille, disparut rapidement par l'usage d'un corset orthopédique.

Les contusions, les plaies de la région scapulaire n'offrent rien de spécial à noter. Je ne parle pas des plaies par arme à feu dont il est impossible d'indiquer à l'avance les caractères : ainsi se trouvait dans mon ambulance de Sedan, pendant la guerre franco-allemande, un soldat dont une omoplate avait été complètement enlevée par un éclat d'obus, et que j'ai eu le bonheur de revoir bien portant en 1889. Le fracas de l'omoplate est parfois tel, qu'il nécessite la résection, comme le fit plusieurs fois avec succès, pendant la même guerre, le Dr Chipault (d'Orléans).

Les *fractures de l'omoplate* présentent un caractère utile à noter. Lorsque l'épine seule est atteinte, il est possible, en raison de son relief à la face externe de l'os, de mobiliser le fragment, de le saisir entre les doigts, de produire ainsi la mobilité anormale et la crépitation : mais il n'en est plus de même lorsque la fracture occupe les fosses sus et sous-épineuses. Dans cette dernière fosse principalement (la fosse sus-épineuse est difficilement accessible à l'exploration directe), les fibres musculaires sont insérées sur tous les points de la surface osseuse : aussi les fragments sont-ils maintenus en place sans aucune tendance à l'écartement. Dans les fractures de l'omoplate, il n'existe donc pas de déformation appréciable ; à première vue on croirait volontiers à une contusion simple, mais, en appliquant une main à plat sur

la région et en imprimant de l'autre des mouvements au bras, on perçoit aisément la crépitation, et une crépitation d'autant plus bruyante que la fracture est généralement étoilée et composée d'un certain nombre de fragments. L'erreur serait cependant possible, si l'on avait par hasard affaire à un sujet préalablement atteint du bruit de frottement sous-scapulaire, la crépitation étant le seul signe réel des fractures de l'omoplate.

L'immobilisation à l'aide de l'écharpe double convient parfaitement à cette fracture.

L'omoplate peut être affectée de diverses lésions inflammatoires ou organiques. Toutefois, l'ostéite et la carie y sont rarement observées. Je n'ai rien d'intéressant à signaler sur ce point.

Les tumeurs y sont un peu plus communes (je ne parle pas ici des tumeurs superficielles dont les caractères sont identiques dans toutes les régions). On y trouve des lipomes profonds, sous-musculaires, des fibromes et surtout des ostéo-sarcomes. J'ai publié une observation dans laquelle l'omoplate farcie d'hydatides dut être réséquée en totalité (1).

Ces tumeurs ne présentent d'ailleurs aucun signe propre à la région qu'elles occupent. Le praticien éprouve toujours, surtout au début de l'affection, les mêmes difficultés de diagnostic ; l'adhérence à l'os est un signe d'une haute valeur et, suivant que la marche aura été plus ou moins rapide, il y aura de fortes présomptions en faveur d'un fibrome, d'un sarcome ou d'un carcinome.

On doit les enlever le plus tôt possible pour éviter la généralisation et aussi le traumatisme résultant de l'ablation d'une tumeur volumineuse de l'omoplate. S'il s'agit d'un ostéo-sarcome, la résection de l'os est indispensable ; une résection partielle suffit au début, mais plus tard il faudra pratiquer une résection totale, ou s'abstenir de toute intervention.

La *résection totale de l'omoplate* est difficile. Le procédé opéra-

(1) Il s'agissait d'une femme jeune, très bien portante jusqu'alors, entrée à l'hôpital pour une forte contusion de l'épaule gauche. Un abcès se forma et resta fistuleux au niveau de l'angle inférieur de l'omoplate; d'autres fistules se produisirent et nécessitèrent la résection totale de l'omoplate. Je trouvai cet os criblé d'hydatides. A l'occasion de cette malade, j'exprimai pour la première fois cette idée tout d'abord singulière, mais confirmée depuis par de nombreux exemples, que les kystes hydatiques, même viscéraux, reconnaissaient ordinairement pour cause déterminante un traumatisme antérieur.

toire dont je fis usage pour la malade atteinte de kystes hydatiques est le suivant, dans ses lignes essentielles : pratiquer une incision verticale parallèle au bord spinal ; une incision horizontale partant de la première et parallèle à l'épine ; disséquer les deux vastes lambeaux résultant de ces incisions ; découvrir les fosses sus et sous-épineuses ; libérer le bord spinal, le bord supérieur, l'angle inférieur et le bord axillaire. L'omoplate ne tenant plus que par son angle antérieur, le détacher de ses connexions avec la clavicule et la tête de l'humérus.

C. **Affections chirurgicales de la région scapulo-humérale.** — La région scapulo-humérale est essentiellement constituée par l'articulation de ce nom ; il y faut ajouter les parties molles périphériques et les saillies osseuses de voisinage : acromion, apophyse coracoïde.

Les affections de cette région sont fréquentes, d'un diagnostic souvent délicat, et méritent d'attirer toute l'attention du praticien.

Je passerai successivement en revue : les traumatismes, les affections inflammatoires et les lésions organiques.

1° TRAUMATISMES DE LA RÉGION SCAPULO-HUMÉRALE.

Le plus simple examen et les renseignements fournis par le malade vous permettent de reconnaître immédiatement s'il s'agit d'une plaie de l'épaule ou d'une contusion.

Supposons d'abord qu'il s'agit d'une plaie.

Les *plaies du moignon de l'épaule* sont communes ; ce sont le plus souvent des plaies produites par un coup de couteau dans une rixe. On y observe aussi des plaies par arme à feu. Ces dernières peuvent intéresser seulement les parties molles ou bien atteindre le squelette. Lorsque les os sont fracassés par une balle ou un éclat d'obus, la lésion rentre dans le cadre des fractures compliquées.

En présence d'une plaie de l'épaule, la principale préoccupation du praticien doit être celle-ci : l'instrument vulnérant a-t-il ou n'a-t-il pas atteint l'articulation ? La solution n'est pas toujours facile, car il est imprudent pour s'éclairer sur ce point de faire des explorations profondes avec le stylet : mieux vaut alors rester dans le doute et se comporter comme si la plaie était pénétrante.

Le siège précis et la direction de la plaie fourniront à cet égard des renseignements précieux. Si la plaie laissait écouler de la synovie, il y aurait à peu près certitude ; je dis à peu près, l'épaule étant entourée de bourses séreuses qui peuvent, en cas de blessure, donner naissance à un écoulement de sérosité.

Une plaie de l'épaule s'accompagne parfois d'emphysème sous-cutané. Ce signe est capable de jeter tout d'abord quelque trouble dans l'esprit : on songe naturellement tout de suite à une plaie pénétrante de poitrine, et la chose est à la rigueur possible ; une lame étroite très obliquement dirigée peut en effet traverser la paroi antérieure de l'aisselle, aller du moignon de l'épaule dans le thorax et blesser le poumon ; j'en ai eu un exemple dans mon service, mais l'erreur ne saurait être de longue durée : dans la plaie simple, l'air est infiltré seulement au pourtour de la plaie et ne gagne pas la paroi thoracique ; il est rapidement résorbé et l'emphysème ne reparaît plus. Le blessé ne présente d'ailleurs aucun des autres signes propres aux plaies pénétrantes de poitrine. Cette légère complication provient de ce qu'une petite quantité d'air a pénétré dans la plaie rendue béante par les mouvements de l'épaule.

Le traitement de ces plaies est des plus simples : après désinfection, quelques points de suture avec drainage, si elles sont larges et profondes ; occlusion avec du collodion, si elles sont étroites.

En cas de blessure par arme à feu, s'il existe seulement un trou d'entrée, le projectile siège presque certainement dans la plaie (1).

(1) C'est extrêmement probable, mais ce n'est pas certain, et en voici la preuve. Pendant la guerre de 1870-71, M. L... avait reçu une balle dans l'épaule gauche, au combat de Beaune-la-Rolande. Il n'existait qu'un trou et le stylet conduisait directement sur la tête de l'humérus. Survinrent des phénomènes d'arthrite d'une extrême violence, et mon ami le Dr Témoin (de Nérondes) réclama mon intervention. Une large incision nous permit d'arriver sur la tête de l'os. Ce dernier présentait une profonde dépression au fond de laquelle devait sans doute se trouver la balle, et nous jugeâmes la résection indispensable. Avant de procéder au pansement, je sciai la tête de l'humérus, croyant rencontrer la balle dans son épaisseur. Elle n'y était pas. J'explorai avec le plus grand soin tous les abords de la plaie opératoire et ne trouvai rien. M. L... se porte aujourd'hui très bien et on n'a jamais vu trace de projectile. Qu'était-il devenu? A la rigueur, une balle peut sortir seule par le trou d'entrée sans que le blessé en ait conscience, par suite de contractions musculaires énergiques ou d'une attitude déclive, mais, lorsqu'elle a pénétré dans une tête d'os, ce mécanisme est impossible à invoquer.

Un second fait que j'observai à la même époque me paraît donner la véritable explication du phénomène. On m'apporta à l'ambulance de Ladon un soldat qui, la veille, avait reçu une balle à la face antérieure de la cuisse. J'explorai la plaie avec

Vous en devez rechercher la présence par le palper et à l'aide du stylet. Une fois reconnu, il sera facilement enlevé, s'il occupe les parties molles ; mais il n'en est pas ainsi de l'enclavement du projectile dans la tête de l'humérus. Cet accident donne lieu à des indications spéciales. En effet il survient le plus souvent dans ces cas une ostéo-arthrite scapulo-humérale suraiguë, et la résection s'impose rapidement. Cette inflammation consécutive est même si probable que je suis d'avis, lorsque la tête de l'humérus a été fracturée (et la fracture est en général comminutive) par une arme à feu, d'en pratiquer la résection immédiate, d'une façon en quelque sorte préventive, sans attendre le développement des accidents.

La région ne présente pas de plaie. Le malade a subi une violence quelconque, il se plaint de l'épaule, accuse une impuissance plus ou moins grande du bras : de quelle lésion est-il atteint ?

Commencez par le faire déshabiller et mettez les deux épaules à nu de façon à les pouvoir comparer entre elles. Si le blessé est couché, à moins de circonstances tout à fait spéciales, faites-le lever ; asseyez-le sur une chaise exposée à une bonne lumière, de manière à pouvoir explorer les divers côtés de la région. On examine très incomplètement l'épaule d'un sujet couché dans un lit.

Après vous être informé du mode d'accident : chute sur le moignon de l'épaule ; chute sur le coude, le bras étant écarté ou rapproché du tronc ; coup reçu directement sur la région ; violente contraction musculaire, procédez à l'examen direct par la vue, par le toucher, afin de constater les signes que j'indiquerai plus loin comme propres à chacune des affections de l'épaule.

Voici l'ordre que doit suivre, en quelque sorte mentalement, le praticien dans cet examen.

La première question à résoudre est la suivante : Existe-t-il une luxation de l'épaule ? C'est le point capital. Il est sans doute important de distinguer une contusion simple d'une fracture de la tête humérale, mais, en définitive, une erreur de diagnostic ne causerait dans ce cas qu'un léger préjudice au malade. Songez au

un stylet et n'arrivai pas à sentir de projectile. Je demandai aussitôt à voir le pantalon que portait l'homme pendant le combat : or le pantalon n'était pas troué. Le vêtement avait donc été refoulé par la balle et en déshabillant le blessé on avait en même temps retiré le projectile.

contraire, aux conséquences d'une luxation de l'épaule méconnue! Nous n'en avons que trop souvent des exemples sous les yeux.

Le blessé n'a pas de luxation. Est-il atteint de fracture? Où siège cette fracture?

Il ne présente ni luxation ni fracture; c'est alors une contusion simple, ou bien une entorse, ou encore une rupture musculaire, ce que la cause de l'accident permettra presque à elle seule d'élucider.

Prodédez donc par exclusion dans le diagnostic des traumatismes de l'épaule et ne concluez qu'après avoir éliminé méthodiquement la luxation et la fracture.

Voyons maintenant les signes à l'aide desquels le praticien saura connaître ces diverses lésions et commençons par la plus importante d'entre elles, par la luxation.

a. *Luxation de l'épaule.* — Trois points sont à résoudre.
Existe-t-il une luxation?
Quelle est l'espèce de luxation?
Quel traitement convient-il d'employer?

Existe-t-il une luxation? — A part les rares circonstances dans lesquelles la luxation s'est produite par contraction musculaire, et ce sont presque toujours des luxations récidivantes, le blessé est le plus souvent tombé directement sur le moignon de l'épaule ou bien sur le coude, le bras étant écarté du tronc, et depuis ce moment il est en proie à de vives douleurs et dans l'impossibilité absolue de se servir du membre.

Le malade bien placé devant vous, comparez les deux épaules: la *déformation* du côté blessé est en général des plus apparentes, si apparente souvent qu'elle suffit à elle seule pour permettre à un praticien un peu exercé d'affirmer le diagnostic. Elle consiste en un aplatissement du moignon de l'épaule représenté figure 61. Cet aplatissement tient à ce que la tête de l'humérus, ayant abandonné la cavité glénoïde, ne sous-tend plus les fibres musculaires du deltoïde; ce muscle est affaissé et se laisse déprimer.

Au lieu d'une surface arrondie se continuant insensiblement sans ligne de démarcation bien nette avec la partie inférieure du cou, il existe au contraire au niveau du bord externe de l'acromion un ressaut brusque, une sorte d'arête sur laquelle la peau se réfléchit presque à angle droit. Cette disposition est surtout

très marquée chez les sujets maigres. L'acromion forme alors une véritable épaulette, et cette déformation caractéristique devient des plus visibles, même à travers les vêtements.

Une épaisse couche de graisse double-t-elle la peau, comme chez certaines femmes, ce signe est beaucoup moins prononcé: il peut même être à peine appréciable, et c'est principalement dans ces cas que se produisent les erreurs de diagnostic. Cepen-

Fig. 61. — Déformation du moignon de l'épaule et du bras dans la luxation scapulo-humérale en dedans (comparer avec la figure 62).

dant comparez avec grand soin les deux côtés, vous constaterez toujours une différence.

A l'œil, vous trouverez la paroi antérieure de l'aisselle un peu plus saillante que celle du côté opposé, parce qu'en effet, dans la très grande majorité des cas, la tête de l'humérus vient s'y placer. Le creux sous-claviculaire est effacé.

Lorsque l'humérus est luxé, l'insertion humérale du deltoïde suit forcément l'os, tandis que l'insertion supérieure de ce muscle à la clavicule et à l'épine de l'omoplate reste fixe : le tendon du muscle est donc attiré en dedans vers l'aisselle. Aussi la face externe du bras, au lieu d'être rectiligne comme à l'état normal, présente-t-elle une encoche très appréciable au niveau de l'insertion deltoïdienne, encoche d'autant plus prononcée que la tête est plus portée en dedans.

A la simple vue, vous reconnaîtrez encore que l'axe du bras n'offre plus la même direction que celui du côté sain : il est devenu très oblique en bas et en dehors, et il en résulte que le coude est écarté du tronc. Pour vous rendre bien compte de cette obliquité, tracez l'axe du bras sur la peau avec un crayon dermographique : la partie supérieure de la ligne correspondra à la tête luxée. Pour plus d'exactitude, servez-vous du rapport anatomique suivant : une ligne parallèle à l'axe du bras, partant en bas de l'épicondyle, arrive en haut à la grosse tubérosité humérale. Tracez donc cette ligne sur la peau, il vous est possible, la position de la tubérosité étant connue, de dessiner la tête humérale sur la peau ; si vous avez en même temps figuré l'apophyse coracoïde située sur le prolongement du pli de l'aisselle, vous pouvez représenter très exactement la nouvelle position de la tête de l'os.

Après vous être rendu compte des signes fournis par la vue, ayez recours au toucher : vous sentirez aisément le rebord de l'acromion, et au-dessous de ce rebord une dépression au lieu de la saillie formé normalement par la tête humérale. Le doigt arrive à déprimer le deltoïde, surtout chez les sujets maigres et peu musclés, au point de toucher la cavité glénoïde. Si le sujet est très musclé ou chargé d'embonpoint, ce signe devient beaucoup plus difficile à percevoir. Pour le rendre sensible, portez le bras dans une forte abduction de façon à relâcher les fibres deltoïdiennes que le doigt parvient alors à déprimer plus aisément.

Palpez la paroi antérieure de l'aisselle, vous sentirez parfois les contours de la tête humérale, mais c'est surtout en explorant le creux de l'aisselle que vous constaterez nettement la présence de cette tête dans un point anormal. Imprimez des mouvements de rotation à l'humérus, et, signe précieux, vous sentirez la tête rouler sous vos doigts.

Comme signe physiologique, il existe une douleur souvent très intense et une impossibilité absolue pour le malade d'exécuter aucun mouvement du bras. En procédant avec beaucoup de douceur, vous pourrez porter le membre luxé dans diverses positions, surtout dans l'abduction, mais toujours au prix de vives souffrances.

Le blessé accuse souvent de l'engourdissement du bras, des fourmillements dus à la pression de la tête humérale sur le plexus brachial. Explorez la zone innervée par le rameau cutané de

l'épaule, branche du nerf circonflexe. Si cette zone est insensible à la piqûre, c'est que le tronc du circonflexe est intéressé, et vous devez craindre une atrophie et une paralysie du deltoïde consécutives à la luxation. Vous en préviendrez le blessé avant toute réduction, pour ne pas être accusé plus tard, ce qui a toujours

Fig. 62. — Luxation en bas ou sous-glénoïdienne. (Dessinée d'après un moule en plâtre pris avant la réduction.)

lieu, d'avoir occasionné cet accident par des manœuvres défectueuses.

Quelle est l'espèce de luxation? — Je tiens d'abord à prévenir le praticien que ce sont les signes précédents qu'il rencontrera dans l'immense majorité des cas. En effet, la luxation résultant presque toujours d'une chute ou d'un choc direct sur le moi-

gnon de l'épaule, la tête de l'humérus est repoussée en dedans de côté de l'aisselle et vient se mettre en rapport avec la paroi interne de cette cavité, c'est-à-dire avec la paroi thoracique.

La luxation dans l'aisselle est donc la luxation classique.

Quelquefois la tête humérale vient se placer directement en bas, au-dessous de la cavité glénoïde : on l'appelle *sous-glénoïdienne*. Elle peut, au contraire, être portée en arrière et se loger dans la fosse sous-épineuse : c'est la *luxation sous-épineuse*. On dit aussi qu'il se fait des luxations *directement en haut*.

Eh bien, j'ai vu dans ma vie un nombre considérable de luxations de l'épaule, puisque c'est une lésion courante dans nos grands hôpitaux : or je n'ai observé que quatre fois la luxation sous-glénoïdienne et quatre fois aussi la luxation sous-épineuse. Quant à la luxation en haut, je la connais seulement de nom.

Tenez donc peu de compte des tableaux où figure le diagnostic différentiel entre les diverses variétés de luxation de l'épaule, ils n'ont guère pour résultat que de surcharger la mémoire, et sans grand bénéfice, car vous ne rencontrerez probablement dans votre pratique que la luxation en dedans. Et d'ailleurs, quel est le point important? C'est de reconnaître l'existence d'une luxation de l'épaule, quelle qu'en soit la variété. Or il existe des signes communs à toutes résultant de l'expulsion de la tête humérale hors de la cavité glénoïde. Posez-vous donc d'abord cette question en face d'un sujet atteint de traumatisme de l'épaule : La tête de l'humérus est-elle déplacée? Vous le reconnaîtrez toujours à la saillie de l'acromion, à l'aplatissement du moignon de l'épaule, à la dépression sous-acromiale. Ce sont là des signes primordiaux, essentiels, de la luxation. Vous rechercherez ensuite la variété.

La luxation sous-glénoïdienne se produit quelquefois dans un mouvement brusque d'élévation du bras (un de mes malades soulevait vivement une raquette) ; le plus souvent c'est dans une chute sur le coude, le membre étant en abduction. Comme signes spéciaux à cette variété de luxation, notons une abduction tout à fait caractéristique du bras ; de plus, celui-ci est allongé ; la tête humérale semble reposer sur la côte de l'omoplate dans une sorte d'équilibre instable. Chez mon second malade, la luxation se transforma sous mes yeux en luxation en dedans. Je suis heureux de pouvoir reproduire ici (fig. 62) le dessin d'une luxation sous-glénoïdienne, d'après le moule qui fut pris sur un malade de mon service, à l'Hôtel-Dieu, en 1888.

Dans la luxation sous-épineuse, plus souvent sous-acromiale, l'axe du bras est reporté en arrière, et l'on sent la tête humérale plus ou moins engagée sous l'épine de l'omoplate (variétés sous-acromiale et sous-épineuse); l'attitude du bras est tout à fait caractéristique ; le membre est en pronation forcée et le mouvement de supination est à peu près aboli. La pronation est parfois telle, que la pointe de l'olécrâne regarde en avant. Des cas que j'ai observés, l'un avait été produit par un violent mouvement de torsion du bras (et j'en ai reproduit sur le cadavre par ce mécanisme) : l'autre était un jeune homme qui se luxait l'épaule à volonté, et plusieurs de mes collègues l'ont sans doute également observé dans leur service. Le troisième est un jeune garçon atteint de luxation sous-acromiale congénitale, sur lequel il est aisé de constater les signes typiques de cette variété de luxation : saillie de la tête humérale sous l'acromion, au lieu de la dépression qui existe normalement, — membre fixé en pronation. Le quatrième est un homme atteint de luxation sous-acromiale méconnue et dont j'ai tenté, mais en vain, la réduction cette année (1893) à la Pitié.

Mais revenons à la luxation classique, à la luxation banale de chaque jour, la *luxation en dedans*, expression qui me paraît la seule juste au point de vue anatomique pour désigner cette espèce de déplacement.

La tête de l'humérus se trouve plus ou moins rapprochée de la paroi thoracique suivant la violence du choc ; elle peut venir sous la clavicule, traverser les pectoraux et arriver sous la peau : n'a-t-on pas même signalé des cas où la tête avait défoncé la paroi costale et pénétré dans la cavité du thorax ? Depuis Malgaigne on se sert ordinairement de l'apophyse coracoïde pour préciser la situation de la tête humérale, ce qui, en somme, est plus commode. Suivant le rapport de la tête avec cette apophyse, on dit la luxation *sous-coracoïdienne* ou *intra-coracoïdienne*. Mais cette division n'est pas encore elle-même bien nette, car à quel moment la luxation devient-elle intra-coracoïdienne ? est-ce lorsque la tête humérale tout entière est située en dedans de l'apophyse ? Je posai la question jadis à Malgaigne lui-même ; dans sa pensée, la luxation devenait intra-coracoïdienne lorsque la tête dépassait de plus de moitié en dedans l'apophyse coracoïde. On comprend donc d'après cela que, s'il existe des cas où la variété est nettement tranchée, il s'en rencontre d'autres où elle est

si peu accusée qu'on peut hésiter, même pièces en mains.

On retrouve d'ailleurs en clinique cette même hésitation ; il est souvent difficile de dire si la luxation est sous-coracoïdienne, et j'attache peu d'importance à ce diagnostic différentiel, la conduite du chirurgien étant la même dans les deux cas ; l'essentiel, je le répète, est de reconnaître l'existence d'une luxation. Toutefois, comme il est toujours bon de pousser le diagnostic le plus loin possible, j'ai l'habitude de tracer sur la peau les nouveaux rapports de la tête humérale luxée, en me servant des points de repère indiqués plus haut, et je me base sur ces rapports pour établir la variété et la rendre sensible aux yeux de tous.

La description précédente me paraît conforme à ce qu'on observe en clinique dans l'immense majorité des cas, et le praticien doit s'y attacher à peu près exclusivement. Il existe sans doute ici comme partout des cas exceptionnels pouvant induire en erreur. Certains sujets, par exemple, sont tellement obèses que toutes les saillies ou dépressions sont masquées par la graisse ; chez d'autres il survient un gonflement si notable des parties que le résultat est le même. La tête de l'humérus peut aussi, à la rigueur, se trouver après fracture repoussée dans l'aisselle, mais ce cas est si rare que je n'ai pas souvenir de l'avoir observé : les signes seraient loin de ressembler à ceux décrits plus haut et je m'en occuperai d'ailleurs plus loin à propos des fractures.

Existe-il des luxations *incomplètes* de la tête humérale ? Oui, sans doute, la chose est possible ; la tête maintenue par des muscles peut rester à cheval sur le bord de la cavité glénoïde, mais ce sont là des curiosités cliniques dont il n'y pas lieu de tenir grand compte dans la pratique générale. Le diagnostic en est très difficile, si difficile que j'ai vu jadis Malgaigne et Nélaton ne pouvoir s'entendre à propos d'un malade sur lequel le premier croyait reconnaître une luxation incomplète et le second une fracture de la tête humérale.

Traitement des luxations de l'épaule. — Il faut, sous le rapport du traitement, établir une importante distinction entre la luxation ancienne et la luxation récente. A quel moment une luxation de l'épaule mérite-t-elle le nom d'*ancienne* ? Cliniquement, on ne peut préciser ; anatomiquement, c'est lorsque les lésions des parties molles, celles de la capsule en particulier, sont cicatrisées. En

général, une luxation de l'épaule datant d'un mois est déjà ancienne.

Que devient une luxation de l'épaule non réduite? Les douleurs des premiers jours diminuent peu à peu, quelques mouvements reparaissent et leur amplitude augmente à mesure que se forme une nouvelle articulation entre la tête humérale et les parties sous-jacentes : mais, dans les conditions même les plus favorables, jamais l'articulation nouvelle ne remplace l'ancienne et quelques malades conservent une raideur, une sorte d'ankylose, avec atrophie des muscles, d'où résulte un état d'infirmité incurable. Il y a donc intérêt majeur à réduire la luxation.

Occupons-nous d'abord des luxations récentes.

Avant de vous livrer aux manœuvres de réduction, recherchez toujours, dans le cas même où le blessé accuserait un traumatisme récent sur l'épaule, si la luxation ne serait pas de date ancienne, car quelques malades, soit par défaut d'intelligence, soit pour toute autre raison, peuvent vous induire en erreur, ce dont j'ai vu un exemple dans mon service de l'Hôtel-Dieu. Indépendamment d'un insuccès certain, des accidents graves pourraient résulter de trop fortes tractions.

L'emploi du chloroforme a notablement modifié le traitement des luxations de l'épaule, en supprimant les méthodes dites *de force*. Je ne mentionnerai même pas ici tous les procédés de réduction décrits et figurés partout depuis Hippocrate, me contentant de dire la conduite à suivre en pareil cas.

Une luxation de l'épaule doit être réduite le plus tôt possible.

On commencera toujours par les procédés *de douceur*. J'emploie de préférence celui dit de Kocher. Il présente quelque analogie avec le procédé de Lacour, mais en diffère cependant suffisamment pour mériter une description à part. Agissez de la façon suivante : Le blessé étant assis sur une chaise, asseyez-vous devant lui. Un aide fournit un point d'appui au tronc en mettant la main sur l'épaule saine.

Dans un premier temps, appliquez une main à plat sur le coude du côté luxé et rapprochez-le peu à peu jusqu'à ce qu'il touche le tronc; maintenez-le absolument fixe dans cette position.

Dans un second temps, saisissez l'avant-bras de l'autre main, saisissez-le par en dessous, votre propre main étant en supination : imprimez doucement au bras un mouvement de rotation en dehors

de façon à faire pivoter l'humérus sur place en fixant toujours bien le coude. Lorsque la luxation doit se réduire, j'ai vu le plus habituellement la tête rentrer à sa place pendant ce second temps; si elle ne rentre pas, exécutez le troisième temps, qui consiste à porter brusquement le bras en dedans en projetant la main du malade sur l'épaule saine. Si les temps précédents ont été bien exécutés et sans résultat, on peut recommencer une seconde fois dans les mêmes conditions, mais sans y jamais mettre de violence.

Le procédé de Kocher réussit généralement très bien dans la luxation sous-coracoïdienne, et c'est merveille de voir avec quelle facilité rentre la tête humérale, mais il m'a paru échouer constamment dans la variété intra-coracoïdienne. Je m'imagine en effet que, pour réussir, la tête humérale doit être située assez près de la cavité glénoïde pour que, dans le mouvement de bascule exécuté par l'humérus lors de la pression exercée sur le coude au premier temps, la tête vienne se mettre au contact avec le rebord de la cavité glénoïde, dans laquelle la fait ensuite rentrer le mouvement de rotation en dehors. Si, au contraire, la tête est trop en dedans, elle pivote sur place et ne rentre pas.

Quoi qu'il en soit, supposons le procédé de Kocher inefficace, ayez séance tenante recours au suivant. Appliquez sur le coude un lacs extenseur (serviette pliée en cravate et formant un anneau dans lequel on passe une alèze) et une seconde alèze autour du thorax pour la contre-extension; le bras étant porté dans une abduction complète, faites exercer des tractions douces et graduées par un ou deux aides; ces tractions peuvent même tout d'abord être pratiquées directement sur la main et l'avant-bras sans l'intermédiaire de lacs. Vous plaçant en dehors du bras, appliquez les doigts d'une main dans l'aisselle sur la tête de l'humérus et tenez le coude de l'autre. Il n'est pas rare de voir la réduction s'opérer dans cette position après deux ou trois minutes de traction, lorsque la contraction musculaire est vaincue; si après cinq minutes environ de traction la tête ne rentre pas spontanément, commandant aux aides de cesser l'extension, ramenez brusquement le bras vers le tronc et pressez en même temps sur la tête de l'humérus pour la repousser en dehors. L'ingénieux procédé de M. T. Anger avec le caoutchouc agit de la même façon.

Si ce second procédé échoue après deux ou trois tentatives, ce qui est l'exception, ayez tout de suite recours à l'anesthésie, et voici comment je conseille d'agir pour éviter les accidents du

chloroforme, qui paraissent survenir de préférence dans l'administration de cet agent pour la réduction des luxations.

Avant d'endormir le malade, disposez les aides et placez-vous comme dans le cas précédent, de telle sorte que les manœuvres commencent en même temps que l'anesthésie : la réduction s'opère ainsi dès que le malade entre en résolution, et vous n'avez pas à craindre de prolonger outre mesure l'action du chloroforme.

La réduction opérée, placez aussitôt le membre dans l'écharpe double et recommandez de le maintenir immobile pendant quinze jours.

Existe-il des luxations de l'épaule *récentes irréductibles*? Je n'avais même pas posé la question dans la première édition de cet ouvrage; c'est qu'en effet, pendant trente années de pratique hospitalière, je n'en avais pas rencontré d'exemple; je puis répondre aujourd'hui par l'affirmative.

En 1889, mon ami le Dr Dumas (de Nangis) m'adressa, à l'Hôtel-Dieu, un homme âgé d'une soixantaine d'années, qui s'était luxé l'épaule droite en tombant de la hauteur d'un mètre environ. Aidé d'un de ses confrères, M. Dumas avait fait aussitôt les tentatives de réduction, mais sans résultat.

Je constatai d'abord un fait extraordinaire qui avait également beaucoup frappé M. Dumas, c'est que la tête humérale, *située très en dedans près du sternum, formait relief directement sous la peau*. La tête de l'humérus avait en effet traversé la paroi antérieure de l'aisselle, c'est-à-dire le petit et le grand pectoral et était venue se mettre en rapport immédiat avec la peau : c'était la première fois que j'observais un fait semblable.

J'endormis le blessé, mais toutes les manœuvres de réduction furent inutiles. Je m'y appliquai longtemps; je multipliai les mouvements de rotation du bras dans tous les sens de façon à faire repasser la tête par la boutonnière musculaire à travers laquelle elle était sortie; la tête humérale roulait facilement mais restait sous-cutanée. Je dus y renoncer.

Fallait-il abandonner le blessé dans cette situation? Je ne le pensai pas, et lui-même d'ailleurs me laissa juge de faire ce que je croyais le plus avantageux pour lui.

A quelques jours de là, lorsque le membre eut repris l'aspect qu'il présentait avant les manœuvres de réduction, le malade étant de nouveau endormi, je pratiquai sur la paroi antérieure

de l'aisselle une longue incision verticale qui mit à découvert la tête et le col de l'humérus. Je cherchai à me rendre compte *de visu* de l'agent d'étranglement de la tête, de reconnaître les organes qui constituaient les lèvres de la boutonnière, mais ce point est resté vague dans mon esprit; il eût fallu, pour acquérir cette notion précise, une dissection et non une simple incision. Je dirai cependant qu'il me sembla que l'agent principal d'étranglement était le coraco-brachial ou peut-être la courte portion du biceps. Quoi qu'il en soit, portant mon doigt sur le col huméral, je débridai avec le bistouri. Malgré cela, la réduction présenta encore de grandes difficultés. Je dus revenir plusieurs fois au débridement et finalement, à l'aide d'un mouvement de rotation, la tête de l'humérus reprit sa position normale. La réunion fut obtenue par première intention sans le moindre accident.

Le traitement des *luxations anciennes* de l'épaule présente de grandes difficultés. D'abord on n'est jamais certain de réduire une luxation de l'épaule, même lorsqu'elle date seulement d'un mois. Jusqu'à quelle époque doit-on tenter la réduction avec chances de succès? Il est impossible de le dire d'une manière précise; cependant, lorsque trois mois sont écoulés, on risque fort d'échouer, bien qu'on en ait réduit après six mois et même après un an. Il n'y a toutefois pas d'inconvénient à le tenter, à condition d'y mettre une grande prudence : c'est dans ces cas en effet que se sont produites des ruptures vasculaires ou nerveuses.

On se sert en général, pour opérer ces réductions tardives, de mouffles dont on mesure la traction à l'aide du dynamomètre, ou d'appareils particuliers tel que celui de Jarvis. Tout en n'ayant pas d'objection sérieuse à faire à ce mode de traitement, je n'y ai pas recours ordinairement. Dans les cas où j'ai vu employer ces instruments, il m'a semblé que la part faite à la machine était trop grande et celle du chirurgien trop petite. J'ai échoué sans doute quelquefois, mais j'ai aussi obtenu des succès dans des cas difficiles aussi bien, je pense, par les tractions manuelles qu'à l'aide des machines.

Voici d'ailleurs comment je procède.

Quelques jours avant l'opération, il est utile d'imprimer à l'épaule des mouvements afin de mobiliser la tête humérale, de distendre ou de rompre les adhérences, s'il est possible ; M. Polaillon

a même conseillé de diviser ces dernières par des sections sous-cutanées, mais je ne l'ai pas fait jusqu'à présent.

Les lacs extenseurs et contre-extenseurs sont disposés comme lorsqu'il s'agit de réduire une luxation récente; cependant, les tractions devant être beaucoup plus énergiques, fixez autant que possible le lacs contre-extenseur à un point immobile tel qu'un anneau scellé au mur. La serviette qui doit fournir l'anse pour passer le lacs extenseur sera solidement fixée au coude à l'aide d'une bande de toile, mouillée, passée en huit de chiffre au-dessus et au-dessous de l'articulation pour qu'elle ne glisse pas.

Le malade étant profondément endormi, le bras est porté dans une abduction complète, et les tractions sont d'abord faites par deux aides. Recommandez bien à ces derniers d'agir progressivement, *sans secousses*. Le chirurgien observe attentivement la peau de l'aisselle. On place un troisième aide et au besoin un quatrième en surveillant ce qui se passe du côté de l'aisselle, du doigt et de l'œil. On peut alors voir et sentir la tête de l'humérus céder et s'abaisser. Après quelques minutes de tractions soutenues, l'extension est brusquement suspendue et le bras vivement rapproché du tronc. Recommencez la manœuvre une seconde fois, au besoin une troisième, et en cas d'échec considérez la luxation comme définitivement irréductible, du moins par ce procédé.

La tête de l'humérus peut céder aux tractions, se déplacer, venir s'appliquer sur la cavité glénoïde, mais n'y pas rester : c'est qu'en effet cette cavité, déjà si peu profonde à l'état normal que certains auteurs ont considéré l'articulation scapulo-humérale comme une arthrodie, diminue encore de profondeur par suite du retrait du manchon capsulaire et peut devenir une surface tout à fait plane. Aussi le plus faible mouvement, la plus légère contraction musculaire, peuvent-ils alors déplacer la tête. Immobilisez donc tout de suite le bras en le maintenant solidement fixé au tronc par un certain nombre de tours de bande ; laissez le moignon de l'épaule à découvert de façon à pouvoir le surveiller et y appliquer, s'il y a lieu, quelques compresses résolutives.

Les suites de cette opération sont ordinairement simples. Il peut survenir cependant un gonflement considérable, comme je l'ai constaté en 1886 sur un homme auquel je fus assez heureux pour réduire une luxation intra-coracoïdienne datant de cent cinq jours.

Ordonnez l'immobilité absolue du bras pendant une quinzaine de jours.

Vous avez échoué dans les tentatives de réduction ; pouvez vous encore quelque chose en faveur du blessé ? Oui, il est possible de lui être utile. Mais ici deux cas se présentent : tantôt le blessé recouvre peu à peu une somme de mouvements suffisante pour lui permettre d'exercer de nouveau sa profession ; il ne souffre pas, et l'avenir ne peut qu'améliorer encore son état. A celui-là il ne faut évidemment rien faire, et c'est heureusement ce qui a lieu le plus souvent.

Mais en voici un second qui continue à souffrir par suite de la compression des nerfs du plexus brachial ; la tête humérale est immobilisée dans sa nouvelle position, il ne se fait pas de néarthrose, les muscles s'atrophient de plus en plus ; vous avez inutilement employé : frictions, massage, électrisation. Dans ce cas, le chirurgien est autorisé à proposer au malade une intervention chirurgicale. Pénétrez à travers la paroi antérieure de l'aisselle jusque sur la tête humérale, libérez celle-ci de ses adhérences et essayez de la replacer dans la cavité glénoïde. Si l'on éprouve des difficultés insurmontables pour arriver à ce résultat, et cela est très probable, surtout lorsque la luxation est déjà ancienne, il faut se contenter de pratiquer la résection de la tête de l'humérus : le malade en retirera encore un bénéfice réel.

Luxation récidivante de l'épaule. — Certains sujets se luxent l'épaule avec une facilité remarquable, à la suite d'un mouvement très normal pour les autres hommes : ainsi, par exemple, en plongeant. J'ai vu une luxation se produire par l'élévation du bras gauche dans une valse, et ce n'était, bien entendu, pas la première fois qu'elle se produisait. On conçoit tout ce qu'a de pénible, et de dangereux même, une pareille infirmité, d'autant plus que la réduction, souvent facile, est parfois très difficile et exige l'emploi du chloroforme.

La cause anatomique de cet accident est très vraisemblablement une laxité plus grande de la capsule, son décollement, son arrachement du sourcil glénoïdien, mais nous sommes mal fixés à cet égard.

On s'est borné longtemps à conseiller au malade le port d'un appareil destiné à limiter les mouvements du bras. On a également essayé des injections iodées dans la capsule. De nos jours, Albert, de Vienne, a employé l'arthrodèse, c'est-à-dire la soudure de la tête humérale dans la cavité glénoïde, de manière à produire une ankylose artificielle.

Dans un cas où trente-quatre récidives s'étaient produites en huit mois, M. Ricard mit à nu la capsule par sa face antéro-interne, la fendit dans le sens transversal et en diminua l'étendue en fronçant les lèvres de la plaie à l'aide de fils de soie. La luxation ne s'était pas reproduite au bout d'une année.

L'opération de M. Ricard, très rationnelle et consacrée d'ailleurs par le succès, me paraît devoir être la méthode de choix, lorsque le sujet réclame une intervention.

b. *Fractures du moignon de l'épaule.* — Un examen attentif vous a permis de rejeter la luxation de l'épaule, recherchez alors s'il n'existerait pas une fracture.

Plusieurs fractures peuvent se rencontrer dans cette région : les unes sont rares, les autres sont communes. Les fractures rares sont celles de l'acromion, de l'apophyse coracoïde et du col de l'omoplate ; les fractures communes sont celles de l'extrémité externe de la clavicule (déjà étudiées à propos de la région claviculaire, et qui méritent toutefois d'être groupées parmi les fractures du moignon de l'épaule) et celles de la tête de l'humérus.

La vue et le palper de la région vous permettront de reconnaître la fracture de l'*acromion* : vous constaterez que cet os est légèrement abaissé ; vous reconnaîtrez par la pression qu'il existe un point douloureux fixe, et les mouvements de l'épaule seront plus ou moins impossibles.

La *fracture de l'apophyse coracoïde* est extrêmement rare, en raison de l'épaisseur des parties qui recouvrent cet os. Lorsqu'en exerçant une pression au-dessous de la clavicule dans la région du creux sous-claviculaire, directement sur le prolongement du pli axillaire, vous déterminerez une vive douleur, il est possible qu'il existe une fracture de cette apophyse. La crépitation et la mobilité anormale vous donneraient la certitude.

La *fracture du col de l'omoplate* est une affection rare, moins cependant que les deux prédédentes, et dont le mécanisme est assez difficile à comprendre. Son existence ne saurait cependant être mise en doute. L'omoplate se détache au niveau de la partie rétrécie qui supporte la cavité glénoïde et constitue le col de cet os. Ce fragment s'abaisse et entraîne avec lui la tête humérale. Il en résulte une déformation considérable du moignon de

l'épaule rappelant beaucoup à première vue celle de la luxation, d'où l'intérêt de cette fracture. On pourrait encore la confondre avec la luxation complète de l'extrémité externe de la clavicule dont j'ai parlé plus haut.

La luxation de la clavicule, la fracture du col de l'omoplate et la luxation de l'épaule présentent en effet trois signes communs et très frappants : un relief osseux, saillant sous la peau ; au-dessous de ce relief, un méplat ; au niveau de ce méplat, une dépression dans laquelle s'enfonce le doigt.

Dans la luxation de la clavicule, la saillie osseuse est formée par l'extrémité externe de cet os ; on constate aisément au toucher sa continuité avec le corps de l'os, et en la déprimant, même légèrement, toute déformation disparaît pour se reproduire aussitôt qu'on retire le doigt.

La confusion est plus facile entre la fracture du col de l'omoplate et la luxation de l'épaule ; elle est même généralement faite dès l'abord avant tout examen. Dans les deux cas, en effet, la saillie est formée par l'acromion ; le méplat est sous-acromial, et le doigt déprime les fibres du muscle deltoïde. Mais dans la fracture le coude n'est pas écarté du tronc ; l'axe du bras n'a pas varié ; il n'existe pas d'encoche deltoïdienne, etc. Toutefois, le signe différentiel pathognomonique entre ces deux affections est le suivant : appliquez une main sur le moignon de l'épaule en pressant légèrement et soulevez le coude de l'autre main ; les choses se remettront en place immédiatement et toute déformation disparaîtra, s'il s'agit d'une fracture du col ; il sera facile d'imprimer à l'humérus des mouvements de rotation non douloureux et se passant d'une façon évidente dans la cavité glénoïde. Abandonnez les parties à elles-mêmes : le fragment s'abaissant, la déformation reparaît aussitôt.

Le seul traitement applicable à ces diverses variétés de fracture est l'écharpe double.

Après vous être assuré que les lésions précédentes n'existent pas, recherchez si la tête de l'humérus ne serait pas fracturée.

Les auteurs décrivent ordinairement cette fracture sous la rubrique : fracture de l'extrémité supérieure de l'humérus, dont ils établissent deux variétés : fracture du col anatomique, fracture du col chirurgical. Celle dont je m'occupe actuellement répond à la première des deux variétés. Cette division, bonne

peut-être au point de vue didactique, ne répond pas à la clinique. En anatomie, le col chirurgical de l'humérus est si mal délimité que nous le faisons descendre jusqu'à l'attache du muscle grand pectoral : or, est-ce qu'une fracture siégeant à ce niveau ne doit pas être considérée comme une fracture du corps de l'os dont elle présente d'ailleurs tous les caractères ?

L'expression de fracture du col anatomique ne convient pas davantage, car il est d'abord très rare que le trait de la fracture suive exactement la ligne qui représente ce col, et, de plus, comment le reconnaître en clinique ?

La vérité est qu'il existe une variété très spéciale et parfaitement nette de fracture de l'humérus occupant la tête de cet os, limitée au moignon de l'épaule, siégeant habituellement dans l'intérieur de la capsule articulaire, dont elle ne respecte cependant pas toujours les limites, et qui doit être désignée sous le nom de *fracture de la tête de l'humérus.*

Dans cette fracture, non seulement le col anatomique, mais la partie supérieure du col chirurgical peuvent être intéressés : or la clinique ne permettant pas de le reconnaître, il est nécessaire de comprendre ces deux fractures dans une même description et sous un même titre. C'est en somme une fracture articulaire. De même nous verrons à propos du coude que le nom de fracture de l'extrémité inférieure de l'humérus doit correspondre à celle qui communique avec l'articulation, réservant le nom de fractures du corps à celles qui siègent entre les deux articulations supérieure et inférieure, quel que soit le point qu'elles occupent.

Je propose donc la division suivante comme étant essentiellement clinique : fracture de la tête de l'humérus ou articulaire supérieure ; fracture de l'extrémité inférieure ou articulaire inférieure ; fracture du corps (tiers supérieur, tiers moyen, tiers inférieur).

Fracture de la tête de l'humérus. — La fracture de la tête de l'humérus ne se présente pas avec un ensemble de signes bien nettement accusés, et l'on est disposé à croire tout d'abord que le blessé est seulement atteint d'une contusion de l'épaule. Cela tient à ce que les fragments subissent en général très peu de déplacement, et aussi à l'épaisseur des couches qui les recouvrent et en rendent l'exploration difficile. Il est possible même que les fragments subissent entre eux une sorte d'engrènement masquant encore davantage les signes ordinaires des fractures. Quant à

reconnaître si la portion détachée de l'os est plus ou moins renversée, il n'y faut pas songer; bornez-vous à savoir s'il y a ou non fracture.

La fracture résultant le plus souvent d'un choc direct, il n'est pas rare de trouver en même temps des traces de contusion. Le moignon de l'épaule est en général tuméfié; il est fréquent de constater dans les jours qui suivent l'accident une vaste ecchymose occupant la face interne du bras. Ces ecchymoses tardives, ces infiltrations sanguines apparaissant à une certaine distance du point contus sont de bons signes de fracture.

Procédez à l'exploration du blessé de la manière suivante. Placez-le autant que possible sur une chaise, afin de bien comparer entre elles les deux épaules et d'en examiner facilement les diverses faces.

Il ne faut pas compter ici sur le signe pathognomonique des fractures en général, c'est-à-dire sur la mobilité anormale, car elle peut ne pas exister en cas de pénétration des fragments, et, lorsqu'elle existe, il est à peu près impossible de la distinguer des mouvements qui se passent dans l'articulation : par conséquent les mouvements d'abduction du bras étant inutiles et douloureux, il faut se dispenser de les provoquer.

Appliquez une main à plat sur le moignon de l'épaule, saisissez le coude de l'autre, et imprimez à l'humérus des mouvements de rotation. Il est possible que vous perceviez une crépitation très nette, et le diagnostic de fracture est alors certain : mais pour cela il est nécessaire que les deux fragments soient indépendants. S'ils se sont pénétrés réciproquement, comment reconnaître la fracture, puisqu'il n'existe alors ni déformation spéciale, ni mobilité anormale, ni crépitation?

Saisissez le moignon de l'épaule en travers entre le pouce et l'index; exercez une pression assez énergique à l'union de la tête et du col de l'humérus : si le blessé ressent en un point fixe une douleur très vive, alors qu'une pression semblable exercée au-dessus et au-dessous n'en détermine aucune, il est extrêmement probable, et pour mon compte j'estime comme certain, qu'il existe une fracture de la tête de l'humérus. J'ai pu vérifier sur le cadavre le diagnostic établi d'après ce seul symptôme.

En raison de ce qui précède, le praticien n'a donc pas à se préoccuper de la réduction de cette fracture. On a bien signalé

des cas dans lesquels la tête humérale avait dépassé les limites de la région et s'était logée dans l'aisselle, mais les exemples en sont si rares que je n'en ai jamais vu. On ne pourrait d'ailleurs en aucune façon confondre cette lésion avec une luxation ordinaire de l'épaule, dans laquelle tous les mouvements imprimé à l'humérus sont transmis à la tête luxée. Il serait alors nécessaire de réduire après avoir endormi le malade. Si le refoulement de la tête humérale avec les doigts ne suffisait pas à la remettre en place, je ne verrais pas d'inconvénient à faire une incision, à repousser directement la tête et au besoin à l'enlever.

La tête humérale est parfois atteinte de fracture comminutive par coup de feu. J'en ai suffisamment parlé à l'occasion des plaies de l'épaule.

Le traitement de cette fracture consiste dans l'application de l'écharpe double. On laisse le bras immobile pendant une quarantaine de jours, tout en imprimant de temps en temps des mouvements au coude et à la main pour éviter les raideurs consécutives.

Le blessé n'est atteint ni de luxation ni de fracture de l'épaule, il présente donc une entorse, une déchirure musculaire ou une contusion.

La cause qui a déterminé le traumatisme nous éclairera *ordinairement* sur l'existence de l'une ou l'autre de ces lésions. Un effort exagéré, une extension extrême du bras, un violent mouvement de torsion, détermineront soit une distension ou une rupture musculaire, soit une entorse, et le diagnostic entre ces deux affections reposera sur ce que les mouvements *provoqués* de l'articulation seront douloureux dans l'entorse, et ne le seront pas si les muscles seuls sont atteints.

Il est plus fréquent toutefois d'observer la contusion résultant d'une chute ou d'un coup direct sur le moignon de l'épaule.

La *contusion* de l'épaule emprunte quelques caractères spéciaux à la région. Rappelez-vous en effet la disposition du nerf circonflexe. Ce nerf, situé à peu près à mi-chemin entre les deux attaches supérieure et inférieure du deltoïde, est compris entre ce muscle et l'os sur lequel il repose directement. Il est donc aisé de comprendre qu'il soit contusionné en même temps que les parties molles qui le recouvrent. Or le circonflexe est le seul nerf

qui anime les fibres musculaires du deltoïde; supposez que ce nerf ait éprouvé une contusion telle qu'il subisse une période de dégénération, comme s'il avait été sectionné, le blessé sera atteint ultérieurement d'une paralysie et d'une atrophie du deltoïde, c'est-à-dire privé d'une grande partie des mouvements du bras et en particulier du mouvement d'abduction. On observe quelquefois un abaissement de la tête humérale qui n'est plus fixée par le deltoïde, et il en résulte un aplatissement du moignon de l'épaule et une saillie de l'acromion, deux signes qui peuvent faire songer tout d'abord à une luxation de l'épaule, mais la pression de bas en haut sur le coude remet tout de suite les choses en place. Vous pourrez constater, dans la contusion de l'épaule, ce phénomène singulier tout spécial à la région, c'est que les accidents de la contusion, au lieu de diminuer, iront en augmentant.

Réservez donc toujours le pronostic.

Il est un autre accident consécutif à la contusion dont le praticien doit être prévenu, d'autant plus qu'il a été signalé seulement dans ces dernières années. Le nerf circonflexe est, avons-nous dit, susceptible d'éprouver un travail de dégénération, mais il peut encore s'enflammer et être atteint de névrite. Le résultat est à peu près le même pour le malade : son bras est frappé d'impuissance et il éprouve en outre de vives douleurs dans l'épaule. Dans le chapitre suivant, je parlerai d'une affection inflammatoire de l'épaule que M. Duplay a désignée du nom de péri-arthrite : or il n'est pas douteux qu'un certain nombre de cas sont des *névrites du nerf circonflexe*, et en voici la preuve : si vous exercez une certaine pression au niveau du bord postérieur du muscle deltoïde dans le point où le nerf s'engage sous ce bord, vous déterminez une vive douleur, et la douleur suit exactement le trajet du circonflexe, c'est-à-dire une ligne horizontale située à la partie moyenne environ de la région deltoïdienne. La pression exercée au-dessus et au-dessous de cette ligne ne cause aucune douleur.

Ce diagnostic de névrite ou de névralgie du nerf circonflexe présente une certaine importance, car j'ai vu guérir rapidement, par l'emploi de quelques vésicatoires appliqués sur le trajet du nerf, des malades dont l'affection avait longtemps résisté aux autres moyens de traitement.

Le circonflexe n'est pas le seul nerf susceptible d'être intéressé à la suite d'une contusion de l'épaule. D'autres branches du

plexus brachial peuvent être aussi affectées, et il en résulte de vives douleurs occupant toute l'épaule, rayonnant dans le bras, quelquefois jusque dans la main, s'accompagnant d'une atrophie musculaire considérable et entraînant finalement l'impuissance complète et parfois irrémédiable du membre. Je dois même signaler à ce propos au praticien une erreur possible de diagnostic. Par suite de l'atrophie du deltoïde, la tête de l'humérus et l'apophyse coracoïde font une telle saillie que l'on pourrait songer à une luxation sous-coracoïdienne de l'épaule, méconnue. Hippocrate avait déjà signalé cette cause d'erreur. J'ai vu un de ces malades sur lequel on avait pratiqué des tentatives de réduction qui lui furent extrêmement préjudiciables et cependant l'opérateur était un homme compétent.

C'est principalement par l'électrisation à l'aide des courants induits et continus, successivement employés, qu'il faut traiter cette affection dont la cure est toujours difficile et longue. J'y reviendrai d'ailleurs plus loin.

2° AFFECTIONS INFLAMMATOIRES DE LA RÉGION SCAPULO-HUMÉRALE.

Les affections inflammatoires de l'épaule portent à peu près exclusivement sur l'articulation scapulo-humérale. Sans doute les parties molles peuvent être atteintes d'érysipèle, de phlegmon, etc., mais la région ne leur imprime aucun caractère spécial.

Après avoir acquis par l'interrogatoire la certitude qu'il s'agit bien d'une affection inflammatoire (et nous verrons plus loin que certaines affections organiques de l'épaule pourraient sous ce rapport induire le praticien en erreur), il convient d'établir le départ suivant : L'arthrite est-elle franchement inflammatoire, ou bien est-elle d'origine tuberculeuse ? Je dois dire toutefois que cette dernière, désignée encore plus spécialement sous le nom de *scapulalgie*, est relativement rare à l'épaule ; l'articulation scapulo-humérale est même, de toutes les grandes jointures, la moins souvent atteinte de tumeur blanche.

Le début brusque de la maladie, le sujet présentant une bonne santé générale ; la cause qui l'a produite : coup, chute, plaie ; l'intensité des phénomènes inflammatoires dès les premiers jours, seront les caractères qui vous feront presque toujours porter le diagnostic d'arthrite simple

Que les symptômes au contraire aient apparu lentement, sans cause bien déterminée, sur un sujet dont la santé générale n'est pas satisfaisante, il est vraisemblable qu'il s'agit d'une arthrite tuberculeuse à son début.

Le rhumatisme ou la blennorrhagie donnent aussi naissance à une arthrite aiguë spontanée de l'épaule, plus rare toutefois que les précédentes.

Nous pouvons donc diviser les arthrites de l'épaule en *traumatiques*, en *tuberculeuses*, et en *rhumatismales* ou *blennorrhagiques*.

L'*arthrite traumatique* de l'épaule se développe parfois avec des caractères d'une grande acuité, dans les cas, par exemple, de plaie pénétrante de l'articulation, en particulier des plaies par arme à feu, lorsque le projectile a brisé la tête humérale et séjourne dans son épaisseur : gonflement énorme de la région, douleur d'une intensité extrême, surtout lorsqu'on imprime au membre le plus léger mouvement, fièvre violente.

Si les accidents ne cèdent pas aux antiphlogistiques, aux calmants, il faut débrider largement les parties molles et ouvrir la jointure. Cette conduite serait plus indiquée encore, s'il survenait de la suppuration. J'ai déjà dit plus haut que, dans le cas de fracture de la tête humérale par arme à feu, il était préférable de ne pas attendre la production des accidents et de pratiquer d'emblée la résection de l'os.

Les symptômes peuvent être beaucoup moins accusés et céder après un temps plus ou moins long à l'aide du repos, de l'immobilisation complète du membre et des antiphlogistiques locaux. Une raideur articulaire plus ou moins persistante en est la conséquence.

L'arthrite traumatique en général, celle du genou en particulier, qui est si commune, s'accompagne ordinairement d'un épanchement, quelquefois très considérable, de liquide dans l'articulation. En est-il de même à l'épaule? C'est très probable, mais le phénomène est beaucoup moins facile à percevoir, à cause de l'épaisseur du deltoïde. L'*hydarthrose* scapulo-humérale, qu'elle succède à une contusion ou à une entorse, qu'elle soit aiguë ou chronique, est à peine signalée par les auteurs; elle est en effet rarement observée et d'un diagnostic très obscur. L'endroit où le liquide se porte à l'extérieur, celui où l'on doit rechercher

la fluctuation, est l'intervalle qui sépare le deltoïde du grand pectoral. C'est également en ce point qu'un abcès articulaire tendrait de préférence à se faire jour. Si une ponction était jugée nécessaire, il serait bon de la faire à quelques millimètres en dehors de cet interstice que parcourt la veine céphalique.

Les phénomènes plus ou moins aigus ont disparu; le malade éprouve encore de la douleur, mais les symptômes dominants sont : la raideur de l'épaule, une impuissance presque complète du membre, et souvent l'atrophie du muscle deltoïde; ce cas s'observe très souvent dans la pratique.

Quelle a été la lésion initiale et quelle est la maladie actuelle?

La réponse à cette question n'est pas aussi facile qu'on pourrait le croire.

C'est ainsi que pour M. Duplay, dans bon nombre de cas (et il l'a, dit-il, vérifié à l'autopsie), la lésion ne porte pas sur la jointure elle-même, mais sur les tissus qui l'entourent; et pour cette raison il l'a désignée du nom de *péri-arthrite*. Le siège anatomique serait la bourse séreuse sous-deltoïdienne primitivement enflammée sous l'influence de la contusion; des adhérences se produisent ensuite et déterminent les accidents énoncés ci-dessus.

Que le fait se produise, cela n'est pas contestable, et les bourses séreuses sous-acromiale et sous-coracoïdienne peuvent également participer à cette inflammation, mais est-il aussi commun que l'a pensé M. Duplay? Je ne le crois pas. Quand on n'a pas observé le malade au début de l'accident, il est bien difficile de savoir si l'articulation a été primitivement atteinte : si, par exemple, l'inflammation ne s'est pas propagée à la couche sous-musculaire par le diverticulum constant de la séreuse articulaire. D'ailleurs, au point de vue pratique, la question de savoir si la raideur du bras reconnaît pour cause la lésion des tissus articulaires, péri-articulaires, ou les deux à la fois, n'a qu'une importance secondaire, car le traitement est le même dans tous les cas.

Une autre explication des signes cliniques, déjà mentionnée plus haut, me paraît devoir être invoquée dans un grand nombre de cas : c'est la lésion du nerf circonflexe. Une arthrite peut être évidemment la cause première de la raideur de l'épaule. Je n'ai aucune raison pour repousser l'existence d'une péri-arthrite, même primitive, mais je pense que les choses se passent le plus ordinairement de la manière suivante et, si j'y insiste, c'est parce

que l'épaule est un siège de prédilection pour les raideurs articulaires et que chacun en rencontrera souvent dans sa pratique.

Un sujet est tombé ou bien a reçu un coup sur le moignon de l'épaule; il éprouve une douleur plus ou moins vive, cependant les mouvements du bras sont possibles, et quelquefois même il peut reprendre en partie son travail ou vaquer lui-même aux soins de sa toilette. Il ne se produit pas de phènomènes aigus, mais les mouvements du bras, au lieu de s'accroître, vont plutôt en diminuant, et l'on constate que le moignon de l'épaule s'aplatit, c'est-à-dire que le deltoïde s'atrophie. Le malade devient de plus en plus gêné de son bras et finit par ne plus pouvoir travailler ni s'habiller. Si vous l'examinez à cette période, vous constatez que tout mouvement d'abduction et d'élévation du bras est impossible; le moignon de l'épaule a notablement diminué de volume; il existe des douleurs spontanées, dont vous pouvez exactement préciser le siège sur le trajet du nerf circonflexe.

Une contusion primitive de ce nerf me paraît rendre très exactement compte de ces phénomènes. A la vérité, si l'on cherche à imprimer à l'humérus des mouvements de rotation, on éprouve un certain obstacle et on conclut légitimement à l'existence des adhérences articulaires ou péri-articulaires. Mais est-ce une raison pour admettre que le point de départ de la lésion n'est pas dans le nerf circonflexe? Non certes. L'épaule est une des articulations qui supportent le moins bien l'immobilisation : or, la paralysie du deltoïde consécutive au traumatisme du circonflexe, et qui s'est accentuée de plus en plus, à mesure que le nerf subissait un travail de dégénération, cette paralysie, dis-je, a forcément immobilisé la jointure. Voyez ce qui se passe, par exemple, à la suite des fractures du radius, lorsque le bras a été maintenu immobilisé plus longtemps que de raison : l'épaule est devenue absolument raide, et les malades sont parfois guéris depuis longtemps de leur fracture, qu'ils n'ont pas encore recouvré l'usage de leur articulation. Un phénomène de même ordre se produit à la suite de la névrite du nerf circonflexe.

On conçoit d'ailleurs que les accidents varient selon l'intensité du traumatisme qu'a subi le nerf : ce peut être une névrite simple ne s'opposant aux mouvements du bras qu'en raison de la vive douleur éprouvée par le malade; c'est alors que deux ou trois vésicatoires volants appliqués sur le trajet du nerf amènent un résultat surprenant. Les accidents peuvent aussi disparaître d'eux-

mêmes, si les tubes nerveux n'ont pas subi d'altération profonde. Mais, lorsque se sont produites et l'atrophie du deltoïde et les raideurs articulaires, la cause première devient à peu près indifférente pour le malade, car le traitement est le même.

Ce traitement consiste dans le massage de l'épaule avec mobilisation de la jointure, dans l'électrisation et dans l'emploi des douches thermales. Il est toujours fort long et ne conduit même pas toujours au résultat cherché.

L'arthrite tuberculeuse de l'épaule est encore désignée sous le nom de *scapulalgie* ou de *tumeur blanche*. Infiniment plus rare que celle des autres jointures, du genou et de la hanche en particulier, elle se développe dans les mêmes conditions que ces dernières, sur lesquelles j'aurai occasion d'insister en raison de leur importance clinique.

Au début : douleur; bientôt un empâtement, lié au développement des fongosités; plus tard, production d'abcès, de trajets fistuleux qui conduisent sur un os dénudé; amaigrissement du membre; émaciation du sujet et terminaison ordinaire fatale, soit par épuisement, soit par généralisation à d'autres organes.

Si l'on peut à la rigueur hésiter au début sur la nature de la maladie, le diagnostic s'impose plus tard, et en particulier à la période des abcès et des fistules.

Dans les premiers temps, ayez recours à l'immobilisation de l'épaule, à la teinture d'iode, aux cautérisations ignées, etc., autour de la jointure; aux reconstituants sous toutes les formes; ouvrez les abcès, faites des injections dans les trajets fistuleux.

Si la lésion consiste essentiellement en une synovite fongueuse, ouvrez largement l'articulation, enlevez avec la cuiller tranchante toutes les parties malades; touchez avec la solution phéniquée forte; réunissez la plaie et drainez largement. Vous pourrez parfois obtenir la guérison, laquelle peut d'ailleurs survenir sans opération; mais, bien entendu, au prix d'une ankylose complète de l'articulation scapulo-humérale.

Si vous constatez que les os sont malades, et surtout si l'affection paraît bien limitée à la tête de l'humérus, pratiquez le plus tôt possible la résection de cette tête, ainsi que celle de la cavité glénoïde.

Le moment me paraît opportun pour décrire cette opération.

que j'ai déjà conseillée plus haut dans les cas de fracture comminutive par arme à feu.

La *résection de l'articulation scapulo-humérale* est une opération simple et à la portée de la plupart des praticiens. Elle est surtout facile dans la tumeur blanche de l'épaule, où les surfaces osseuses sont en quelque sorte découvertes à l'avance. L'opération se réduit presque alors à l'extraction d'un séquestre. Ce qui simplifie encore l'opération dans ce cas, c'est le peu d'épaisseur de parties molles à traverser, en raison de l'amaigrissement du sujet.

On rencontre peu d'organes importants sous le bistouri : l'artère circonflexe postérieure est la seule dont il y ait à se préoccuper, mais il faut tenir compte du nerf circonflexe, dont la section entraînerait la perte à peu près complète des mouvements de l'épaule. Cette section aurait moins d'inconvénients dans le cas de tumeur blanche, puisque l'ankylose est souvent la conséquence de l'opération, mais elle serait désastreuse dans la résection pour traumatisme. Rappelez-vous que le nerf pénètre dans le muscle deltoïde d'arrière en avant. (Voir *Anat. topogr.*, fig. 159, 7e édition, p. 488).

Parmi les nombreux procédés qui ont été conseillés pour pratiquer cette opération, choisissez donc celui qui, tout en permettant un accès facile sur les surfaces articulaires, ménage le plus sûrement le nerf circonflexe. Voici celui que je conseille. Il est bien évident toutefois que, s'il existait déjà une vaste plaie, celle-ci devrait être utilisée pour arriver sur la jointure.

Le moignon de l'épaule étant suffisamment relevé et saillant, pratiquez une incision verticale partant en haut du milieu de l'espace qui sépare l'apophyse coracoïde de l'acromion, et descendez jusqu'à la partie moyenne environ du deltoïde. Divisez successivement toutes les parties molles, y compris la capsule articulaire. La tête humérale se trouve découverte à peu près au niveau de la gouttière qui loge le tendon de la longue portion du biceps. Dégagez ce tendon et faites-le porter en dedans par un aide qui écarte en même temps la lèvre interne de la plaie. Désinsérez alors les muscles qui s'attachent à la grosse et à la petite tubérosités humérales : un aide auquel vous aurez confié le coude du malade vous présentera successivement les divers points de la tête de l'humérus en imprimant à cet os des mouvements de rotation. En exécutant ce temps opératoire lentement

avec une rugine, il sera possible de faire la résection sous-périostée d'après le procédé de M. Ollier.

Lorsque toutes les parties molles sont détachées, faites saillir la tête à travers les lèvres de l'incision; continuez à décoller le périoste jusqu'au point où vous devez pratiquer la résection: rasez l'os de près et ne l'abandonnez pas, car c'est à ce moment que le nerf circonflexe court des dangers. La tête de l'humérus étant sciée, explorez la cavité glénoïde et le col de l'omoplate, dont vous pratiqueriez au besoin la résection. Faites la réunion immédiate et un bon drainage.

Vous êtes en présence d'un sujet atteint d'*arthrite aiguë de l'épaule*, et l'interrogatoire vous apprend qu'il n'y a pas eu de traumatisme. De plus, cette affection est d'origine récente, elle a pris tout de suite une grande intensité : il ne s'agit donc pas d'une arthrite tuberculeuse. Vous ne pouvez invoquer que la cause *rhumatismale* ou *blennorrhagique*.

Le moignon de l'épaule est tuméfié, — le malade éprouve de violentes douleurs spontanées, — les plus légers mouvements imprimés à l'humérus exagèrent ces douleurs, preuve qu'il ne s'agit pas d'un rhumatisme simplement musculaire. Depuis plusieurs jours, vous recouvrez l'épaule de tous les calmants possibles, mais l'état persiste ou même s'aggrave encore. Le diagnostic est donc: arthrite aiguë spontanée de l'articulation scapulo-humérale, arthrite infectieuse, et il est vraisemblable (j'ai déjà dit qu'il était presque impossible de le constater directement) qu'un épanchement de liquide distende la capsule.

Une très importante question de thérapeutique chirurgicale se pose : Faut-il, ainsi que nous le faisions jadis, attendre la régression graduelle du processus inflammatoire? Faut-il pratiquer une *arthrotomie d'emblée?*

Nous savons qu'avec l'expectation nous finirons par obtenir la guérison, mais après un temps très long, souvent plusieurs mois, pendant lesquels le malade souffrira et verra ses muscles s'atrophier. Et que sera la guérison? Le plus souvent une ankylose à peu près complète de l'épaule qu'aucun moyen ne parviendra à faire disparaître; à coup sûr, un certain degré d'infirmité dans les cas les plus favorables.

Avec l'arthrotomie précoce, en quelque sorte préventive, le malade éprouvera un soulagement immédiat; le sommeil, disparu, reviendra tout de suite ; la fièvre tombera, la maladie sera jugulée

Mais ce n'est pas tout, et l'arthrotomie aura un résultat plus important encore : non seulement elle permettra d'éviter l'atrophie des muscles, elle s'opposera surtout aux raideurs articulaires, à l'ankylose définitive, si fatale, que Gosselin avait désigné ces arthrites du nom d'*ankylosantes*.

Que le praticien hésite dans les cas d'arthrite légère, soit ; peut-être même y aurait-il intérêt à agir ; mais en présence d'une arthrite aiguë, notre devoir strict est de proposer l'arthrotomie. L'arthrotomie de l'épaule n'offre d'ailleurs ni difficulté, ni danger. En voici le manuel opératoire.

Le premier temps de l'opération est le même que celui que je viens de décrire pour pratiquer la résection scapulo-humérale ; à l'ouverture de la capsule il s'écoulera une certaine quantité de liquide. Dans une arthrotomie de l'épaule gauche que j'ai pratiquée cette année (1893) à la Pitié, la capsule était surdistendue et le liquide fut projeté à une assez grande distance. Il faut ensuite nettoyer complètement l'articulation et toucher la synoviale, jusque dans ses moindres replis, avec une solution phéniquée forte ou de la liqueur de Van Swieten. Pour arriver à ce résultat, j'estime qu'il faut faire saillir la tête de l'humérus entre les lèvres de la plaie comme s'il s'agissait d'une résection, sinon la désinfection articulaire pourrait être incomplète. Réintégrez ensuite la tête humérale, réunissez par première intention et immobilisez la jointure.

Quelle conduite devrez-vous tenir en présence d'une *ankylose confirmée de l'épaule*? Elle variera suivant la cause qui l'a produite, mais je prie le lecteur de se reporter au chapitre *Ankylose du genou*, où cette question est discutée spécialement, les mêmes considérations étant applicables à l'épaule.

3° AFFECTIONS ORGANIQUES DE LA RÉGION SCAPULO-HUMÉRALE.

Je n'aurais pas présenté un chapitre spécial sur les affections organiques de la région scapulo-humérale, si on n'y observait une tumeur offrant des caractères cliniques très particuliers et dont la fréquence est relativement assez grande, puisque j'en ai bien vu pour mon compte une douzaine de cas : je veux parler de l'*ostéo-sarcome de la tête de l'humérus*.

Cette affection est d'autant plus importante à connaître qu'elle donne souvent lieu à des erreurs de diagnostic, et ces erreurs ont ceci de particulièrement grave qu'elles empêchent de pratiquer à l'heure opportune la seule opération capable de sauver la vie du malade.

Le sarcome de la tête humérale est dû à la production primitive du tissu sarcomateux dans le centre de l'os : il en résulte qu'il se présente à l'examen du praticien à deux périodes distinctes de son évolution : 1° lorsqu'il est encore emprisonné dans la coque osseuse ; 2° lorsqu'il a franchi cette barrière.

A sa première période, lorsque le sarcome est contenu dans l'épaisseur de la tête humérale, le diagnostic en est très difficile, on peut dire même impossible. Il ne révèle en effet sa présence que par de la douleur au niveau du moignon de l'épaule avec intégrité complète des parties molles.

Or comment distinguer s'il s'agit d'une ostéite centrale de l'os ou d'un ostéo-sarcome ?

Cela est d'autant plus difficile que l'ostéite de l'humérus, étant ordinairement de nature tuberculeuse, se développe de préférence chez les jeunes sujets, et que l'ostéo-sarcome est également une affection de la jeunesse. Un seul signe peut fournir des présomptions au praticien : l'immobilisation de l'épaule soulage en général beaucoup les sujets atteints d'ostéite et fait même parfois disparaître la douleur, tandis que ce mode de traitement n'amène aucun résultat, s'il s'agit d'un sarcome.

Cependant l'embarras peut être très grand, et en voici un exemple. J'avais dans mon service, à l'hôpital Saint-Louis, un jeune homme atteint d'une douleur vive et localisée à la tête de l'humérus : je le tins en observation pendant plusieurs semaines et discutai bien des fois à son lit le point de savoir s'il s'agissait d'une ostéite ou d'un sarcome au début. Je finis par conclure à la probabilité de l'ostéite et proposai au malade de pratiquer une sorte d'évidement de la tête humérale. Il fut endormi et, au cours de l'opération, les parties étant sous nos yeux, il devint évident qu'il s'agissait d'un sarcome. La résection s'imposait donc, mais je n'en avais pas prévenu d'avance le malade. J'attendis qu'il fût bien réveillé et, après l'exposé de la question, il s'en remit à moi pour faire ce qu'il y avait de mieux dans son intérêt. Il fut aussitôt endormi de nouveau, et l'opération se termina sans encombre. J'ai revu longtemps après ce jeune homme, qui exerce la profession de coiffeur.

Cependant, bien que le néoplasme n'ait pas encore franchi la tête de l'os, il arrive un moment où se produit un signe pathognomonique qui lève tous les doutes. Le sarcome absorbe et détruit peu à peu les tissus, de telle sorte qu'il ne reste plus bientôt qu'une lamelle osseuse périphérique, une coque très mince, que le palper fait aisément reconnaître, car elle se déprime sous le doigt. Explorez donc avec grand soin tout le pourtour du moignon de l'épaule et si, dans un point, même très limité, vous percevez

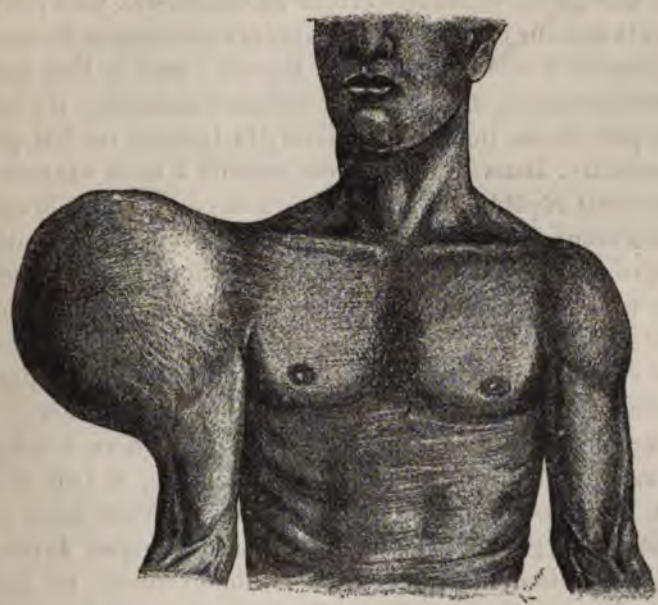

Fig. 63. — Sarcome de la tête de l'humérus.

le signe de la crépitation parcheminée, concluez immédiatement à l'existence d'un sarcome. Je dis un sarcome, bien qu'à la rigueur un autre néoplasme, même un kyste hydatique, puissent produire un phénomène identique, mais la grande probabilité est en faveur du sarcome, et d'ailleurs vous auriez à suivre la même ligne de conduite.

Le malade se présente à votre examen au moment de la seconde période, c'est-à-dire lorsque le sarcome, ayant débordé l'os de toutes parts, forme une tumeur appréciable à l'œil et au toucher. Le moignon de l'épaule présente alors une déformation tout à fait caractéristique, et il suffit en général de l'avoir bien observée

une seule fois pour établir d'emblée le diagnostic (fig. 63). C'est une tumeur lisse, régulière, arrondie, *nettement limitée* au moignon de l'épaule. Cette tumeur ne se continue pas avec le reste du bras par une sorte de plan incliné en fuseau, non, elle se termine brusquement; immédiatement au-dessous d'elle le bras présente sa conformation et sa physionomie normales. L'ensemble de l'épaule offre l'apect d'un gigot.

Les praticiens commettent cependant encore souvent, à cette période, une grosse et funeste erreur de diagnostic. Cela provient de ce que la tumeur est dans tous ses points *absolument fluctuante*, et l'on conclut à une collection de liquide : mais si l'on vient à pratiquer une ponction (et c'est la conduite habituelle), il s'écoule du sang pur et, au lieu de s'affaisser, la tumeur ne fait plutôt que s'accroître. Dans le dernier cas soumis à mon examen, un praticien avait répété (je n'ai jamais pu en comprendre la raison) un certain nombre de fois cette ponction et avait réduit la malade à un degré extrême d'anémie. La suppression de ce traitement absurde ramena une santé générale relativement bonne, ce qui eut pour résultat de ranimer l'espoir de la malade et de sa famille, à ce point que la seule opération rationnelle fut ajournée et la malheureuse jeune femme ne tarda pas à succomber.

Ce genre de tumeur s'accompagne quelquefois d'un développement considérable de vaisseaux à son intérieur, et l'on observe alors un bruit de souffle et des battements pouvant faire croire à un anévrysme; mais l'erreur n'est pas de longue durée, car s'il y a des battements, il n'existe ni soulèvement, ni mouvement d'expansion; le bruit de souffle est beaucoup moins intense et d'ailleurs la marche de ces deux affections est tout à fait différente.

Au bout d'un certain temps, si la maladie est abandonnée à elle-même, un nouvel accident se produit et d'une manière à peu près constante : c'est la fracture spontanée de l'humérus dans le point précis où se termine la tumeur. Jusqu'alors les mouvements du bras avaient été relativement faciles. Cette fracture se produit sans occasionner de douleur. D'ailleurs le symptôme douleur, assez violent pendant la première période, s'atténue beaucoup, ce qui fait croire aux malades que leur état tend plutôt à s'améliorer.

Bref, le sarcome continue à s'accroître ; il devient énorme, quelquefois plus gros que le tronc lui-même; de grosses veines

se dessinent à sa surface; il déborde la région primitivement affectée, gagne les fosses sus et sous-épineuses, l'aisselle, la paroi thoracique. A ce moment apparaissent de nouvelles douleurs dues à la compression des nerfs du plexus brachial; le membre supérieur s'œdématie et devient tout à fait inerte. La peau rougit par places, s'ulcère; surviennent alors des hémorrhagies répétées, un écoulement de détritus organiques d'une fétidité extrême qui finissent par entraîner la mort au milieu de l'état le plus lamentable.

Quel traitement faut-il opposer à cette redoutable affection? A la première période, pratiquer largement la résection de la tête de l'humérus aussitôt que possible, et malheureusement les malades repoussent souvent cette solution.

Plus tard, lorsque le sarcome est bien limité, c'est aussi à la résection qu'il faut avoir recours: un peu plus tard, la désarticulation de l'épaule devient la seule ressource, ressource tellement cruelle que la plupart des malades qui sont jeunes la repoussent encore; et arrive enfin le moment où toute opération à peu près est impraticable: il n'y a plus qu'à soulager dans la mesure du possible.

Cependant la chirurgie est parvenue, dans ces dernières années, à reculer encore les limites de l'intervention pour des cas en apparence désespérés. M. Berger a pratiqué l'amputation du bras et de l'épaule, *amputation inter-scapulo-thoracique*. La principale précaution est d'assurer l'hémostase. Aussi, après avoir réséqué la partie externe de la clavicule, M. Berger pose-t-il une double ligature sur l'artère et la veine sous-clavières. Il taille ensuite un lambeau variable suivant le volume de la tumeur et l'état de la peau, et détache enfin l'omoplate. Cet énorme traumatisme ne paraît pas aussi grave qu'on aurait pu le présumer.

D. Affections chirurgicales du creux de l'aisselle. — Le creux de l'aisselle est une région de passage le plus ordinairement virtuelle, puisqu'elle n'apparaît en réalité que lorsque le bras est écarté du tronc : aussi est-elle assez rarement atteinte de traumastimes. Les affections inflammatoires y sont fréquentes. Quant aux lésions organiques, en général secondaires, elles se rattachent presque toujours aux tumeurs du sein.

Les *traumatismes du creux de l'aisselle* consistent principale-

ment en plaies, car il est difficile, en raison de sa forme et de sa situation, que cette région soit atteinte de contusion. Ce sont le plus souvent des plaies étroites, produites par un instrument piquant, une épée, par exemple : l'instrument peut pénétrer dans l'aisselle par la paroi antérieure, et la lésion prend un caractère particulièrement grave lorsqu'elle siège au niveau du creux sous-claviculaire qui représente le sommet de l'aisselle. Ce qui donne en effet un caractère spécial à ces plaies, c'est la présence des gros vaisseaux et nerfs de la région. Aussi, lorsque le praticien se trouve en présence d'une plaie de l'aisselle, son unique préoccupation doit être celle-ci : l'instrument a-t-il intéressé l'artère axillaire ou l'une de ses grosses branches collatérales, la veine axillaire ou l'un des nerfs du plexus brachial? Rappelez-vous qu'une plaie peut avoir atteint l'aisselle et l'un de ses organes principaux, bien que l'instrument ait pénétré d'abord en dehors de la région, au niveau du moignon de l'épaule, par exemple : c'est qu'alors le trajet de la plaie est très oblique.

Une plaie de l'aisselle est donc à peu près insignifiante ou d'une gravité extrême, suivant que les organes majeurs de la région ont été ou non intéressés, et il est en général assez facile de le reconnaître. Toutefois, gardez-vous bien, pour arriver à ce but, de vous servir du stylet et de sonder la plaie; cette exploration vous apprendrait peu de chose et pourrait détacher un *caillot* ou compléter une perforation.

Si la région n'est pas sensiblement tuméfiée; si la radiale présente ses battements normaux; si le blessé n'accuse aucune douleur sur le trajet des nerfs du bras, et surtout s'il a conservé intégralement la sensibilité, vous en devez conclure que la plaie est simple. Contentez-vous d'en faire l'occlusion et d'immobiliser le bras.

Si l'examen vous a révélé l'existence d'une lésion nerveuse, tenez la même conduite que dans le cas précédent, surtout lorsque la lésion siège très haut. Cependant, si la plaie occupait la base de l'aisselle, si elle intéressait un nerf facilement accessible, tel que le cubital ou le médian, il serait indiqué d'aller à la recherche des deux bouts et d'en faire la suture.

Mais c'est la blessure des gros vaisseaux et en particulier celle de l'artère qui produisent les plus graves désordres, compromettent la vie du sujet et placent le praticien dans une des situations les plus critiques de la pratique chirurgicale.

Ces blessures se traduisent tout de suite par l'apparition d'un épanchement énorme de sang qui soulève la paroi antérieure et refoule la base de la région.

Est-ce la veine ou l'artère qui a été blessée?

Il n'est pas toujours facile de le savoir. Si la masse sanguine est soulevée par des battements, si le pouls radial a disparu, nul doute que la lésion porte sur l'artère; mais ces signes sont loin d'être constants, même dans la blessure de l'artère, sans compter qu'il pourrait s'agir d'une grosse collatérale, comme la thoracique inférieure, par exemple. J'ai déjà fait remarquer (p. 30) que les collections sanguines résultant de la blessure d'une artère et désignées en pathologie sous le nom d'anévrysme diffus primitif ne présentent en général ni battement ni souffle; d'autre part, une blessure incomplète de l'axillaire pourrait laisser passer assez de sang pour produire le pouls radial. Si ce pouls était plus faible que celui du côté opposé, cela pourrait tenir à la compression du vaisseau par l'épanchement sanguin. On peut donc affirmer qu'un gros vaisseau a été intéressé, mais il est souvent impossible de dire quel est ce vaisseau.

Le diagnostic serait plus facile si l'accident résultait d'une traction violente exercée sur le bras, ainsi qu'on l'observe, par exemple, pendant la réduction de certaines luxations anciennes de l'épaule, car l'expérience a démontré que c'est ordinairement l'artère qui cède dans ce cas.

Quoi qu'il en soit, vous voici en présence d'une plaie vasculaire de l'aisselle se traduisant par un vaste épanchement sanguin : qu'allez-vous faire?

Deux circonstances se présentent : ou bien la plaie cutanée est large : elle a été produite, je suppose, par un couteau, par une corne de bœuf, etc., et tout, en s'infiltrant dans la couche cellulo-graisseuse de l'aisselle, si bien disposée à cet effet, le sang s'écoule à l'extérieur, ou bien la plaie est très étroite et ne donne lieu à aucun écoulement sanguin.

Dans le premier cas, la conduite est toute tracée : faites comprimer aussi bien que possible l'artère sous-clavière sur la première côte au-dessus de la clavicule ; agrandissez la plaie avec le bistouri, si cela est nécessaire, et allez à la recherche du vaisseau qui donne. Liez les deux bouts, ou bien appliquez sur l'artère une pince à forcipressure, c'est la seule conduite rationnelle. Ne perdez surtout pas le temps à recourir aux demi-mesures, telles

que la compression, le perchlorure de fer, etc. ; avec un peu de patience vous finirez par arriver au but.

Le second cas est beaucoup plus embarrassant : il existe une plaie très étroite qui ne donne pas de sang, ou même il n'existe pas de plaie, à la suite d'une déchirure, par exemple.

L'intervention rapide ne s'impose pas comme dans le cas précédent, puisque le blessé ne court pas un danger de mort immédiate. Les exemples sont rares, sans doute, d'une grosse artère se cicatrisant à la suite d'une plaie, d'une rupture par arrachement ou ulcération de la paroi, mais enfin ils existent et j'en ai observé un exemple précisément sur l'artère axillaire, avec MM. Cazin et Houzel (de Boulogne-sur-Mer). Il est donc permis, il est donc sage même de temporiser, mais voici ce qui se passe d'habitude : le foyer sanguin se distend de plus en plus, si le sang continue à s'échapper de l'artère et envahit les régions voisines: ou bien le foyer s'enflamme, la peau rougit, se distend et menace de se rompre. Il faut alors évidemment agir.

Trois partis se présentent : 1° aller dans l'aisselle à la recherche du vaisseau divisé; 2° faire la ligature à distance au-dessus de la plaie artérielle; 3° désarticuler l'épaule.

Il est difficile, impossible même de dire au praticien celui des trois partis qu'il doit prendre, car sa conduite dépend de l'étendue de la lésion. Le meilleur, le plus rationnel des trois, est évidemment le premier. Fendre l'aisselle, la déblayer des caillots qui l'encombrent et pénétrer jusqu'au vaisseau intéressé est une excellente opération qui sauvera à peu près certainement les jours du blessé en conservant le membre : mais est-elle toujours praticable? Malheureusement non, en raison de la tuméfaction des parties, et quelquefois de l'état de faiblesse du sujet qui ne supporterait pas une pareille recherche toujours extrêmement longue ; et l'on conçoit vraiment qu'un chirurgien hésite à entreprendre une opération qui n'aboutira peut-être qu'à lui laisser le blessé entre les mains. Donc, si la recherche dans l'aisselle de l'artère divisée paraît présenter de trop grandes difficultés pour une cause quelconque (épaisseur du foyer, siège de la blessure dans un point trop élevé, anémie du sujet), il faut songer au second parti, c'est-à-dire à la ligature au-dessus de la plaie, et, dans ce cas, la meilleure est la ligature de l'artère sous-clavière en dehors des scalènes (je renvoie le lecteur à mon *Traité d'anatomie*, page 455, 7e édition, pour le procédé qu'il convient de suivre.

Enfin si, non seulement l'aisselle, mais encore les régions avoisinantes, étaient infiltrées de sang ; si la ligature de la sous-clavière paraissait impossible, ou bien si une hémorrhagie revenait à la suite de cette ligature, la suprême ressource serait la désarticulation de l'épaule.

Voici sommairement les règles qui doivent présider à cette dernière opération.

La *désarticulation de l'épaule* est une opération grave, sans doute, mais dont le succès est à peu près certain, aujourd'hui, avec nos méthodes antiseptiques. Lorsqu'on ampute pour un traumatisme, on n'a pas toujours le choix du procédé, puisqu'il faut prendre le lambeau où on le trouve : c'est ainsi que, dans un cas, je dus faire l'amputation à lambeau externe, bien que ce ne soit pas celle que je préfère, mais il n'existait de peau saine que sur le moignon de l'épaule. Le procédé de choix est le procédé en raquette, et la queue de la raquette doit partir du milieu de l'espace compris entre l'apophyse coracoïde et l'acromion, comme dans la résection, c'est-à-dire que ces deux opérations ont de commun la première incision, ce qui n'est pas sans intérêt pour le cas où l'on serait obligé de transformer une résection en une amputation.

Le sujet étant donc bien disposé, l'épaule relevée et maintenue en dehors du lit, l'hémostase assurée autant que possible par la compression de la sous-clavière, si les parties s'y prêtent, ou par un tube d'Esmarch passant sous l'aisselle et fixé sur la clavicule (il ne faut pas compter sur une hémostase parfaite), pratiquez une incision verticale divisant la voûte acromio-coracoïdienne et descendez en bas jusque vers la partie inférieure du deltoïde. Ce muscle peut être divisé du premier coup dans toute son épaisseur. Partez ensuite de cette incision vers la partie moyenne environ du moignon de l'épaule, contournez le bras en descendant un peu obliquement et ramenez le couteau en face du point de départ ; dans ce temps, ne divisez que la peau et la couche sous-cutanée. La peau se rétracte aussitôt d'une certaine quantité. Au niveau du bord de cette peau, divisez la couche musculaire jusqu'à l'os ; en dehors, le deltoïde ; en dedans, quelques fibres du deltoïde, le biceps et le coraco-brachial. Prenez garde, en ce moment, d'aller trop en dedans et de diviser en même temps le paquet vasculo-nerveux, qui ne doit être sectionné qu'en dernier lieu après la désarticulation.

Vous avez ainsi deux espèces de lambeaux cutanéo-musculaires que vous disséquez rapidement et vous les confiez aux aides qui les écartent le plus possible.

Saisissez alors le coude de façon à remonter l'humérus et à faire saillir la capsule. Divisez cette capsule en portant la lame du couteau perpendiculairement à la surface de la tête humérale, et non pas obliquement vers la voûte acromio-coracoïdienne, comme cela arrive trop souvent. En faisant exécuter des mouvements de rotation à l'humérus, présentez au couteau les divers points de la capsule. La tête s'engage entre les lambeaux. Insinuez le couteau en arrière de l'os et divisez les parties molles qui y restent encore attachées. Faites en sorte, en rasant l'os, de ménager le nerf circonflexe, afin de conserver au moignon une certaine sensibilité. Descendez avec le couteau jusqu'à ce qu'il réponde à la partie inférieure des lambeaux. Ordonnez alors à un aide de saisir dans ses doigts le paquet vasculo-nerveux de l'aisselle et divisez-le d'un coup.

Dans une circonstance où le blessé n'avait pas de sang à perdre, l'opération étant faite *in extremis*, je procédai avec le thermocautère et établis en masse une forte ligature de soie sur le paquet vasculo-neveux, que je divisai ensuite. Le fil tomba de lui-même après quelques jours et le blessé n'éprouva de la ligature des nerfs aucun accident, pas même de douleur consécutive. Cette manœuvre pourrait être utilisée, le cas échéant, par des praticiens privés d'aides convenables. Réunion immédiate et drainage.

Les *affections inflammatoires* de l'aisselle sont assez communes, mais présentent ordinairement peu d'importance. J'en excepte toutefois l'abcès de la paroi antérieur, ou sous-pectoral, abcès qui trouvera mieux sa place à propos des affections de la paroi thoracique.

Les inflammations de l'aisselle ont, le plus souvent, pour point de départ une des nombreuses glandes sudoripares qui occupent la région, ou les ganglions lymphatiques : ce sont en conséquence des adénites ou des adéno-phlegmons.

Or les glandes sudoripares siègent sous la peau, tandis que les ganglions lymphatiques sont situés au-dessous de l'aponévrose, d'où la division naturelle des abcès de l'aisselle en *sous-cutanés* et *sous-aponévrotiques*.

Il est facile de distinguer entre eux, presque d'emblée, ces deux espèces d'abcès. L'abcès sous-cutané, qui, en raison de sa forme, a encore reçu le nom de *tubéreux*, forme relief à la peau dont il fait partie intégrante ; on le saisit facilement entre les doigts comme on ferait d'une loupe. Il en existe souvent plusieurs à côté les uns des autres, arrivés à une période différente de leur évolution : aussi s'ouvrent-ils ou faut-il les ouvrir successivement, et c'est même le principal motif pour lequel j'attends ordinairement l'ouverture spontanée, car l'incision successive de plusieurs de ces abcès cause au malade un agacement facile à comprendre. Ces abcès sont d'ailleurs en général peu douloureux, n'occasionnent pas de fièvre et n'entravent que très légèrement les mouvements du bras. Ils siègent, comme les glandes elles-mêmes dont ils procèdent, au milieu de la base de l'aisselle.

Les abcès *sous-aponévrotiques* étant presque toujours consécutifs à l'inflammation d'un ganglion lymphatique, occupent de préférence, comme ces ganglions, la paroi interne du creux de l'aisselle, au moins au début de l'affection. Ils constituent une tumeur relativement profonde que l'on sent aisément au toucher, mais à peine visible à l'œil. La peau glisse à leur surface et, lorsqu'elle y adhère, c'est que le pus est formé et tend à se porter à l'extérieur.

Il est rare que l'on ne puisse remonter à l'origine de ces abcès, résultant généralement d'une piqûre des doigts ou de la peau du bras. Un certain nombre d'entre nous savent, par expérience, que les piqûres anatomiques en sont souvent le point de départ.

L'abcès sous-aponévrotique s'accompagne presque toujours d'un cortège de symptômes généraux parfois très intenses, surtout s'il est d'origine septique.

L'atmosphère celluleuse péri-ganglionnaire peut être seule affectée, et l'abcès est alors circonscrit, de même que l'adénophlegmon du cou, étudié plus haut; c'est même heureusement ce qui a eu lieu dans la plupart des cas, mais il en est parfois autrement. L'aisselle est remplie par une si grande quantité de tissu cellulaire lâche et lamelleux que le terrain est très favorable à la diffusion du processus inflammatoire : aussi, dans quelques cas, le creux axillaire tout entier est-il envahi et consécutivement occupé par le pus. Les vaisseaux et nerfs sont dénudés et

baignent dans ce liquide ; il en est de même de la paroi thoracique, qui se trouve décollée.

On conçoit que, dans ces circonstances graves, l'articulation scapulo-humérale soit atteinte secondairement, que l'inflammation gagne la plèvre et que le pus même s'y fasse jour.

Lorsqu'il prend des proportions semblables, l'abcès sous-aponévrotique de l'aisselle est susceptible d'entraîner la mort.

Si le tissu cellulaire a disparu totalement à la suite de la suppuration, il en résulte, aprés l'évacuation du foyer, la production de trajets fistuleux dont la guérison présente de sérieuses difficultés.

Les *fistules de l'aisselle* ressemblent beaucoup, par leur origine et par leur peu de tendance à guérir spontanément, aux fistules du creux ischio-rectal, et elles nécessitent en général un traitement ultérieur : curage, cautérisation, incision. Heureusement elles sont infiniment rares.

Le traitement des abcès de l'aisselle ne présente rien de particulier : il faut donner issue au pus aussitôt que la fluctuation en décèle la présence, et désinfecter le foyer. Mettez un drain et rapprochez le bras du tronc pour faciliter l'accolement des parois et éviter la fistule. Je n'ai aucune précaution spéciale à signaler pour l'ouverture de ces abcès.

Les affections précédentes naissent primitivement dans l'aisselle, mais cette cavité peut renfermer des collections purulentes provenant des régions voisines : c'est ainsi, par exemple, qu'un abcès du cou situé au-dessous de l'aponévrose moyenne suit parfois les cordons du plexus brachial en passant derrière la clavicule et aboutit à l'aisselle; de même une lésion articulaire, une lésion costale, un empyème même, donnent naissance à un abcès secondaire de l'aisselle. Le praticien devra donc faire le diagnostic entre un abcès *primitif* et un abcès *secondaire*. Ce sera généralement chose facile, s'il s'agit d'un abcès chaud, car la marche de la maladie éclairera suffisamment la question, mais en présence d'un abcès froid le diagnostic n'est pas aussi évident. Est-ce un abcès froid ganglionnaire, un abcès provenant d'une lésion articulaire, d'une vertèbre cervicale ou bien d'une côte ? C'est encore sur la marche de la maladie, sur son mode de développement, qu'il faudra se baser pour arriver à la connaissance de la cause initiale.

Les *affections organiques primitives* de l'aisselle sont rares. Je dis primitives, car quoi de plus commun que les affections secondaires de cette région, puisque les ganglions lymphatiques arrivent toujours plus ou moins tard à être envahis dans le cancer du sein? De même une tumeur de l'humérus, de la clavicule, peut pénétrer jusque dans l'aisselle.

Toutefois les ganglions lymphatiques sont susceptibles d'éprouver d'emblée les mêmes altérations organiques que ceux des autres régions, ceux du cou en particulier, mais j'en ai parlé suffisamment à propos de cette dernière région, et j'y renvoie le lecteur.

Quant au meilleur procédé pour enlever ces ganglions dégénérés, quelle qu'en soit la nature, je le signalerai à propos du traitement des tumeurs du sein.

On observe dans l'aisselle des kystes sébacés, des lipomes, etc., qui ne diffèrent pas de ceux des autres régions.

L'artère axillaire peut être affectée d'anévrysme spontané. La compression digitale étant à peu près impossible, on aurait recours d'abord aux injections coagulantes ou à l'électrolyse, et, en fin de compte, à la ligature de la sous-clavière en dehors des scalènes.

CHAPITRE II

AFFECTIONS CHIRURGICALES DU BRAS.

Toute affection du membre supérieur située entre l'articulation de l'épaule et celle du coude appartient au bras.

Les *plaies du bras* ne présentent rien qui demande une description particulière. Si la blessure occupait la face interne, il se pourrait que l'artère humérale fût intéressée, d'où la nécessité de lier les deux bouts de la plaie.

Dans le cas où le nerf médian serait en même temps sectionné, on pratiquerait la réunion immédiate des deux bouts en suivant les règles que j'indiquerai en étudiant le poignet, région où ce genre de plaie est assez commun.

Je n'ai rien à dire des contusions du bras, si ce n'est que le choc peut porter directement sur le nerf radial et déterminer une

paralysie de ce nerf. Je m'occuperai plus loin de cet accident comme complication des fractures.

Le bras est l'une des régions où l'on observe le plus souvent les ruptures musculaires, et celles-ci portent sur le corps du muscle biceps. On reconnaît l'affection à l'existence d'une saillie assez volumineuse, lisse, arrondie, se durcissant et subissant un mouvement de locomotion lorsque le muscle se contracte. Au-dessous de la saillie existe une dépression. Cette lésion pourrait être confondue avec une hernie musculaire, mais on la distinguera en ce qu'il est possible de placer le doigt entre les deux bouts écartés du muscle. Je ne vois aucun traitement rationnel à opposer à cette blessure.

On rencontre au bras des phlegmons, des abcès, qui ne diffèrent pas de ceux des autres régions.

L'humérus peut être atteint d'ostéite, de carie, de nécrose; je me contente de rappeler que, si l'on veut nettoyer un foyer de carie, ou bien extraire un séquestre, c'est sur la face externe du bras que devra porter l'incision; en pénétrant entre le biceps et le brachial antérieur, on évitera la rencontre des organes principaux du membre.

Les lésions organiques du bras s'observent rarement et ne présentent d'ailleurs aucun caractère spécial. En présence d'un anévrysme de l'humérale, on aurait d'abord recours à la compression digitale sur l'axillaire. En cas d'échec, il faudrait recourir aux injections coagulantes ou à l'électrolyse, à la ligature ou à l'extirpation de la poche. La ligature devrait porter sur l'axillaire, mais, pour éviter plus sûrement le retour du sang dans la poche, il serait bon d'en placer également une au-dessous d'elle.

Ce serait aussi la conduite à tenir dans le cas d'anévrysme artérioso-veineux : ligature au-dessus et au-dessous de l'orifice de communication de l'artère avec la veine. L'intervention n'est d'ailleurs pas toujours utile, si la lésion se borne à une simple phlébartérie.

Lorsque, pour une cause quelconque, vous pratiquerez l'hémostase sur l'artère humérale, rappelez-vous que celle-ci présente souvent une bifurcation prématurée dans l'aisselle et qu'il existe alors au bras deux artères humérales.

Fractures du bras. — Ce que la chirurgie du bras présente de spécial se rapporte presque exclusivement aux *fractures de l'humérus*.

Les fractures du bras sont très fréquentes, et reconnaissent presque toujours comme cause un choc direct. Elles peuvent cependant se produire par contraction musculaire, dans une lutte, par exemple, entre deux individus qui essayent leurs forces respectives. Il suffit parfois du moindre effort musculaire pour produire la fracture; ainsi chez une femme l'accident se produisit pendant un mouvement du bras en arrière pour relever la robe : mais c'est qu'alors l'os était préalablement altéré par un dépôt de tissu cancéreux ou sarcomateux. Cette fracture rentre dans le cadre des fractures spontanées, comme celle qui se produit à peu près constamment à une certaine période de l'évolution du sarcome de la tête humérale dont j'ai parlé plus haut.

Le diagnostic d'une fracture du bras est en général si facile qu'il saute aux yeux, et les malades vous disent eux-mêmes : J'ai le bras cassé. Il n'en est cependant pas toujours ainsi.

Il faut d'abord faire une exception pour les enfants. Il est de règle en effet chez eux que la fracture est sous-périostique, aussi peut-elle facilement passer inaperçue, surtout s'il s'agit d'un tout petit enfant incapable de fournir aucun renseignement. Le périoste est si résistant à cet âge de la vie qu'il fournit une gaine suffisante pour maintenir les fragments en place: donc il n'y a pas de déformation appréciable. L'enfant souffre, pleure, et ne peut remuer son petit bras. C'est à vous d'explorer attentivement les divers segments du membre et de rapporter la douleur à son véritable siège, ce qui n'est pas toujours facile. Est-ce la clavicule, le coude, le poignet ou le bras? Souvent même les parents ne peuvent le dire, car, le moindre mouvement réveillant la douleur, on n'en peut saisir le point de départ. Laissez donc le bras de l'enfant immobile et explorez chacune de ses parties à l'aide d'une douce pression, et vous arriverez à déterminer le point douloureux.

Fixez alors l'épaule d'une main et, saisissant le coude de l'autre, portez le bras dans l'abduction, vous constatez l'existence d'un mouvement anormal sur le trajet de l'os; c'est à peu près le seul signe, mais il est suffisant pour affirmer la fracture. Ne comptez pas sur la crépitation, qui fait souvent défaut.

Le bras de l'enfant est si court que vous pourriez confondre la mobilité anormale avec celle qui se passe dans l'articulation de l'épaule, aussi fixez cette dernière solidement.

Le traitement est des plus simples : j'emploie ordinairement de

la ouate appliquée sur la peau, une lame de carton mouillé qui forme gouttière et une bande.

J'ai déjà dit, à propos des fractures de la tête humérale, que la fracture du corps de l'os pouvait occuper le tiers moyen, le tiers supérieur et le tiers inférieur. S'il est très facile de reconnaître la première, il ne l'est pas toujours autant pour les deux autres.

La *fracture du tiers moyen de l'humérus* sert en quelque sorte de type à la description des fractures en général, c'est-à-dire que tous les signes s'y rencontrent : déformation considérable du membre qui s'accentue et se modifie lorsque le malade contracte ses muscles; crépitation bruyante, à moins que les fragments ne chevauchent fortement l'un sur l'autre, mais vous avez alors un raccourcissement considérable du bras qui est comme tassé et ramené vers l'épaule; mobilité anormale. Cette mobilité est si prononcée que vous la voyez se produire rien qu'en touchant le malade ou si vous lui dites d'essayer de soulever le bras. Le meilleur moyen de la produire sans occasionner de douleur est de passer la main à plat sous le membre et de le soulever légèrement : le bras s'incurve aussitôt au niveau de la fracture, dont les fragments font un angle saillant sous la peau.

La simple inspection du membre et cette recherche de la mobilité anormale suffisant pour reconnaître la fracture, ne vous livrez pas à d'autres manœuvres plus violentes, dans le but, par exemple, d'obtenir la crépitation, ce qui n'a d'autre résultat que de faire souffrir le malade.

La *fracture du tiers supérieur* se présente avec des signes moins accusés que ceux de la précédente. D'abord le foyer de la fracture est recouvert par le muscle deltoïde, dont l'épaisseur est parfois très considérable, surtout chez les travailleurs, et ce sont eux qui sont le plus souvent blessés. La déformation est donc moins accusée. Par la même raison, l'exploration directe est beaucoup moins facile et, supposez qu'il survienne en plus un épanchement sanguin volumineux, elle devient à peu près impossible. Le fragment supérieur étant très court et rapproché de la jointure, il peut y avoir incertitude pour savoir si les mouvements se passent dans l'articulation ou dans la fracture. Enfin, si les

fragments s'abandonnent, ce qui est la règle, et que le fragment inférieur se porte en dedans vers l'aisselle, ce qui est encore la règle, le blessé présente quelques signes pouvant en imposer pour une luxation de l'épaule.

Il est donc nécessaire que le praticien apporte tous ses soins au diagnostic de cette variété de fracture. Je pense toutefois qu'on y peut arriver, assez facilement même dans la grande majorité des cas, à l'aide des signes suivants.

Votre premier soin doit être d'éliminer la luxation. Or il n'existe en réalité que deux signes pouvant faire confondre cette lésion avec une fracture du tiers supérieur de l'humérus : c'est une certaine déformation du moignon de l'épaule et une saillie anormale dans l'aisselle. Mais en analysant de près cette déformation, on voit qu'elle est loin d'être identique dans les deux cas. Dans la luxation, la peau se réfléchit presque à angle droit sur l'acromion ; dans la fracture, elle décrit une courbe régulière à ce niveau. La dépression du moignon de l'épaule dans la luxation est *immédiatement* sous-acromiale; on peut, en quelque sorte, saisir cette apophyse entre les doigts; dans la fracture, la dépression siège plus bas, et l'on ne sent pas la saillie de l'acromion. Ayez toujours bien soin, pour étudier ces signes, de comparer entre elles les deux épaules. En portant le membre dans l'abduction, vous exagérez la dépression sous-acromiale, s'il s'agit d'une luxation; aucun effet de ce genre ne se produit dans la fracture.

Quant à la saillie dans l'aisselle, signe à mon avis beaucoup moins important que la déformation du moignon de l'épaule, de deux choses l'une : on la sent très nettement, ou on ne la sent pas bien. Dans le premier cas, on ne peut confondre la tête arrondie de l'humérus avec un fragment anguleux d'un plus petit volume; dans le second, ce signe n'a pas de valeur.

Mais je suppose que par suite d'un gonflement considérable ou d'une surcharge graisseuse vous ne puissiez établir des caractères différentiels suffisants en vous basant sur ces deux signes, vous avez pour la luxation l'écartement du coude du tronc et le changement de direction dans l'axe du bras. J'ajoute qu'il vous sera également souvent possible de constater des signes positifs de fracture, c'est-à-dire de mobilité anormale et la crépitation, en imprimant au membre des mouvements de rotation et d'abduction, l'épaule étant bien fixée. Dupuytren attachait une grande

importance au signe suivant : s'il s'agit d'une fracture, vous corrigez assez facilement la déformation de l'épaule, mais après quelques heures vous constatez qu'elle s'est reproduite, ce qui n'a pas lieu dans la luxation.

Il existe sans nul doute des cas dans lesquels le diagnostic différentiel est difficile, surtout lorsque la fracture siège très près de l'articulation, mais je n'en ai pas encore rencontré où il ait été impossible.

La *fracture du tiers inférieur de l'humérus* ne diffère sensiblement de celle du tiers moyen qu'à mesure qu'elle se rapproche de l'interligne articulaire du coude. Située très bas en effet, elle pourrait être confondue avec une luxation du coude, surtout une luxation en arrière. J'insisterai dans le chapitre suivant sur le diagnostic différentiel entre ces deux affections. Je ferai seulement remarquer ici que dans la fracture le rapport entre la pointe de l'olécrâne et les tubérosités humérales n'a pas varié, et que les mouvements de l'articulation sont libres.

Le traitement des fractures du corps de l'humérus est ordinairement facile. S'il existait une fracture compliquée, c'est-à-dire dont le foyer communiquât avec l'air extérieur par une plaie petite, comportez-vous comme dans une fracture simple après avoir lavé et obturé l'orifice cutané. En cas de large plaie avec esquilles, dans les fractures par armes à feu en particulier, nettoyez le foyer de la fracture, enlevez les débris de projectile, les pièces de vêtement, etc., les esquilles ; réséquez au besoin l'extrémité des fragments et immobilisez le membre. Si les désordres étaient trop considérables, si les éléments de nutrition et d'innervation du membre étaient détruits, l'amputation immédiate deviendrait la seule ressource.

Pour réduire la fracture, il suffit en général d'exercer une légère extension sur le fragment inférieur, mais le déplacement se reproduit à la moindre contraction musculaire. Il faut donc contenir la fracture après l'avoir réduite. Cependant, lorsqu'il y a peu de déplacement, il m'est arrivé souvent de maintenir le bras dans une gouttière en fil de fer pendant une quinzaine de jours et d'appliquer ensuite un appareil silicaté, afin de permettre la marche.

Très souvent aussi j'ai employé l'appareil de Scultet, en appli-

quant autour du membre quatre attelles au lieu de trois, comme on le fait à la jambe ou à la cuisse. Je dirai même que c'est la seule de toutes les fractures pour laquelle je me serve encore quelquefois de l'appareil de Scultet. La plupart des chirurgiens ont aujourd'hui recours à la gouttière plâtrée, qui nous rend de si grands services dans les fractures de jambe, mais elle est ici d'une application beaucoup plus difficile, surtout lorsque la fracture siège haut. L'épaule fournit un mauvais point d'appui et le fragment supérieur est si court qu'on a peine à le maintenir. Le meilleur mode d'application de l'appareil plâtré est sans contredit celui de M. le Dr Hennequin. Les attelles plâtrées sont appliquées sur le membre mis dans la rectitude complète par l'extension continue. L'appareil saisit le bras, le coude et l'épaule dans cette attitude, se dessèche rapidement et immobilise les fragments dans une bonne position (1).

Cette méthode de la réduction des fractures du bras par l'extension continue était déjà conseillée par Hippocrate, qui a joint une excellente figure à la description.

(1) Voici d'ailleurs en détail le mode d'application de l'appareil de M. Hennequin. J'en dois la description à M. le Dr Hamonic.

1° Position du malade.

On le fait asseoir sur une chaise, on fait passer sous son aisselle du côté malade le plein d'une bande dont on fixe les extrémités à un crochet planté au plafond, ou plus simplement, à l'hôpital, à une tige de bois, un manche de balai placé sur les tringles supérieures de deux lits voisins. Il faut que l'anse de la bande ainsi disposée soulève autant que possible l'aisselle sous laquelle elle passe.

2° Extension du bras.

On place l'avant-bras à angle droit sur le bras, au moyen d'une bande qui joue le rôle d'écharpe, qui passe sous le poignet et dont on noue les deux chefs derrière la nuque.

On prend alors une bande de 40 centimètres de largeur environ, on en place la partie moyenne sur la face antérieure de l'extrémité inférieure du bras on conduit les deux chefs en arrière, puis on les ramène en avant après les avoir croisés.

On les croise de nouveau, et les portant du plan horizontal, dans le plan vertical, on les conduit sur la face inférieure de l'extrémité supérieure de l'avant-bras fléchi à angle droit. On noue les extrémités de la bande à une certaine distance du coude, de facon qu'entre celui-ci et la bande il existe un espace de 6 ou 7 centimètres, et on fixe à cette sorte d'étrier un poids de 4 kilogrammes environ. Le malade souffre pendant un moment. Pour calmer la douleur on n'a qu'à soutenir le poids, et on ne l'abandonne que peu à peu à lui-même. Telle est la position du malade. Le poids fait l'extension, la bande axillaire fait la contre-extension, et la réduction s'opère elle-même pendant qu'on prépare les pièces de l'appareil.

Il est bon de placer, pour éviter la compression, entre l'aisselle et la bande qui passe au-dessous, une couche d'ouate. Il est d'usage pour cela de placer la couche d'ouate entre les deux feuillets d'une compresse repliée sur elle-même. On forme ainsi un petit coussin qui, placé sous l'aisselle, reçoit la bande de la contre-exten-

La fracture du bras expose le blessé à deux accidents ultérieurs : la *pseudarthrose* et l'*enclavement du nerf radial* dans le cal.

sion dans la rainure qui résulte de l'adossement du coussin à lui-même, par le fait du rapprochement du bras avec le tronc.

Cette position est quelquefois pénible pour le malade, qu'il faut surveiller.

3° Préparation des pièces.

On prend une large pièce de tarlatane de 18 ou 20 doubles, de 20 ou 22 centimètres de largeur, et, à l'aide d'un crayon, on fait le tracé suivant :



La partie indiquée par les hachures restera pleine ; on enlèvera, à l'aide des ciseaux, la partie restée blanche, de manière à avoir une portion moyenne qui, repliée, formera gouttière, et qui est terminée par deux chefs petits ou supérieurs et deux chefs longs ou inférieurs.

La longueur de ces chefs doit varier suivant les individus, et il est bon, avant de faire le tracé, d'avoir, par des mesures exactes, déterminé cette longueur.

En moyenne, les chefs supérieurs doivent avoir 25 centimètres ; 35 ou 40 sont nécessaires aux inférieurs. Mais, je le répète, ces dimensions n'ont rien d'absolu.

Il est bon de suturer rapidement les bords de l'appareil pour que le parallélisme des doubles qui le constituent ne se détruise pas.

Cela fait, on prépare du plâtre, qu'on gâche comme d'habitude : on met moitié plâtre et moitié eau, et on en imbibe exactement l'appareil, qu'on exprime ensuite le mieux possible. On efface les plis produits par cette manœuvre, on le lisse et on l'applique.

4° Application de l'appareil.

On insinue entre le corps et le bras la partie pleine de l'appareil, qui doit avoir la même longueur que le bras. Il faut que la ligne courbe qui forme sa limite supérieure se place sous l'aisselle, tandis que la ligne courbe qui en constitue la limite inférieure doit correspondre au coude et se trouver un peu au-dessus de l'olécrâne.

Le plein de la tarlatane doit donc former au bras une gouttière interne qui embrasse la moitié ou un peu plus de sa circonférence. Cela fait, les petits chefs de l'appareil sont ramenés et croisés sur l'épaule. Les grands chefs ou chefs inférieurs sont croisés sur la face inféro-externe de l'avant-bras, puis ramenés sur sa face antéro-interne et croisés de nouveau. On peut, si l'on veut, les ramener encore en arrière autour du poignet. Inutile de dire que l'avant-bras fléchi doit être en supination.

Pour éviter la compression des vaisseaux au niveau du coude, M. Hennequin place au-dessous du chef inférieur, qui passe au-devant de la partie supérieure de l'avant-bras, et qui la croise à angle aigu, un petit tampon d'ouate allongé suivant l'axe de de l'avant-bras.

L'appareil appliqué et maintenu par des aides, on le fixe au moyen d'une bande sèche fortement serrée et on laisse sécher.

On enlève ensuite cette dernière, et on coupe avec des ciseaux la bande qui

Pourquoi une pseudarthrose succède-t-elle aux fractures de l'humérus plus souvent qu'aux autres fractures ? Il est bien difficile d'en trouver la cause ; on a invoqué, avec raison, je crois, le mode d'attache du muscle brachial antérieur et l'interposition entre les fragments d'un faisceau de ce muscle. On a invoqué aussi la difficulté de bien maintenir les fragments en place, c'est encore possible. Quoi qu'il en soit, une pseudarthrose succède parfois aux fractures de l'humérus et le praticien doit en être prévenu, car on ne manque pas de l'en rendre responsable.

Il ne faut pas d'ailleurs se hâter de déclarer qu'un membre est atteint de pseudarthrose et confondre cet accident avec un retard de consolidation. Maintenez un appareil pendant un an, s'il le faut; si, après ce temps, les fragments sont mobiles comme au premier jour, plus mobiles même; s'il n'y a pas trace de cal autour des fragments ; si l'extrémité de ceux-ci est lisse et comme arrondie, il faut bien se rendre à l'évidence : la pseudarthrose existe.

Le bras est alors frappé d'impuissance et les muscles sont en général très atrophiés.

Je pense qu'il n'y a qu'une seule conduite à tenir dans ce cas : mettre à nu les deux fragments, les aviver par une résection et les maintenir réunis par un point de suture métallique. Le bras est ensuite immobilisé comme pour une fracture récente. Cette opération est simple, facile et absolument exempte de danger.

Dans un cas où la pseudarthrose datait de plusieurs années, j'obtins à l'aide de la suture osseuse un résultat complet. Les deux fragments étaient tenus écartés l'un de l'autre par une bride très résistante, évidemment musculaire, qu'il me fallut diviser pour obtenir le rapprochement, ce qui serait en faveur de la cause par interposition musculaire.

Au moment où le nerf radial passe de la face interne à la face externe du bras, il contourne l'humérus dans la gouttière dite de

maintenait l'aisselle et celle qui maintenait les poids, laissant inclus dans l'appareil tout ce qu'on ne peut couper de ces bandes avec les ciseaux.

Une bonne écharpe complète l'appareil, et le malade peut se lever et marcher.

Si la gouttière de l'appareil s'écarte des tissus, ceux-ci se dégonflant, on peut insinuer de l'ouate, et même rapprocher les bords de la gouttière à l'aide d'une bande de diachylon circulaire, comme dans l'appareil de Maisonneuve, et séparée de la peau par du taffetas gommé.

la ouate appliquée sur la peau, une lame de carton mouillé qui forme gouttière et une bande.

J'ai déjà dit, à propos des fractures de la tête humérale, que la fracture du corps de l'os pouvait occuper le tiers moyen, le tiers supérieur et le tiers inférieur. S'il est très facile de reconnaître la première, il ne l'est pas toujours autant pour les deux autres.

La *fracture du tiers moyen de l'humérus* sert en quelque sorte de type à la description des fractures en général, c'est-à-dire que tous les signes s'y rencontrent : déformation considérable du membre qui s'accentue et se modifie lorsque le malade contracte ses muscles; crépitation bruyante, à moins que les fragments ne chevauchent fortement l'un sur l'autre, mais vous avez alors un raccourcissement considérable du bras qui est comme tassé et ramené vers l'épaule; mobilité anormale. Cette mobilité est si prononcée que vous la voyez se produire rien qu'en touchant le malade ou si vous lui dites d'essayer de soulever le bras. Le meilleur moyen de la produire sans occasionner de douleur est de passer la main à plat sous le membre et de le soulever légèrement : le bras s'incurve aussitôt au niveau de la fracture, dont les fragments font un angle saillant sous la peau.

La simple inspection du membre et cette recherche de la mobilité anormale suffisant pour reconnaître la fracture, ne vous livrez pas à d'autres manœuvres plus violentes, dans le but, par exemple, d'obtenir la crépitation, ce qui n'a d'autre résultat que de faire souffrir le malade.

La *fracture du tiers supérieur* se présente avec des signes moins accusés que ceux de la précédente. D'abord le foyer de la fracture est recouvert par le muscle deltoïde, dont l'épaisseur est parfois très considérable, surtout chez les travailleurs, et ce sont eux qui sont le plus souvent blessés. La déformation est donc moins accusée. Par la même raison, l'exploration directe est beaucoup moins facile et, supposez qu'il survienne en plus un épanchement sanguin volumineux, elle devient à peu près impossible. Le fragment supérieur étant très court et rapproché de la jointure, il peut y avoir incertitude pour savoir si les mouvements se passent dans l'articulation ou dans la fracture. Enfin, si les

fragments s'abandonnent, ce qui est la règle, et que le fragment inférieur se porte en dedans vers l'aisselle, ce qui est encore la règle, le blessé présente quelques signes pouvant en imposer pour une luxation de l'épaule.

Il est donc nécessaire que le praticien apporte tous ses soins au diagnostic de cette variété de fracture. Je pense toutefois qu'on y peut arriver, assez facilement même dans la grande majorité des cas, à l'aide des signes suivants.

Votre premier soin doit être d'éliminer la luxation. Or il n'existe en réalité que deux signes pouvant faire confondre cette lésion avec une fracture du tiers supérieur de l'humérus : c'est une certaine déformation du moignon de l'épaule et une saillie anormale dans l'aisselle. Mais en analysant de près cette déformation, on voit qu'elle est loin d'être identique dans les deux cas. Dans la luxation, la peau se réfléchit presque à angle droit sur l'acromion ; dans la fracture, elle décrit une courbe régulière à ce niveau. La dépression du moignon de l'épaule dans la luxation est *immédiatement* sous-acromiale; on peut, en quelque sorte, saisir cette apophyse entre les doigts; dans la fracture, la dépression siège plus bas, et l'on ne sent pas la saillie de l'acromion. Ayez toujours bien soin, pour étudier ces signes, de comparer entre elles les deux épaules. En portant le membre dans l'abduction, vous exagérez la dépression sous-acromiale, s'il s'agit d'une luxation; aucun effet de ce genre ne se produit dans la fracture.

Quant à la saillie dans l'aisselle, signe à mon avis beaucoup moins important que la déformation du moignon de l'épaule, de deux choses l'une : on la sent très nettement, ou on ne la sent pas bien. Dans le premier cas, on ne peut confondre la tête arrondie de l'humérus avec un fragment anguleux d'un plus petit volume; dans le second, ce signe n'a pas de valeur.

Mais je suppose que par suite d'un gonflement considérable ou d'une surcharge graisseuse vous ne puissiez établir des caractères différentiels suffisants en vous basant sur ces deux signes, vous avez pour la luxation l'écartement du coude du tronc et le changement de direction dans l'axe du bras. J'ajoute qu'il vous sera également souvent possible de constater des signes positifs de fracture, c'est-à-dire de mobilité anormale et la crépitation, en imprimant au membre des mouvements de rotation et d'abduction, l'épaule étant bien fixée. Dupuytren attachait une grande

ques fibres musculaires qui ont pu échapper au couteau : décollez légèrement le périoste en le reportant en haut, afin d'avoir une surface osseuse parfaitement nette. Mettez une compresse fendue à deux chefs.

Sixième temps. — Sciez l'os en tenant la scie perpendiculaire à la surface de section.

Septième temps. — Hémostase et pansement. Pratiquez la réunion immédiate avec drainage. Rapprochez les bords de la manchette dans le sens antéro-postérieur pour faciliter l'écoulement des liquides par le drain.

CHAPITRE III

AFFECTIONS CHIRURGICALES DE LA RÉGION DU COUDE

Les affections chirurgicales de la région du coude, et j'entends sous ce nom toutes celles qui confinent à l'articulation, tiennent une place considérable en clinique, en raison de leur fréquence, de la multiplicité des lésions, de la difficulté du diagnostic et de l'importance du traitement.

On y observe sans doute des plaies, des contusions, des inflammations et des lésions organiques (ces dernières extrêmement rares), mais ce qui domine de très haut la pathologie de cette région, ce sont les fractures et les luxations que le praticien rencontre à chaque instant, ainsi que les opération intéressantes que nous y pratiquons depuis ces dernières années.

Les *plaies* du coude, surtout celles de la région antérieure, empruntent un caractère particulier à la présence des vaisseaux et nerfs dont la situation est si superficielle qu'elle les expose aux blessures plus que partout ailleurs. Il est à peine besoin d'insister sur les plaies chirurgicales produites pour pratiquer la saignée du bras, tant cette petite opération est délaissée de nos jours. Je rappelle seulement pour mémoire que la piqûre doit porter de préférence sur la veine médiane céphalique et non sur la médiane basilique, qui n'est séparée de l'artère humérale que par l'expansion aponévrotique, parfois très mince, du muscle biceps.

La blessure de l'artère s'observait jadis communément, ainsi que l'anévrysme qui en était souvent la conséquence. Si une sai-

gnée du bras devenait nécessaire, et que la médiane basilique fût la seule veine apparente du pli du coude, le praticien devrait, à mon sens, suivre la pratique suivante. Après avoir rendu la veine aussi saillante que possible par une compression circulaire exercée sur le bras (assez légère cependant pour ne pas interrompre la circulation artérielle), au lieu de piquer la veine à travers la peau avec une lancette d'une façon en quelque sorte aveugle, il serait préférable de pratiquer d'abord à la peau, parallèlement à la veine et à sa surface, une petite incision de un demi-centimètre, de découvrir la veine et de l'inciser à ciel ouvert sans aucun danger de la traverser de part en part.

Dans le cas où l'artère humérale n'est que piquée, il suffit d'appliquer en ce point un bandage compressif, de fléchir l'avant-bras sur le bras et de placer le membre sur un plan incliné, la main plus élevée que le coude.

Si l'artère était largement ouverte ou complètement divisée, il faudrait la découvrir et mettre une ligature au-dessus et au-dessous de la blessure. (Pour la ligature de l'humérale, voir *Anatomie topogr.*, 7e édit., p. 508.)

A la suite des blessures de l'artère humérale, il est fréquent de voir apparaître un anévrysme; tantôt c'est un anévrysme diffus primitif, tantôt un anévrysme faux consécutif. La région est également bien disposée pour le développement de l'anévrysme artério-veineux. Ces anévrysmes avec leurs variétés, étant ordinairement la conséquence de saignées malheureuses, sont devenus beaucoup moins fréquents. La compression digitale leur est très applicable. On peut encore lier l'artère au-dessus et au-dessous du sac, ou de la communication veineuse, s'il s'agit d'un anévrysme variqueux. L'extirpation du sac, comme s'il s'agissait d'une tumeur, serait également possible, à condition d'être assez bien limité.

Dans le cas où l'un des trois gros nerfs qui passent dans cette région serait sectionné, on pratiquerait la réunion immédiate des deux bouts. La piqûre des nerfs superficiels cutané interne et musculo-cutané est susceptible de donner naissance à des névralgies ultérieures très rebelles. J'ai dû pratiquer en 1886, à l'Hôtel-Dieu, une résection du musculo-cutané pour un cas de ce genre.

Un autre point important dans une plaie du coude est de savoir si la plaie pénètre ou ne pénètre pas dans la jointure. La solution

est parfois difficile, s'il s'agit d'une plaie étroite, à moins qu'il ne s'écoule de la synovie. Dans tous les cas, il ne faut pas chercher à s'en assurer avec un stylet. Dans le doute, comportez-vous comme si la plaie était pénétrante : faites l'occlusion et immobilisez le coude sous une couche d'ouate ; vous pourrez ainsi prévenir l'arthrite traumatique.

Comme toutes les parties du corps, le coude est exposé aux plaies contuses, mais il est bon de signaler ici celles qui occupent la face postérieure, et spécialement la région olécrânienne. D'abord l'olécrâne est si rapproché de la peau que cet os et le périoste qui le recouvrent sont souvent en même temps contusionnés et consécutivement atteints d'ostéo-périostite. De plus, entre l'olécrâne et la peau existe une bourse séreuse constante qui, se trouvant quelquefois ouverte, s'enflamme et donne naissance à un phlegmon du coude.

Pour ces diverses raisons, réservez donc le pronostic lorsque vous observez une de ces plaies, et apportez au traitement une attention particulière.

Dans les cas de plaie du coude par armes à feu avec fracas de l'articulation, n'hésitez pas à ouvrir largement, à nettoyer et à réséquer ce qui sera nécessaire pour obtenir des surfaces nettes.

Les *inflammations de la région du coude* sont loin d'être rares : c'est même l'un des sièges de prédilection de la tuberculose articulaire.

Tantôt c'est une arthrite franchement inflammatoire. Supposons qu'elle soit traumatique, vous n'aurez pas de peine à la reconnaître : gonflement et empâtement de la région, douleurs spontanées vives, mais surtout exagérées par le moindre mouvement de l'articulation. La présence du liquide se révèle en ce que les deux dépressions qui siègent de chaque côté de l'olécrâne sont remplacées par deux saillies.

Le meilleur traitement à faire est d'immobiliser la jointure : les douleurs sont en général calmées presque tout de suite.

Un point capital dans l'application de l'appareil, et dont nous constatons assez souvent l'omission, c'est la position à donner au membre. Il est de règle, en effet, d'observer, après guérison, une raideur du coude qui peut aller jusqu'à l'ankylose, et il en faut prévenir vos malades. Or un coude ankylosé dans la position rectiligne rend le bras presque inutile, tandis qu'ankylosé à

angle droit et surtout à angle aigu il rend encore de grands services. Si le bras est allongé au moment de votre intervention, et que vous ne puissiez le fléchir sans provoquer de vives douleurs, endormez le malade.

S'il s'agit d'une arthrite infectieuse d'origine rhumatismale ou blennorrhagique, comportez-vous ainsi que je l'ai dit à propos de l'épaule : proposez l'arthrotomie afin d'évacuer le liquide, et de désinfecter la jointure en touchant les surfaces articulaires avec la solution phéniquée forte. Vous pourrez, dans ce but, faire une incision des parties molles en dedans et en dehors de l'olécrâne. Si l'expérience démontrait que ces incisions sont insuffisantes pour toucher toutes les parties de la synoviale (cette opération n'ayant pas encore été pratiquée très fréquemment), on y réussirait en sciant l'olécrâne à sa base, quitte à suturer ensuite les fragments.

L'*arthrite tuberculeuse* ou *tumeur blanche du coude* ne présente pas de caractères cliniques spéciaux sur lesquels je doive m'arrêter. Si, au début, il est permis de se faire illusion et de croire à une arthrite simple, la marche de la maladie ne tarde pas à fixer le diagnostic, et vous observerez les signes ordinaires des tumeurs blanches.

Le praticien est souvent embarrassé sur la conduite à tenir dans ce cas. Voici comment, à mon avis, il faut procéder :

Je suppose l'affection au début : il existe un certain empâtement du coude, si la synoviale est le siège primitif de la maladie, ou bien un point douloureux au niveau d'une des saillies articulaires, si le tubercule s'est d'abord développé dans le tissu osseux. Faites une application de pointes de feu et immobilisez le bras sans plus tarder avec un appareil ouaté. Maintenez votre appareil une quinzaine de jours environ ; nouvelles pointes de feu et nouvel appareil. Continuez ce traitement pendant un temps variable, suivant la marche de l'affection, en mettant un intervalle plus ou moins grand entre la levée de chaque appareil. Opposez-vous, pendant tout ce temps, à l'usage du bras. Mais le coude va s'ankyloser, vous objectera-t-on à chaque instant. Bienheureux lorsqu'une arthrite tuberculeuse est guérie au prix d'une ankylose dans une bonne position !

Inutile de dire que pendant tout ce temps vous prescrivez les

reconstituants sous toutes les formes et le séjour au bord de la mer, si cela est possible.

Mais, malgré un traitement rationnel, la maladie a fait des progrès incessants : il est survenu des abcès autour du coude, des trajets fistuleux se sont établis, le stylet pénètre sur des surfaces osseuses cariées. Bien qu'à cette période la guérison puisse encore s'obtenir, surtout lorsque le malade n'a pas été traité convenablement jusqu'alors, je pense toutefois que le plus sage est de recourir à la résection du coude, car il y a beaucoup plus de chances pour que la maladie augmente encore, et cette opération, peu grave par elle-même, donne de si bons résultats fonctionnels qu'il me paraît préférable d'y recourir plutôt que de tenter les chances douteuses d'une guérison spontanée, ne fût-ce que pour soustraire le malade aux dangers de l'épuisement et de la généralisation.

Enfin, plus tard encore, le coude est tout entier désorganisé : les ligaments latéraux sont détruits, on obtient des mouvements anormaux et il se produit de nombreux craquements dans la jointure. La résection s'impose alors, à moins même qu'il ne soit trop tard et qu'une amputation du bras ne soit devenue la seule ressource.

Quel que soit l'âge du sujet, la résection du coude, quand elle est possible, doit toujours être préférée à l'amputation ; et ce précepte est en règle absolue applicable aux enfants.

C'est également surtout chez les enfants que M. Lannelongue a obtenu des résultats importants avec les injections de chlorure de zinc pratiquées au pourtour de l'articulation.

Voici le procédé qu'il convient de suivre pour pratiquer la *résection du coude* :

Pour que cette belle opération donne tous ses fruits, deux conditions opératoires sont nécessaires : la première est de conserver le tendon du triceps, afin que le malade puisse jouir plus tard des mouvements actifs d'extension, résultat, jusqu'à M. Ollier, considéré comme impossible ; la seconde est de conserver le nerf cubital.

Je résumerai brièvement les divers temps opératoires qui doivent se succéder.

Le malade est endormi, la bande d'Esmarch appliquée. Le bras repose par sa face interne sur un plan résistant, à hauteur convenable pour que l'opérateur soit assis.

1° Incision latérale externe. Nélaton la faisait rectiligne, mais il est préférable, suivant le conseil de M. Ollier, de la couder en forme de baïonnette à sa partie moyenne, de façon à se rapprocher le plus possible de l'insertion du tendon du triceps, dont le détachement est ainsi rendu plus facile. Cette incision commence à 4 centimètres au-dessus et se termine à 4 centimètres au-dessous environ de l'interligne articulaire.

2° Détacher les deux lèvres de la plaie. Ce temps difficile et long est une œuvre de patience; servez-vous surtout de la rugine et du détache-tendon de M. Ollier; le moins possible du bistouri; détachez les muscles de leurs insertions; détachez surtout avec soin le tendon du triceps (c'est le temps le plus difficile de l'opération); conservez la continuité avec le périoste de l'olécrâne. Pendant la dissection de la lèvre antérieure de la plaie l'articulation radio-humérale a été largement ouverte.

3° Passez au-dessous du col du radius une sonde de Blandin et sciez ce col avec une petite scie à main. Il n'y a pas lieu de se préoccuper du tendon du biceps, qui s'insère plus bas sur la tubérosité bicipitale du radius.

4° Saisissez le bras d'une main, l'avant-bras de l'autre, et imprimez à l'articulation un mouvement latéral interne suffisant pour luxer le cubitus qui vient faire saillie au dehors, à la place laissée libre par l'ablation de la tête radiale. Non seulement cette manœuvre facilite la résection du cubitus, mais elle dégage encore le nerf cubital et rend la blessure de ce nerf si impossible qu'on ne doit pas même le voir au cours d'une opération bien faite. Désinsérez alors le muscle brachial antérieur de l'apophyse coronoïde, en rasant la face inférieure de cette apophyse jusqu'à sa base. Sciez le crochet cubital.

5° Il ne reste plus que l'humérus qui tient par ses attaches épitrochléennes : détachez avec grand soin les tendons en rasant l'os, car le nerf cubital est tout près. Sciez l'humérus au niveau de la dépression olécrânienne; arrondissez les angles latéraux.

6° Enlevez la bande d'Esmarch et faites l'hémostase après avoir nettoyé le champ opératoire des parties fongueuses, s'il en existe. Lavez soigneusement à la solution phéniquée forte. Touchez avec la solution de chlorure de zinc à 10 p. 100.

7° Mettez un drain dans toute la hauteur de la plaie et réunissez par première intention. Enveloppez le membre d'un panse-

ment antiseptique et immobilisez à angle droit dans une gouttière de carton mouillé ou dans une gouttière plâtrée.

Il serait sans doute désirable d'obtenir une nouvelle articulation douée des mouvements actifs de flexion et d'extension, mais c'est en définitive secondaire lorsqu'il s'agit d'une tumeur blanche; l'important est de guérir, et bienheureux encore si on peut recouvrer un bras utile par une ankylose du coude dans une bonne position! Donc il ne faut rien faire dans ce cas pour obtenir des mouvements prématurés, mais au contraire maintenir le membre dans une immobilisation complète, prolongée aussi longtemps qu'il sera nécessaire.

S'il s'agit d'une résection traumatique, et surtout d'une résection pour ankylose (résection orthopédique), tous les efforts du chirurgien doivent tendre à obtenir une néo-articulation, ainsi que je le dirai plus loin.

Je crois devoir placer ici quelques considérations sur la *désarticulation du coude.*

Et d'abord cette désarticulation est-elle une opération pratique ou simplement un exercice d'amphithéâtre? Certains auteurs lui préfèrent l'amputation à la partie inférieure du bras; je ne suis pas de cet avis: il faut amputer dans le coude toutes les fois que cela est possible. L'opération est pour le moins aussi facile; elle n'est pas plus grave: elle guérit aussi vite et fournit un moignon infiniment meilleur pour l'application d'un appareil prothétique.

Voici le procédé opératoire que je conseille pour la désarticulation du coude:

L'amputation circulaire donne de bons résultats, et, si le praticien n'avait pas assez de confiance en lui-même pour tailler un lambeau, je l'engage à y avoir recours. La peau étant bien rétractée par un aide, faire une section circulaire de la peau à deux travers de doigt environ au-dessous de l'interligne articulaire, relever la manchette en la retroussant au besoin et désarticuler.

Toutefois le procédé de choix est l'amputation à lambeau antérieur. Autrefois nous le taillions directement par transfixion. et le procédé était extrêmement brillant, mais dans ce cas. quelque soin que l'on mette à rétracter la peau, celle-ci se trouve presque toujours divisée trop au niveau des muscles, et ces

derniers forment une hernie difficile à contenir. On peut diviser la couche musculaire par transfixion, mais non la peau. Il faut toujours diviser les téguments de dehors en dedans, les faire rétracter dans une certaine étendue et couper ensuite les muscles, soit de l'extérieur à l'intérieur, soit de l'intérieur à l'extérieur (transfixion), de façon à confectionner un lambeau exclusivement cutané à sa circonférence et doublé de muscles à sa base. C'est d'ailleurs, à mon avis, une règle générale qu'il convient d'appliquer à toutes les amputations à lambeau.

Pratiquons donc l'amputation du coude à lambeau antérieur cutané musculaire.

L'épitrochlée étant située beaucoup au-dessus de l'interligne articulaire, c'est l'épicondyle qu'il faut prendre comme point de départ de l'incision, si on opère le bras droit, ou la partie interne située en regard de l'épicondyle, si on opère sur le bras gauche.

La peau étant bien rétractée, partez du point que je viens d'indiquer et descendez un peu obliquement vers la face antérieure de l'avant-bras jusqu'à la partie moyenne; remontez sur le bord opposé jusqu'à un niveau correspondant au point de départ. Disséquez les téguments dans la hauteur de deux travers de doigt environ et coupez ensuite les muscles par transfixion, si vous voulez. Pour cela, le membre étant placé en supination, enfoncez le couteau à la racine du lambeau, faites-le cheminer en rasant les os de l'avant-bras jusqu'au point où la peau est rétractée, et coupez les muscles net en ramenant le tranchant à la perpendiculaire avec l'axe du bras.

Relevez le lambeau, divisez transversalement les téguments en arrière au niveau de l'attache du lambeau, et désarticulez en commençant par ouvrir l'articulation radio-humérale. Divisez le ligament antérieur et le ligament interne; pressez sur l'avant-bras de façon à dégager l'olécrâne de sa cavité et coupez enfin le tendon du triceps. Réunion immédiate et drainage.

Les *affections organiques* du coude sont très rares. Je ne trouve guère à signaler comme spécial à la région que les kystes développés dans la bourse séreuse olécrânienne, hygromas du coude. Ces kystes contiennent parfois des grains semouloïdes qui donnent lieu à une crépitation spéciale. Ils sont susceptibles de s'enflammer, de suppurer; l'inflammation peut même envahir les tissus ambiants et produire un véritable phlegmon du coude.

Un hygroma suppuré, spontanément ouvert, est souvent suivi de trajets fistuleux dont la guérison nécessite une large incision de la poche.

Quelques vésicatoires volants peuvent avoir raison de cet hygroma. En cas d'insuccès, on aurait recours à l'incision, au lavage de la poche avec la solution phéniquée forte et à l'attouchement de sa face interne, soit avec la teinture d'iode, soit avec la solution de chlorure de zinc à 5 p. 100. On en pourrait aussi pratiquer l'extirpation.

J'arrive maintenant aux lésions du coude communes, c'est-à-dire aux *luxations*, aux *fractures* et à l'*ankylose*.

En présence d'un traumatisme du coude, préoccupez-vous tout d'abord de rechercher s'il existe une luxation : c'est le point capital. Une fois bien fixé à ce sujet, recherchez s'il s'agit d'une fracture, et de l'absence de ces lésions concluez à une contusion ou à une entorse.

L'exploration du coude est difficile. Il est sans doute des cas où le diagnostic saute en quelque sorte aux yeux du praticien, mais il en est d'autres, et ce sont de beaucoup les plus fréquents, où tous les signes doivent être examinés et analysés de très près pour découvrir la vérité, à ce point que des hommes rompus à une longue pratique ne sont pas sans éprouver un certain embarras et peuvent même rester dans le doute sur telle ou telle espèce de fracture, par exemple. Je ne saurais trop recommander de se familiariser avec l'examen du coude sain, car c'est à la comparaison du coude blessé avec le coude normal que vous emprunterez les principaux éléments du diagnostic.

Luxations du coude. — Les deux os de l'avant-bras se luxent, en général, ensemble sur l'humérus. Quelquefois cependant ils se luxent isolément, surtout le radius. Une autre combinaison beaucoup plus rare est celle où les deux os de l'avant-bras s'abandonnent et se luxent tous les deux, mais dans un sens différent, le radius passant en avant de l'humérus et le cubitus en arrière.

Lorsque les deux os sont luxés à la fois tout en ayant conservé leurs rapports entre eux (ce qui est, je le répète, le cas de beaucoup le plus fréquent), ils peuvent se porter en sens divers

d'après la direction que leur a imprimée le choc : en avant, par exemple, ou même sur les côtés. Mais la luxation du coude classique, celle que le praticien doit bien connaître, la seule qu'il rencontrera probablement dans sa carrière, est la *luxation en arrière*. Les deux os de l'avant-bras viennent se placer sur la face postérieure de l'humérus, y font un relief plus ou moins accusé suivant l'épaisseur ou le gonflement des parties qui les

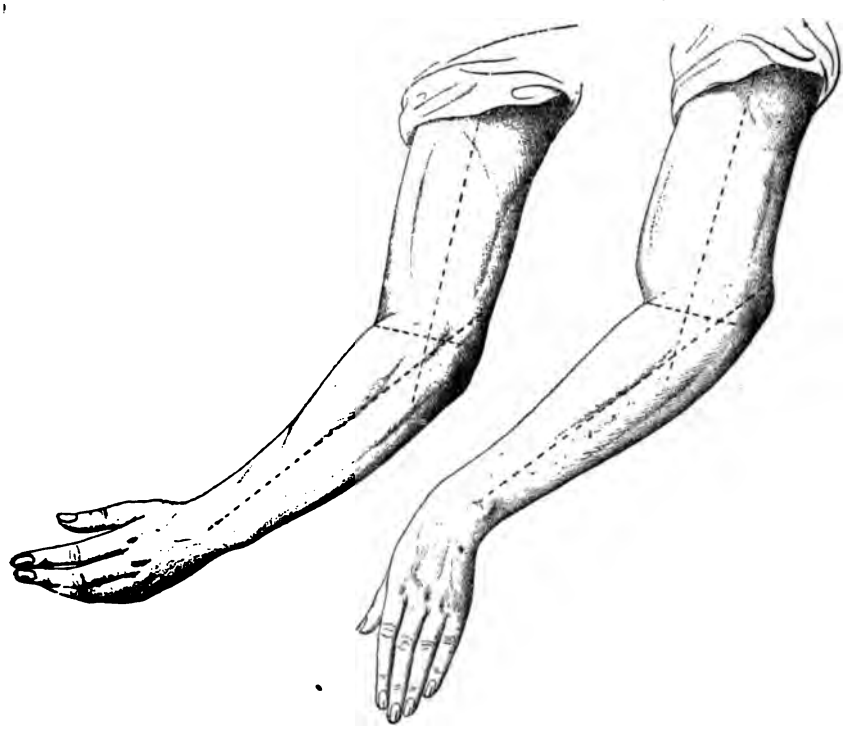

Fig. 64. — Coude à l'état normal. Fig. 65. — Coude atteint de luxation en arrière.

recouvrent, et de cette situation nouvelle, facile à se représenter par la pensée, découlent des signes que l'on pourrait presque déduire théoriquement.

Le premier de ces signes est la *déformation*.

Plusieurs caractères la constituent, et l'œil suffit à les constater : c'est une augmentation du diamètre antéro-postérieur du coude, une saillie anormale formée en arrière par l'olécrâne, une dépression située au-dessus de cette saillie et le changement de rapport entre l'axe de l'avant-bras et celui du bras. On a bien noté encore le relief formé en avant sous les téguments par

l'extrémité inférieure de l'humérus, et les auteurs paraissent même y ajouter une grande importance au point de vue surtout du diagnostic différentiel entre la luxation et la fracture : mais ce relief est tellement masqué par le muscle brachial antérieur qu'on en apprécie mal les caractères, et je n'y attache, pour mon compte, qu'une médiocre importance comme signe de luxation.

En comparant le coude sain et le coude malade placés dans la même attitude, l'œil permet de constater l'augmentation du diamètre antéro-postérieur, mais il est préférable de les mesurer à l'aide du compas d'épaisseur, de façon à pouvoir traduire la différence en millimètres.

La saillie formée en arrière par l'olécrâne est très appréciable, surtout si l'avant-bras est porté dans une certaine flexion, car dans l'extention la saillie disparaît presque complètement. Le triceps est déprimé au-dessus de l'olécrâne en raison de la saillie que fait cette apophyse : aussi en résulte-t-il une sorte d'encoche très accusée.

Enfin, si l'on place les deux avant-bras dans une position identique par rapport au bras, on voit nettement que les axes de ces deux segments du membre ne se coupent pas au même point, ainsi que le montrent les figures 64 et 65. Ce signe, que ne mentionnent pas les auteurs, me paraît avoir une sérieuse importance clinique.

Après avoir constaté ce que donne la simple inspection, recherchez les signes fournis par le toucher.

A l'état normal, il est facile de trouver l'épicondyle. Immédiatement au-dessous de l'épicondyle, on perçoit une dépression, et au-dessous de cette dépression le relief formé par la tête du radius, ce dont on peut s'assurer en imprimant à l'avant-bras des mouvements de pronation et de supination. C'est par l'étude de ce rapport que j'ai l'habitude de commencer l'exploration du coude : je cherche si la tête du radius est à sa place, si elle pivote sous le doigt, ou bien s'il existe au contraire un vide au-dessous de l'épicondyle.

Recherchez ensuite le rapport de l'olécrâne avec les saillies latérales du coude, c'est-à-dire avec l'épicondyle et avec l'épitrochlée. Ce rapport varie évidemment à l'état normal suivant que le coude est fléchi ou étendu : aussi mettez le membre sain dans une position identique à celle du côté blessé et cherchez d'abord ce rapport sur le membre sain.

Menez une ligne horizontale reliant entre elles les deux saillies latérales : si le membre est demi-fléchi (ce qui est l'attitude habituelle de l'avant-bras atteint de luxation), vous constatez que la partie la plus saillante de l'olécrâne est située à une certaine distance au-dessous de cette ligne. Exécutez la même recherche du côté blessé, et vous trouverez que l'olécrâne est très remonté par rapport à cette ligne dont il occupe alors à peu près le niveau. Si le coude était dans l'extension l'olécrâne remonterait notablement au-dessus de cette ligne.

Ce signe est une preuve absolue du déplacement du cubitus en arrière, et, si vous avez préalablement constaté l'absence du radius de sa place normale, vous pouvez conclure à une luxation complète des deux os de l'avant-bras en arrière.

La saillie de l'olécrâne est facilement appréciable au toucher ; il n'en est pas toujours de même de la tête radiale, surtout lorsqu'il y a beaucoup de gonflement. Cependant, même dans ce cas, en déprimant avec soin les parties molles, on arrive à sentir très nettement la tête du radius située au côté externe de l'olécrâne et à mettre le doigt dans la cupule. Si l'on imprime alors à l'avant-bras un léger mouvement de pronation et de supination, cette tête roule sous le doigt.

J'ai signalé plus haut la dépression sus-olécrânienne visible à l'œil. Appliquez un doigt au niveau de cette dépression, et vous pourrez encore l'exagérer en refoulant le triceps.

L'exploration des mouvements articulaires terminera l'examen et fournira aussi des renseignements précieux. Les mouvements spontanés sont à peu près impossibles et causent au blessé de vives douleurs. J'en dirai autant des mouvements provoqués, qui arrachent d'ordinaire des cris au patient.

Vous pouvez augmenter l'extension de l'avant-bras sans trop de difficulté, mais la flexion rencontre à un moment donné une résistance invincible et ne peut dépasser une certaine limite, ce dont rendent bien compte les nouveaux rapports des surfaces articulaires.

Ce signe possède une grande valeur clinique, et j'estime que, dans les cas où le coude serait envahi par un gonflement tel que les constatations précédentes soient impossibles, il serait suffisant à lui seul pour faire porter le diagnostic de luxation, surtout si l'on y ajoute le suivant.

A l'état normal le coude, qui constitue un ginglyme angulaire

parfait, ne présente pas de mouvements de latéralité : or ces mouvements existent dans la luxation et sont même très faciles à percevoir. Ayez soin de bien immobiliser le bras et de ne pas confondre les mouvements de latéralité avec le mouvement de flexion.

Tel est l'ensemble des signes qui permettront de reconnaître une luxation du coude en arrière, et c'est, je le répète, celle que l'on rencontre dans la très grande majorité des cas. J'insisterai donc peu sur les autres variétés de luxation, d'abord parce qu'elles sont fort rares, et aussi parce que c'est en recherchant les nouveaux rapports des saillies osseuses entre elles, ainsi que nous venons de le faire, qu'on arrivera au diagnostic. Par exemple, on a signalé une *luxation en avant* qui se produit lorsque l'avant-bras fléchi est fortement repoussé en avant, tandis que l'humérus est immobilisé ou repoussé en arrière. Il me paraît inutile d'analyser les signes résultant de ce déplacement. J'en dirai autant des luxations latérales, un peu moins rares que la précédente, divisées en complète et incomplète, et dont le diagnostic est généralement facile, étant donnée la déformation considérable qui en résulte, surtout s'il s'agit d'une luxation latérale complète. J'ajoute que dans la luxation en arrière classique, celle que j'ai décrite en détail, il est fréquent de trouver les deux os de l'avant-bras, non directement en arrière, mais un peu portés soit en dedans, soit en dehors, ce qui, d'ailleurs, ne change en rien la symptomatologie générale de l'affection.

Le praticien doit être prévenu que dans la luxation en arrière il est possible que l'apophyse coronoïde soit fracturée à sa base, ou bien qu'il existe une fracture de la trochlée humérale entraînée avec l'olécrâne. On ne peut établir tout d'abord ce diagnostic, mais on est autorisé à l'admettre, si après avoir réduit la luxation on la trouve reproduite le lendemain sans qu'aucune manœuvre ait été exercée. Ce fait anormal s'explique d'ailleurs très facilement par les deux lésions précédentes. J'en observai un exemple à l'Hôtel-Dieu, en 1885, et un second, en 1890. Pour maintenir la réduction il faut appliquer un appareil inamovible.

Une luxation du coude assez fréquente, c'est la *luxation isolée du radius*.

Cette luxation se produit dans plusieurs conditions. Ordinai-

rement *traumatique*, elle peut être quelquefois *spontanée*, on en a observé de congénitales.

Supposez, par exemple, une fracture du cubitus seul, avec une disposition telle des fragments qu'ils chevauchent l'un sur l'autre. La conséquence forcée de cette fracture est une pression plus forte exercée aux deux extrémités du radius. L'extrémité supérieure abandonne peu à peu le condyle et vient se porter sur la face antérieure de l'humérus.

La contraction musculaire peut produire le même résultat. J'en ai vu un exemple sur une personne dont la profession exigeait l'action incessante du biceps sur l'avant-bras fléchi à angle droit.

La luxation traumatique du radius résulte d'un coup ou d'un choc porté directement sur la tête de l'os. Celle-ci, suivant la direction du choc, se porte en avant, en arrière ou en dehors. L'intégrité du cubitus s'oppose à l'ascension du radius, mais, si le cubitus est fracturé en même temps, on conçoit que cette ascension puisse être considérable.

La luxation du radius n'est pas toujours facile à reconnaître, surtout chez les sujets fortement musclés. La déformation n'est pas très accusée : cependant l'axe du radius a changé de direction; les blessés se plaignent surtout d'éprouver de la douleur dans le coude et de ne pouvoir tourner le poignet, c'est-à-dire faire les mouvements de pronation et de supination. Ils ne peuvent non plus fléchir complètement l'avant-bras.

Cherchez l'épicondyle, et au-dessous de lui le relief que forme normalement la tête radiale. Au lieu d'une saillie, vous trouvez une dépression : donc le radius n'est pas à sa place. Recherchez alors sa nouvelle position, et pour cela imprimez à l'avant-bras des mouvements de rotation, en même temps que vous explorez avec un doigt les diverses régions du coude : vous arriverez sans doute à sentir la tête rouler en un point quelconque.

Je dirai tout de suite que la réduction de cette luxation est difficile, quelquefois même impossible, si elle coïncide, par exemple, avec une fracture du cubitus. Lorsqu'elle est isolée et traumatique, on arrive par une pression directe à remettre le radius en place, mais on a peine à l'y maintenir : c'est du moins ce que j'ai observé.

La meilleure attitude à donner au bras me paraît être une position intermédiaire à la flexion et à l'extension, en demi-pronation.

La règle générale de réduire les luxations aussitôt que possible est encore plus applicable peut-être à celles du coude, car elles deviennent facilement irréductibles et quelquefois dans un temps très court : j'ai échoué à Lariboisière sur une luxation qui ne datait que de huit jours, après avoir employé le chloroforme, bien entendu. Cependant on en a réduit datant de six mois et même davantage.

Voici le meilleur mode de réduction de la luxation complète des deux os en arrière. Vous devez toujours tenter de réduire d'abord sans chloroforme, à moins d'indications individuelles spéciales, et vous réussirez à peu près constamment en employant la manœuvre suivante.

Asseyez le malade sur une chaise, placez-vous derrière lui, confiez l'avant-bras à un aide et faites exercer des tractions soutenues sans violence. Saisissez le coude avec les deux mains, de telle sorte que quatre doigts soient en avant et les deux pouces en arrière. Appliquez l'un des pouces sur la saillie de l'olécrâne et l'autre sur la tête du radius. Restez dans cette position pendant deux ou trois minutes, de façon à fatiguer les muscles du sujet. Quelquefois vous sentez sous les doigts un certain glissement des deux os : commandez alors à l'aide qui fait l'extension de fléchir brusquement l'avant-bras sur le bras, et au même instant exercez avec les pouces une pression directe aussi forte que possible de haut en bas.

J'ai rarement vu une luxation du coude résister à cette simple manœuvre bien exécutée. En cas d'échec, recommencez une seconde fois et, si vous ne pouvez réduire, faites coucher aussitôt le malade et endormez-le. Vous aurez recours, sous le chloroforme, au même mode de réduction, mais la pression directe suffit alors le plus souvent.

Placez le coude dans une écharpe et maintenez-le immobile pendant une huitaine de jours.

La réduction de la luxation en avant ou des luxations latérales s'opérerait de la même manière, c'est-à-dire : traction combinée à la propulsion directe à l'aide des doigts.

Luxations anciennes du coude. — Le traitement chirurgical des luxations anciennes du coude est d'origine récente et n'avait même pas trouvé place dans les éditions précédentes de cet ouvrage.

Il est difficile de préciser l'époque à laquelle une luxation du coude doit être déclarée ancienne.

Cliniquement, c'est lorsque la luxation ne peut plus être réduite par les moyens ordinaires et nécessite des manœuvres spéciales.

Anatomiquement, c'est lorsque la réparation des parties molles déchirées est effectuée et que les os sont fixés d'une manière définitive dans leur nouvelle position. Or cette fixation s'opère très vite au niveau du coude et j'estime qu'après un mois une luxation de cette jointure mérite déjà l'épithète d'ancienne.

Pour bien se rendre compte du traitement des luxations anciennes du coude, il est important de se rappeler les modifications qui surviennent dans la jointure à la suite de la luxation.

Les muscles deviennent fibreux, se rétractent, s'atrophient souvent et constituent un obstacle à l'extension. — Les ligaments sont rétractés, hypertrophiés, et on constate souvent la néoformation de trousseaux fibreux très résistants. — La capsule articulaire rétractée, épaissie, peut s'interposer entre les surfaces osseuses. — Le périoste est fréquemment le point de départ de productions osseuses nouvelles. — Les surfaces articulaires sont rapidement déformées; elles s'aplatissent et les dépressions coronoïdienne et olécrânienne se comblent à l'aide d'un tissu de remplissage.

On comprend ainsi les obstacles insurmontables qui s'opposent souvent et rapidement à la réduction; on comprend aussi que certaines réductions opérées trop tardivement n'aient pas donné les résultats qu'on était en droit d'espérer.

Établissons d'abord une grande distinction, suivant qu'il s'agit d'un enfant ou d'un adulte.

Chez les jeunes sujets, une luxation du coude non réduite présente une gravité beaucoup moindre que chez l'adulte. Chez eux, la fonction arrive à refaire un organe suffisant pour le rétablissement des mouvements physiologiques, ils recouvrent presqu'une articulation nouvelle. Il n'y a donc pas lieu d'instituer un traitement chirurgical, si la réduction simple est devenue impossible.

L'adulte atteint d'une luxation ancienne du coude est un infirme. Supposons-nous en présence d'une luxation non réduite du coude datant de quelques mois (six mois me paraît être une limite extrême), que faut-il faire?

Il faut tenter la réduction sous le chloroforme, qu'il s'agisse

d'ailleurs d'un enfant ou d'un adulte. Plusieurs procédés sont applicables.

Quant à moi, j'emploie la manœuvre que j'ai décrite pour la réduction des luxations récentes, avec cette différence que j'exerce une force beaucoup plus grande. Je mobilise la jointure dans tous les sens; je presse de haut en bas, sur le radius et le cubitus, et je ne m'arrête que de guerre lasse. J'estime que là doit se borner le traitement, s'il s'agit d'un jeune sujet.

On s'est encore servi d'appareils spéciaux très puissants, tels que celui de Collin, de Jarvis, mais je suis en principe peu partisan de ces moyens de réduction, dont je crains de ne pouvoir suffisamment mesurer l'action.

M. Farabeuf a proposé et mis plusieurs fois en pratique un procédé de réduction des luxations anciennes du coude, qu'il a appelé *anatomique et scientifique*, basé sur la notion précise des obstacles qui s'opposent à la réduction, c'est-à-dire sur les modifications articulaires que je viens d'indiquer. Il consiste d'abord en mouvements de flexion brusques, longtemps continués, ayant pour but de briser les liens fibreux qui siègent au niveau du triceps. Lorsque la flexion est obtenue, on fait sur l'avant-bras une extension de 50 kilogrammes, non comme moyen de réduction, mais pour transformer le membre en une tige rigide fournissant un point d'appui pour exécuter des mouvements de latéralité destinés à distendre et déchirer les ligaments latéraux.

Ce procédé a permis de réduire des luxations datant de six mois, mais je crois savoir que les résultats ultérieurs n'ont pas toujours été satisfaisants au point de vue du rétablissement fonctionnel.

J'estime donc que lorsque la manœuvre que je préfère n'a pas réussi on doit considérer la luxation comme irréductible. C'est alors qu'interviennent les opérations sanglantes.

On a cependant parfois rendu grand service au malade en instituant simplement une bonne attitude du coude (flexion à angle droit) à une mauvaise (demi-extension ou l'extension complète). Pour cela il faut fracturer l'olécrâne en exerçant un mouvement forcé de flexion de l'avant-bras sur le bras.

Je ne crois pas à l'utilité de la section sous-cutanée des brides nouvelles, de la capsule, des ligaments épaissis.

Lorsqu'un sujet adulte est atteint d'une luxation ancienne du coude, si elle est trop ancienne (six mois et plus) pour qu'on ne

puisse songer à tenter une réduction, ou bien si la réduction a échoué, si le sujet est rendu infirme et réclame une intervention, il faut pratiquer l'arthrotomie.

Voici comment, à mon sens, doit procéder le chirurgien. Sa première pensée doit être de chercher à réduire à ciel ouvert. Si, au cours de l'opération, la réduction lui paraît impossible, il doit faire la résection du coude. Il se contentera, s'il le peut, d'une hémi-résection, c'est-à-dire sectionnera seulement soit l'humérus, soit le crochet cubito-radial. Si une hémi-résection n'est pas suffisante pour ramener au contact les extrémités osseuses, il fera la résection totale.

Le procédé opératoire qui me paraît le meilleur est le suivant : Incision verticale sur la ligne médiane postérieure passant par le milieu de l'olécrâne et divisant le tendon du triceps. Désinsérer avec beaucoup de soin ce tendon en maintenant sa continuité avec le périoste du cubitus. Écarter peu à peu les deux lèvres de la plaie et dégager le nerf cubital au côté interne. L'articulation se trouve largement découverte. Détachez au bistouri, aux ciseaux, à la rugine les adhérences qui fixent le crochet cubital. Servez-vous du ciseau et du marteau s'il existait un commencement d'ankylose osseuse. Ouvrez l'articulation par un mouvement forcé de flexion, enlevez les tissus qui remplissent les cavités coronoïdienne et olécrânienne. En un mot, libérez les extrémités osseuses de leurs adhérences jusqu'à ce qu'elles soient suffisamment libres et mobiles pour être réappliquées à leur place normale.

Après avoir dégagé, autant qu'il est possible, les surfaces articulaires, si vous ne pouvez les remettre en place, essayez d'une hémi-résection. Il me paraît préférable de faire porter la résection sur l'extrémité inférieure de l'humérus et de conserver le crochet cubital.

Pour que ces deux opérations, la réduction complète à ciel ouvert, la réduction après hémi-résection, réussissent, il faut que l'articulation ait conservé un certain degré de mobilité. Lorsque les surfaces articulaires sont complètement soudées l'une à l'autre, on pratiquera la résection complète.

Mobilisez la jointure dès que la réunion des parties molles sera effectuée. J'engage vivement le praticien à traiter ainsi les luxations irréductibles du coude, car les résultats sont remarquables.

Fractures du coude. — Une fracture du coude peut intéresser l'humérus dans sa totalité et présente alors une direction générale transversale avec des prolongements articulaires qui constituent plusieurs fragments : c'est la fracture que l'on peut appeler totale du coude. Il existe des fractures partielles portant sur l'olécrâne et l'épitrochlée. Ces dernières sont presque toujours d'un diagnostic très facile, parce que les os atteints sont immédiatement sous la peau, facilement accessibles, situés en quelque sorte en dehors du plan articulaire, mais il n'en est pas de même de l'autre.

Je répète qu'en présence d'un traumatisme du coude votre première préoccupation sera de rechercher s'il existe une luxation, et nous venons d'étudier les signes à l'aide desquels on arrive au diagnostic : mais il faut savoir que la fracture *totale du coude*, c'est-à-dire la fracture de l'humérus siégeant très bas, immédiatement au-dessus des tubérosités interne et externe, peut donner naissance à un ensemble de signes capables d'en imposer pour une luxation. Supposez en effet que le fragment supérieur se porte en avant et que le fragment inférieur se porte en arrière en entraînant avec lui les deux os de l'avant-bras, vous observerez une déformation analogue à celle de la luxation : le membre est raccourci, le diamètre antéro-postérieur du coude est augmenté; il existe une saillie de l'olécrâne en arrière, et les axes du bras et de l'avant-bras ne se coupent plus dans le point normal; on provoque des mouvements latéraux.

Mais vous constaterez les signes différentiels suivants :

Le radius a conservé ses rapports avec l'épicondyle et dans les mouvements de rotation de l'avant-bras il pivote sur le condyle. La pointe de l'olécrâne affecte avec les saillies latérales les mêmes rapports que ceux du côté sain, les deux bras étant placés dans une situation identique, ce qu'il ne faut jamais négliger de faire. Les mouvements sont douloureux sans doute dans les deux cas et difficiles; cependant lorsque, saisissant le bras d'une main et l'avant-bras de l'autre, vous imprimez à ce dernier de très légers mouvements de flexion et d'extension, de façon à ne pas ébranler les fragments, ces mouvements sont faciles et non douloureux dans la fracture, et j'attache, pour mon compte, la plus grande importance à ce signe lorsqu'il est bien constaté; dans ma pratique journalière, c'est à lui que j'ai recours presque d'emblée pour rejeter tout de suite l'idée d'une luxation.

Dans la fracture, on perçoit souvent une crépitation très nette. Enfin je suppose que les signes précédents soient peu accusés, ou peu perceptibles en raison du gonflement : exercez sur l'avant-bras une certaine traction pendant que l'humérus est fixé, vous verrez l'olécrâne descendre, les os reprendre leur place et la déformation disparaître, mais au bout d'un instant, si les parties ne sont pas solidement maintenues, elles reprendront leur situation anormale. La fracture de l'apophyse coronoïde et celle de la trochlée coïncidant avec une luxation en arrière pourraient seules donner naissance à ce dernier signe, mais vous avez dans ces cas les autres signes de la luxation.

Il sera donc le plus souvent possible, facile même, à condition d'analyser de près tous les signes, de distinguer une fracture totale et transversale du coude d'avec une luxation en arrière. D'ailleurs, ce qui importe surtout pour le blessé, c'est de ne pas confondre ces affections avec une contusion simple, de manière à rester inactif, car en faisant les manœuvres de réduction vous ramènerez les choses en état, quand même le diagnostic ne serait pas absolument exact.

La fracture du coude peut ne pas intéresser la totalité de l'humérus, mais seulement l'épiphyse : c'est ce qu'on observe en particulier chez les enfants, où il s'agit alors d'un décollement épiphysaire. Le fragment huméral peut faire saillie en arrière en entraînant l'olécrâne et donner encore l'idée d'une luxation, mais je ne saurais, pour établir le diagnostic différentiel, que répéter ce que j'ai dit dans le paragraphe précédent. D'ailleurs, les luxations du coude chez les enfants sont rares.

Le traitement des fractures du coude est en général facile, mais le praticien doit surtout se préoccuper de prévenir la raideur et même l'ankylose de l'articulation.

Voici la conduite qu'il convient de tenir.

S'il n'existe pas de déplacement, ou bien si les parties remises en place n'éprouvent aucune tendance à se déplacer de nouveau, contentez-vous de mettre le bras dans une écharpe — chez les enfants contentez-vous même d'une écharpe simple, qui laisse la liberté de la main et permette par conséquent les mouvements du coude. La consolidation ne s'en opère pas moins bien, et vous évitez les raideurs articulaires. Dans tous les cas, faites exécuter de très bonne heure des mouvements à l'articulation.

S'il y a un déplacement considérable, et qu'une fois réduits les fragments aient grande tendance à s'écarter de nouveau, ce qu'il n'est pas rare d'observer, il est indispensable de les maintenir pendant un certain temps. Appliquez alors une gouttière plâtrée postérieure, l'avant-bras étant fléchi à angle droit, avec la précaution de maintenir les parties réduites pendant que le plâtre sèche : le déplacement ne pourra plus se reproduire ensuite. Mais ne laissez pas cet appareil inamovible jusqu'à la consolidation. Enlevez-le, par exemple, après une quinzaine de jours : employez alors l'écharpe simple, à moins que vous n'observiez de nouveau un déplacement des parties, et permettez au blessé quelques mouvements.

La *fracture de l'épitrochlée* mérite une mention spéciale, parce qu'il n'est pas rare d'observer cette fracture isolée chez les adolescents, et souvent elle est méconnue. L'épitrochlée se développe par un point d'ossification spécial qui se soude au corps de l'os vers l'âge de seize à dix-sept ans. A la rigueur, l'épitrochlée peut se fracturer isolément chez l'adulte, mais on l'observe d'habitude dans la jeunesse, et ce n'est alors qu'un décollement épiphysaire. Cette fracture, ai-je dit, est assez souvent méconnue, parce qu'elle n'entraîne aucune déformation apparente et que les mouvements de l'articulation ne sont pas gênés. Le blessé ne se plaint que d'une douleur à la partie interne du coude. Saisissez l'épitrochlée entre le pouce et l'index, et vous constaterez de la mobilité anormale, quelquefois de la crépitation.

Prescrivez pendant quelque temps un repos relatif du bras.

La *fracture de l'olécrâne* est une lésion observée couramment dans la pratique. Deux causes la peuvent produire : la contraction musculaire et un choc direct. Le triceps, par son attache inférieure, est en effet on ne peut mieux disposé pour produire l'arrachement de cette apophyse dans un mouvement brusque d'extension du bras : ce n'est guère alors que le bec de l'olécrâne qui est arraché et il est entraîné plus ou moins haut par la contraction musculaire. On sent avec le doigt une large dépression entre les fragments.

Lorsque la fracture est le résultat d'un choc direct, elle siège nécessairement sur un point variable de la hauteur de l'apophyse et peut en occuper la base. La fracture pourrait passer

plus facilement inaperçue que dans le cas précédent, parce qu'il peut n'exister qu'un léger intervalle, une sorte de fissure entre les deux fragments. Cependant, suivant que les plans fibreux fixés aux côtés de l'olécrâne sont plus ou moins déchirés, le fragment supérieur est plus ou moins attiré en haut par l'action du triceps, et il en peut résulter un écartement considérable susceptible même d'augmenter les jours suivants. Il me paraît toutefois difficile d'admettre qu'un choc capable de produire une fracture sur un os sous-cutané ne laisse pas de trace de contusion sur la peau, et c'est à ce signe en général que l'on devra demander si la fracture a été produite par cause directe ou par cause indirecte.

L'olécrâne peut être divisé en plusieurs fragments, et l'on perçoit alors une crépitation bruyante.

Rien de plus simple d'ailleurs que le diagnostic de ces fractures, puisque dans la plupart des cas on peut saisir entre les doigts le fragment supérieur et le mobiliser. Cependant, lorsqu'il existe un épanchement de sang considérable, les deux signes, écartement et mobilisation, qui sont à peu près les seuls, peuvent n'être pas appréciables au toucher et laisser subsister pendant quelques jours un doute dans l'esprit du praticien.

Dans certaines fractures très obliques de la base de l'olécrâne, les deux os de l'avant bras peuvent glisser en avant et il en résulte variété de luxation du coude, facilement réductible.

Le traitement consiste dans l'immobilisation du bras, mais on a beaucoup discuté sur la meilleure position à donner au coude. Cette position est évidemment subordonnée au degré d'écartement des fragments, puisque le but poursuivi est de les maintenir rapprochés le plus possible.

Si donc, en plaçant le coude à angle droit, vous ne constatez qu'un très léger écartement, maintenez le bras dans cette position, qui est la plus commode pour le blessé. Si, au contraire, le triceps a entraîné en haut le fragment supérieur, étendez le bras jusqu'à ce que le contact ait lieu et maintenez le bras dans cette situation. N'allez pas cependant jusqu'à l'extension complète, qui devient insupportable au bout d'un temps même très court. Une gouttière en carton mouillé ou une gouttière plâtrée rempliront très bien l'office pour maintenir les choses en place.

Un certain nombre de chirurgiens pratiquent aujourd'hui couramment la suture métallique des fragments, mais je n'en ai pas vu jusqu'à présent la nécessité dans ma pratique.

Ankylose du coude. — Le coude est l'une des régions du corps où l'on observe le plus fréquemment l'ankylose, et le chirurgien rencontre à chaque instant devant lui la question de pratique que soulève cette affection, ce qui m'a engagé à en faire l'objet d'un chapitre spécial.

Il faut établir tout d'abord une distinction capitale entre l'ankylose incomplète et l'ankylose complète. Dans certains cas la constatation est des plus simples lorsque le malade exécute encore quelques mouvements, mais il en est d'autres où l'on éprouve des difficultés, et il faut regarder de très près pour reconnaître qu'il existe encore entre les surfaces articulaires une mobilité presque imperceptible. Et pourtant il est de toute importance d'arriver à ce diagnostic dans le cas où l'on jugerait à propos d'intervenir, car de là dépend l'emploi ou le rejet d'une opération sanglante.

Prenons d'abord le cas d'une ankylose du coude incomplète. Que faut-il faire ?

La conduite du praticien sera très différente suivant que le bras sera dans telle ou telle position. Si l'avant-bras est à angle droit sur le bras, bornez-vous à conseiller le plus de mouvements possibles (je fais abstraction, bien entendu, du cas dans lequel, l'ankylose étant consécutive à une tumeur blanche du coude, elle devrait être respectée et même consolidée).

Si le bras est ankylosé dans la position rectiligne, quelle que soit la cause première de l'ankylose : tumeur blanche, inflammation franche ou traumatisme, il faut remettre le bras dans une position telle qu'il puisse être utile, c'est-à-dire à angle droit ou mieux à angle aigu.

Lorsque des manœuvres suffisamment prolongées de flexion et d'extension ont été tentées inutilement, on doit employer la force et endormir au besoin le malade pour fléchir l'avant-bras, quand même on devrait produire quelque rupture osseuse, celle de l'olécrâne, par exemple. Une fois le résultat produit, s'il s'agit d'une tumeur blanche, on consolide le bras dans cette nouvelle position : s'il s'agit d'une affection inflammatoire ou d'une raideur consécutive à un traumatisme, il faudra, après quelques jours de repos donnés à la jointure, lui imprimer des mouvements pour ramener autant que possible le jeu normal des surfaces articulaires.

En cas de tumeur blanche, il y aurait toutefois lieu de discuter si une résection du coude ne conviendrait pas mieux qu'une

flexion forcée, ce qui dépend du degré de lésion des surfaces osseuses.

Supposons le second cas clinique : l'ankylose est complète, il existe une fusion entre les os du coude.

Le bras est dans la position rectiligne : l'indication n'est pas douteuse, il faut détruire l'ankylose pour ramener le bras à angle droit. L'ostéoclasie ne convient plus, c'est à l'ostéotomie, c'est-à-dire à la résection cunéiforme, qu'il faut recourir, et l'on se comportera ultérieurement comme dans le cas précédent, suivant la cause initiale de la lésion. C'est alors une *résection orthopédique.*

Mais le bras est ankylosé à angle droit, il rend des services au malade (il ne s'agit pas d'une ancienne tumeur blanche, bien entendu). Le chirurgien doit-il proposer au malade une opération dans le but de restituer l'usage complet du membre, de rétablir les mouvements de flexion et d'extension, de créer, en un mot, une nouvelle articulation ?

Cette question n'eût pas même été posée avant l'emploi de la méthode antiseptique, alors qu'une résection du coude faisait courir des dangers de mort au malade, mais aujourd'hui on est autorisé à la discuter. On ne peut toutefois pas la résoudre d'une manière complète, car il s'agit là d'une convenance en quelque sorte personnelle pour chaque malade. Il en est qui s'accommodent très bien d'une ankylose à angle droit; d'autres, au contraire, ne pouvant exercer convenablement leur profession, réclament vivement la récupération des mouvements. Mon opinion à cet égard est que le chirurgien *peut* accéder au désir du malade, mais ne doit pas presser sur sa détermination : c'est, en effet, une de ces opérations dites de complaisance, et, si la résection du coude n'est plus grave aujourd'hui, ce n'en est pas moins une opération sérieuse. D'autre part, êtes-vous bien certain, même après la résection, de ne pas voir se reproduire une ankylose? Non, vous ne l'êtes pas, et il est même bon d'en prévenir les malades avant qu'ils se décident à l'opération. Dans un cas, et il s'agissait cependant d'une jeune fille de seize ans, je n'ai pu, quoi que j'aie fait, éviter la reproduction de l'ankylose osseuse, comme s'il existait chez quelques sujets une diathèse ankylosante.

La résection orthopédique pratiquée dans le but de créer une néo-articulation exige des soins consécutifs spéciaux. Il faut

mobiliser rapidement les extrémités osseuses et les maintenir écartées l'une de l'autre, ce qui nécessitera ordinairement l'emploi de l'extension continue.

Je dois signaler ici la très ingénieuse opération faite par M. Defontaine sur un ouvrier atteint d'ankylose complète du coude. A la résection, il substitua une simple ostéotomie en donnant à la section osseuse une courbure à concavité antérieure rappelant la forme de la trochlée, d'où le nom d'*ostéotomie trochléiforme* proposée par l'auteur à cette opération. M. Defontaine présenta le malade à la Société de chirurgie et nous pûmes constater un résultat absolument remarquable.

CHAPITRE IV

AFFECTIONS CHIRURGICALES DE L'AVANT-BRAS

La région de l'avant-bras ne présente, si on en excepte les fractures, à peu près aucune affection chirurgicale qui lui emprunte des caractères particuliers et mérite une description spéciale. Il en existe, il est vrai, un certain nombre à la partie inférieure, mais elles font en réalité partie de la *région du poignet*.

Il me semble donc inutile d'insister sur les contusions, les plaies ou les diverses tumeurs dont peut être affecté l'avant-bras. Je dirai seulement qu'il n'est pas rare de voir les plaies atteindre les artères radiale et cubitale. La seule conduite à tenir dans ce cas est d'aller dans la plaie à la recherche de l'artère blessée et d'en lier les deux bouts.

La méthode de choix pour l'*amputation de l'avant-bras* est la méthode à deux lambeaux. Je répéterai toutefois ce que j'ai déjà dit à propos du coude : la méthode circulaire donne aussi de bons résultats, surtout vers le tiers supérieur, où le membre reprend une forme sensiblement arrondie.

Faites un lambeau antérieur et un postérieur ; tracez les lambeaux de dehors en dedans en ne comprenant d'abord que les téguments dans l'incision ; relevez ceux-ci jusqu'à mi-hauteur du lambeau et divisez ensuite les muscles par transfixion. Les lambeaux relevés, sectionnez avec soin les chairs de l'espace interosseux et sciez les deux os au même niveau en commençant et

inissant par le cubitus, qui fournit à la scie le meilleur point l'appui.

Lorsque le radius ou le cubitus sont atteints de nécrose et qu'il est nécessaire d'enlever soit un séquestre, soit une partie de l'os, attaquez l'avant-bras par ses bords. L'opération est alors inoffensive et des plus simples.

Fractures de l'avant-bras. — Ces fractures sont très fréquentes et résultent ordinairement d'une chute ou d'un coup. (Je ne comprends pas sous ce titre la fracture de l'extrémité inférieure du radius.)

Il est en général très facile de les reconnaître, surtout lorsque les deux os sont atteints à la fois, mais le diagnostic est plus obscur si l'un des os est fracturé isolément.

Dans ce dernier cas, en effet, l'os intact forme attelle, l'avant-bras est à peine déformé, et les signes de la fracture sont beaucoup moins apparents, surtout vers le tiers supérieur, où les chairs sont plus épaisses. Les renseignements fournis par le malade attirent d'abord votre attention : il vous dit que depuis l'accident il ne peut tourner le poignet et qu'il éprouve une vive douleur dans un point fixe, soit à la pression, soit en cherchant à exécuter des mouvements. Explorez alors les bords radial et cubital en les saisissant entre le pouce et l'index, et vous arriverez facilement à déterminer d'une façon précise le point douloureux. Placez maintenant une main au-dessus et l'autre main au-dessous de ce foyer de douleur et imprimez à l'os sous-jacent des mouvements alternatifs en sens inverse, suivant l'axe antéro-postérieur de l'avant-bras : vous obtiendrez toujours une légère mobilité anormale, mais surtout une crépitation bruyante qui fixera tout de suite le diagnostic.

Les fragments n'ayant subi que peu ou pas de déplacement, la réduction n'est pas nécessaire. Immobilisez l'avant-bras dans une gouttière plâtrée ou simplement faite avec du carton mouillé, et placez-le dans une position intermédiaire à la pronation et à la supination.

La fracture des deux os porte généralement sur la partie moyenne de l'avant-bras. Établissez une grande distinction suivant qu'il s'agit d'un enfant ou d'un adulte.

L'avant-bras est l'une des parties les plus sujettes aux frac-

tures chez l'enfant, et, détail fort important, elle peut être incomplète, ce qui n'a jamais lieu chez l'adulte. Les os se ploient comme un morceau de bois vert qui éclate du côté de la convexité et reste intact du côté de la concavité de la courbure. On conçoit d'ailleurs que cette lésion puisse ne porter que sur l'un des deux os. Les signes sont : la douleur, une certaine difficulté à mouvoir le membre, et surtout une incurvation très appréciable à l'œil. Saisissez l'avant-bras au-dessus et au-dessous du point incurvé et redressez-le. Vous percevez alors, non toujours cependant, un petit bruit sec qui vous annonce que la fracture s'est complétée dans le redressement.

Une autre observation relative à la fracture de l'avant-bras chez l'enfant, c'est qu'elle est presque toujours sous-périostée. N'espérez donc pas percevoir la crépitation. Par contre, vous observerez une incurvation souvent très nette du membre, et vous déterminerez facilement en ce point une flexion anormale.

L'avant-bras étant redressé, maintenez-le pendant une quinzaine de jours avec une gouttière de carton bien rembourrée d'ouate. *Surtout pas de compression.*

La fracture de l'avant-bras chez l'adulte a donné lieu à un grand nombre de discussions, principalement en ce qui concerne le traitement, car le diagnostic est si facile qu'il s'impose en quelque sorte à première vue : déformation, crépitation, mobilité anormale, etc. ; c'est une fracture classique. Mais on s'est beaucoup préoccupé, et avec raison, du rétablissement et du maintien de l'espace interosseux, sans lequel les mouvements de pronation et de supination sont impossibles. On conçoit en effet que les quatre bouts d'os qui sont en rapport puissent affecter entre eux les rapports les plus variés, se consolident dans une position vicieuse, qu'ils se soudent même tous les quatre ensemble. Comment s'opposer à ces résultats défectueux?

Il ne faut pas songer à exercer une action directe sur les fragments. Nélaton avait bien essayé d'interposer entre eux un petit cylindre qu'il fixait sur la peau, mais je doute que ce moyen soit bien efficace. Je pense qu'il faut chercher la solution de la question dans l'attitude à donner au membre pendant sa consolidation.

Que faut-il éviter tout d'abord? C'est de mettre l'avant-bras dans la pronation : dans ce mouvement, en effet, les deux os se croisent et éprouvent leur maximum de rapprochement au point

de se toucher. Dans la supination, au contraire, les deux os étant parallèles se trouvent à leur maximum d'écartement. C'est donc évidemment l'attitude du membre en supination qui est indiquée pour obtenir le maintien de l'espace interosseux. Mais est-il possible d'imposer au blessé l'attitude en supination pendant la durée du traitement? Essayez sur vous-même, et vous ne tarderez pas à vous convaincre que la supination complète occasionne de vives douleurs dans le pli du coude et ne tarde pas à devenir intolérable. Ce moyen n'est donc pas pratique. La conclusion est qu'il faut donner au membre une position intermédiaire à la pronation et à la supination, en inclinant un peu l'avant-bras du côté de ce dernier mouvement. Mettez d'ailleurs les choses au pis; supposez que la consolidation soit irrégulière, malgré vos soins, et que l'espace interosseux ait disparu, mais n'est-ce pas encore cette position qui permettra plus tard au blessé de tirer le meilleur parti de son bras?

Quel genre d'appareil convient-il d'employer? C'est là une question de pratique capitale, et comme preuve retenez ce fait : la plupart des indemnités réclamées aux médecins ont pour origine un appareil défectueux appliqué sur l'avant-bras.

La situation superficielle des artères radiale et cubitale rend la compression très dangereuse sur l'avant-bras. La gangrène de la main tout entière en a été maintes fois la conséquence. Ajoutez que la peau repose presque directement sur les os dans le tiers inférieur et qu'il s'y développe rapidement, en une seule nuit, des plaques de sphacèle, même avec un appareil modérément serré. J'en suis arrivé, pour mon compte, à ne plus jamais appliquer d'attelles sur l'avant-bras, à moins qu'elles ne soient enveloppées d'une épaisse couche d'ouate, et le plus sage est d'y renoncer complètement.

Voici, après un certain nombre de tâtonnements, l'appareil auquel je me suis définitivement arrêté pour les fractures de l'avant-bras.

Le membre étant bien maintenu par un aide dans la position intermédiaire à la pronation et à la supination, appliquez sur le bord cubital de l'avant-bras et de la main le plein d'une attelle de tarlatane imbibée de plâtre. Relevez-la sur les faces antérieure et postérieure de façon à laisser libre le bord radial. C'est, en somme, une gouttière plâtrée dont le fond répond au bord cubital. L'attelle est fixée avec une bande et le membre main-

tenu dans la position voulue jusqu'à ce que le plâtre soit sec.

Le poignet doit être immobilisé. Le coude est laissé libre.

Quel que soit l'appareil employé, le blessé ne doit pas souffrir. Surveillez attentivement, surtout pendant les premiers jours, et à la moindre plainte enlevez l'appareil pour inspecter les parties et vous rendre compte de la cause des douleurs. Ce précepte, bon à suivre pour toutes les fractures en général, est surtout applicable aux fractures de l'avant-bras, et en particulier chez les enfants.

CHAPITRE V

AFFECTIONS CHIRURGICALES DU POIGNET

Les *traumatismes* du poignet sont extrêmement fréquents. On y observe principalement des plaies et des fractures. L'articulation radio-carpienne est quelquefois atteinte d'entorse, et très exceptionnellement de luxation. Cette région présente en outre une affection tout à fait spéciale, la luxation du cartilage triangulaire.

Plaies du poignet. — Les plaies du poignet présentent une importance toute particulière, en raison de leur fréquence et de leur gravité. Le mécanisme de leur production est à peu près constamment le même : c'est une chute sur un tesson de bouteille ou le passage de la main à travers un carreau, c'est-à-dire que 19 fois sur 20, si ce n'est davantage, ces plaies sont produites par des éclats de verre. Aussi sont-elles toujours plus ou moins contuses et les bords n'ont que peu de tendance à la réunion immédiate (je ne parle pas ici des plaies du poignet par écrasement ou par arrachement nécessitant une amputation immédiate de l'avant-bras et qui ne diffèrent pas de celles des autres régions).

Ce qui constitue la gravité de ces plaies, c'est que dans un très petit espace, et presque immédiatement sous la peau, se trouvent groupés un grand nombre de tendons, des artères et surtout des nerfs, qui tiennent sous leur dépendance les mouvements de la main. C'est principalement à la face antérieure que se rencontrent ces organes, et c'est aussi cette face qui, se présentant la première

à l'agent vulnérant, est le plus ordinairement intéressée. Cependant on y observe aussi des blessures de la face postérieure et de la face externe qui ne sont pas non plus sans importance, en raison des tendons qui les traversent pour se rendre aux doigts.

En présence d'une plaie du poignet votre premier soin doit être de rechercher s'il ne reste pas dans son intérieur un débris de corps étranger, surtout un éclat de verre. Explorez-la donc soigneusement avant le pansement.

Vous rechercherez ensuite l'état des artères, des tendons et des nerfs.

Les *plaies artérielles* du poignet sont faciles à reconnaître : l'hémorrhagie se produit devant vous, ou bien vous apprenez que le sang a jailli fortement au moment de la blessure et que le malade en a perdu une grande quantité avant qu'on ait eu le temps d'établir une compression. Le siège de la blessure vous indiquera en général quelle est l'artère blessée : le plus ordinairement c'est la radiale; ce pourrait être aussi, lorsque la plaie est située plus en dedans, l'artère radio-palmaire. Une plaie de la partie interne intéressera la cubitale et, si la plaie s'étend vers la ligne médiane, l'hémorrhagie pourrait provenir de l'artère du nerf médian ou de l'interosseuse. Il est bon d'être fixé autant que possible sur l'artère qui fournit le sang, afin d'arriver plus sûrement à la découvrir; cependant cette notion n'a, dans l'espèce, qu'une importance secondaire, puisqu'il faut chercher dans une plaie déjà faite jusqu'à ce que l'on trouve le vaisseau divisé.

Si le sang s'écoule au moment de votre arrivée, la conduite est toute tracée : faites comprimer l'humérale, ou bien enroulez un tube élastique autour du bras et allez à la recherche de l'artère blessée. La plaie étant toujours transversale, pratiquez une incision verticale sur le trajet connu de l'artère et pénétrez, couche par couche, jusqu'au foyer de l'hémorrhagie. Si l'artère est divisée incomplètement, vous la trouverez aisément et vous appliquerez un fil au-dessous et au-dessus de la plaie artérielle. Mais le plus souvent l'artère est complètement coupée en travers et les deux bouts sont écartés l'un de l'autre. Le bout supérieur révèle tout de suite sa présence par le sang qui s'en écoule, et vous l'oblitérez avec un fil de catgut ou par torsion. L'hémorrhagie s'arrête aussitôt, mais pour cela votre rôle n'est pas fini : il est indispensable de trouver le bout inférieur, car c'est à ce prix seule-

ment que vous serez maître de l'hémorrhagie. Ce bout est rétracté vers le poignet; souvent il ne donne pas de sang et sa recherche devient parfois le temps le plus difficile de l'opération. Il faut alors faire appel à vos notions anatomiques; ne perdez pas patience, restez le temps nécessaire, une heure et plus, s'il le faut, et n'abandonnez la partie qu'après avoir trouvé ce bout et l'avoir oblitéré.

Mais il est rare que le chirurgien arrive auprès du blessé au moment même de l'accident. Il le voit quelques heures après, ou le lendemain, alors qu'un pansement compressif a été appliqué sur le poignet par une personne le plus souvent incompétente. Le blessé n'a pas eu de nouvelle hémorrhagie. Que faire? On est en général bien tenté de laisser les choses en état, puisqu'il n'y a pas d'accident immédiat, et cette conduite est en effet quelquefois couronnée de succès, parce que l'hémostase spontanée définitive n'est pas impossible, mais ce n'est cependant pas la règle à suivre, car il y a beaucoup de chances pour que l'hémorrhagie se reproduise, et de plus le pansement est presque toujours trop serré et douloureux. Enlevez-le donc en vous tenant prêt à tout événement. Si le sang s'écoule, comportez-vous comme dans le cas précédent : s'il ne s'écoule pas, attendez un instant et ne craignez pas d'écarter un peu les bords de la plaie, de faire mouvoir les doigts du blessé, car, je le répète, si une artère d'un certain volume a été réellement blessée, il est très probable que l'hémorrhagie se reproduira à un moment donné : donc il est préférable qu'elle ait lieu en votre présence.

Lorsque le sang reparaît plusieurs jours après l'accident, il est très probable qu'il s'écoule par le bout inférieur, dans lequel l'oblitération spontanée se fait moins facilement que dans le supérieur : c'est pourquoi la ligature de ce bout inférieur est si importante.

Les *plaies*, ou mieux les *sections tendineuses*, se reconnaissent aisément, parce que l'on voit en général les bouts écartés dans la plaie, et les doigts correspondants sont privés de leurs mouvements.

Faut-il pratiquer la suture des tendons?

Il est bien évident que, si une plaie transversale du poignet a divisé tout le paquet des fléchisseurs, on n'ira pas, ce qui d'ailleurs serait fort difficile, chercher séparément chaque bout pour en faire la suture, d'autant plus que d'autres organes, les artères

et les nerfs, sollicitent dans ce cas l'attention du chirurgien ; mais je suis d'avis, lorsqu'un ou deux tendons sont coupés isolément, de faire la suture des deux bouts. Quel inconvénient y a-t-il à cette pratique? aucun évidemment, si ce n'est de ne pas réussir, et même encore dans ce cas on obtient comme résultat de s'opposer à la rétraction du bout central. Présente-t-elle par contre des avantages? Sans aucun doute.

On a dit avec raison et j'ai dit moi-même que la réunion des deux bouts d'un tendon s'établissait par l'intermédiaire de la cicatrice cutanée, et la preuve c'est que la peau reste le plus souvent adhérente dans le point primitivement divisé et se meut en même temps que le tendon. La suture des tendons serait donc inutile. L'objection est, certes, fondée, mais il y a des cas où la réunion des deux bouts du tendon se fait directement sans l'intermédiaire de la peau, et j'en ai observé un exemple certain dans la clientèle de mon ami le Dr Notta. De plus, ainsi que je le disais tout à l'heure, la suture simple est inoffensive par elle-même, ne peut que favoriser la formation et diminuer la longueur de la bride cicatricielle cutanée reliant les deux bouts et, par conséquent, faciliter le rétablissement fonctionnel : or, dans certains cas, le bout central s'écarte tellement du bout périphérique que toute réunion, même directe, est impossible sans suture préalable.

On pratiquera la suture des tendons en suivant les préceptes que j'indiquerai plus loin pour la suture des nerfs (voir fig. 68).

Peut-on pratiquer la suture tardive des tendons? Un tendon a été coupé il y a plus ou moins longtemps, on ne s'en est pas préoccupé. La cicatrice est faite et le blessé a complètement perdu l'usage du ou des doigts correspondants : doit-on alors tenter une restauration? Oui, surtout s'il s'agit des tendons extérieurs, plus faciles à découvrir, et en particulier de ceux du pouce. La principale difficulté de cette opération provient de ce que le bout central du tendon, attiré en haut par le corps charnu du muscle, ne peut être facilement retrouvé sans qu'on se livre à une véritable dissection. Si vous pouvez retrouver les deux bouts, essayez de les rapprocher.

Lorsque le rapprochement ne peut se faire, on a proposé, dans ces derniers temps, de les réunir par une substance intermédiaire. Je ne saurais dire ce que vaut cette nouvelle méthode. J'aurais néanmoins plus de confiance dans la suivante, qui a fait ses preuves. Si vous ne pouvez retrouver le bout central, ou

s'il est tellement éloigné que vous ne puissiez le rapprocher, faites une *greffe par anastomose*. En voici un exemple : un homme avait eu les tendons extenseurs du petit doigt et de l'annulaire arrachés par un crochet de chiffonnier. Il ne s'en inquiéta pas autrement et la plaie se cicatrisa. Plusieurs mois après, il vint à l'hôpital pour une autre blessure, et c'est par hasard qu'il raconta le premier accident. Ses deux doigts étaient complètement privés d'extension. Je proposai au malade une opération qu'il accepta. Il fut facile de découvrir l'extrémité des deux bouts périphériques, mais la recherche des bouts centraux jusqu'au ligament annulaire dorsal resta infructueuse. Une boutonnière longitudinale ayant alors été pratiquée dans le tendon du médius, les deux bouts périphériques y furent introduits et fixés par suture. Je présentai quelque temps après à la Société de chirurgie le malade jouissant du mouvement d'extension de ses deux doigts.

Les *sections nerveuses* du poignet sont fréquentes ; c'est dans cette région qu'on les observe le plus souvent, et elles portent en général sur le nerf médian. Cette question est d'un si haut intérêt au point de vue pratique et physiologique que je me propose d'y insister.

Il est généralement facile de reconnaître l'existence d'une section nerveuse : le siège précis de la plaie, la profondeur qu'elle occupe, rendent la lésion probable; l'exploration de la motilité et de la sensibilité la rendent certaine. Cependant voici ce qui se produisit sur le blessé que j'observai en 1885, et qui a été l'objet de la thèse de mon interne d'alors, le Dr Marciguey. Un pansement soigné ayant été fait la nuit, à l'arrivée du malade, par l'interne de garde, je ne jugeai pas à propos à la visite du matin d'enlever le pansement, mais, comme le bout des doigts était à découvert, j'explorai la sensibilité et, la trouvant conservée, je fis aux élèves cette réflexion : nous sommes du moins certains que le nerf médian n'est pas coupé. Or, il était complètement divisé et les phénomènes de paralysie ne tardèrent pas à apparaître dans toute la zone de distribution du nerf médian ; je ne saurais dire exactement combien d'heures ou de jours après l'accident, car après cette première exploration, je n'observai plus le malade à ce point de vue. Peut-être le nerf était-il tout d'abord incomplètement divisé. Phénomène également singulier, cet homme présenta le lendemain un véritable accès d'épilepsie. Le cinquième

jour, il éprouva une sorte d'*aura* partant de la plaie, mais ne perdit pas connaissance. Ces accès, qui étaient les premiers de sa vie, ne se renouvelèrent pas.

Le diagnostic n'est complet qu'après un examen minutieux du territoire innervé par le nerf médian (je dis le médian parce que ce nerf est beaucoup plus souvent atteint que les deux autres

Fig. 66. — Schéma représentant la zone d'insensibilité (teintée en noir) de la face palmaire de la main et des doigts après section du nerf médian.

et que je m'occupe principalement de lui, dans ce chapitre, mais il en serait évidemment de même pour le cubital et le radial). Les schémas 66 et 67, pris sur le malade auquel je faisais allusion tout à l'heure, sont teintés en noir dans tous les points où la sensibilité avait disparu. Je rappelle qu'à la suite de la section du nerf médian la sensibilité est abolie sur la face palmaire du pouce, de l'index, du médius, sur l'éminence thénar et la région voisine de cette éminence, sur la face palmaire de la main. Il en

est de même sur la face dorsale des deux dernières phalanges de l'index et du médius.

L'exploration doit être faite très minutieusement, avec le soin de n'imprimer aux doigts aucune secousse qui puisse mettre en jeu la sensibilité des nerfs voisins.

On doit explorer successivement la sensibilité à la piqûre en

Fig. 67. — Schéma représentant la zone d'insensibilité sur la face dorsale des doigts indicateur et médius après la section du nerf médian.

enfonçant des épingles dans la peau; au contact en promenant légèrement cette épingle à la surface ; à la température, en appliquant sur la main des corps chauds ou froids ; à la pression.

Que devient une section nerveuse abandonnée à elle-même? Tantôt le courant nerveux se rétablit, et cela assez rapidement, dans les premiers mois qui suivent l'accident; tantôt il ne se rétablit pas.

Lorsque les fonctions du nerf reparaissent, on observe d'abord des zones d'hyperesthésie dans les points primitivement insen-

sibles, et il semble que le retour graduel à l'état normal s'effectue dans l'ordre suivant : la sensibilité profonde à la pression reparaît la première ; viennent ensuite la sensibilité tactile, la sensibilité à la douleur, et en dernier lieu la sensibilité à la température.

Lorsque le courant nerveux ne se rétablit pas, les parties demeurent insensibles, les muscles de l'éminence thénar s'atrophient, la main devient complètement inerte et on observe divers troubles trophiques à l'extrémité des doigts.

Quelle est la raison de cette différence suivant les sujets dans le rétablissement des fonctions du nerf coupé ? Je suis en mesure de répondre à cette question, car je puis dire que j'ai pris la nature sur le fait.

Lorsque le nerf médian est coupé (1), les deux bouts s'écartent aussitôt l'un de l'autre. Le bout supérieur remonte avec les tendons fléchisseurs : il est donc impossible qu'il se produise réunion immédiate spontanée entre les deux bouts. Ces derniers se cicatrisent isolément. Le bout central ne tarde pas à se renfler et prend la forme d'un bulbe d'oignon plus ou moins arrondi, plus ou moins allongé (fig. 70 et 71) ; le bout périphérique ne se renfle pas et présente plutôt son extrémité un peu effilée (fig. 69). Dans un cas je l'ai trouvé complètement effilée.

Des tubes nerveux (et cette observation chez l'homme est absolument confirmative des travaux de Ranvier) ne tardent pas à naître de ce bulbe, comme les racines d'un oignon, et vont à la rencontre du bout périphérique auquel elles se soudent. A partir de ce moment la continuité est rétablie entre les deux bouts et se traduit par l'apparition de zones d'hyperesthésie sur les points primitivement insensibles ; la zone paralysée diminue elle-même d'étendue.

Ce travail de restauration nerveuse se fait assez rapidement : ainsi un homme âgé de trente-trois ans a le nerf médian coupé le 14 mars, et le 12 juin suivant je mets à découvert les deux

(1) Il est bien probable que des phénomènes identiques se produisent dans les autres nerfs, mais, ayant observé seulement ceux qui succèdent à la section du médian, je limite mes observations à ce nerf en faisant remarquer au lecteur que ce chapitre est exclusivement basé sur la physiologie humaine. Les expériences sur les animaux sont utiles sans doute, mais, en ce qui concerne le système nerveux en particulier, j'ai la conviction qu'on n'arrivera à des notions exactes qu'en recueillant patiemment sur l'homme des faits ayant, comme ceux que je rapporte, toute la valeur d'une expérience physiologique rigoureuse.

bouts du nerf médian, afin d'en faire la suture. Le bout supérieur est d'abord mis à nu et je constate que du renflement part un cordon grisâtre beaucoup plus mince; disséqué soigneusement, ce cordon me conduit au bout inférieur; il mesurait environ 2 centimètres de longueur. Nous avions d'ailleurs constaté

Fig. 68. — Schéma représentant le retour de la sensibilité dans le territoire du médian. L'opération démontra que le rapprochement par bourgeonnement entre les deux bouts du nerf commençait à s'effectuer.

une diminution de la zone paralysée, ainsi qu'en témoigne le schéma 68 pris avant l'opération.

Les fonctions nerveuses ne se rétablissent pas lorsque le bourgeonnement du bout supérieur ne s'est pas effectué ou bien n'est pas arrivé à destination, c'est-à-dire au bout inférieur. En voici un exemple bien curieux.

Le 13 novembre 1885, une jeune fille de dix-neuf ans se fait une plaie au poignet en passant la main à travers un carreau.

Le nerf médian fut coupé et non suturé. Il survint une paralysie

de tout le territoire innervé par le médian, et la malade, ne pouvant plus se servir de sa main, vint à l'Hôtel-Dieu réclamer une opération que je pratiquai le 12 avril 1886. Le renflement supérieur étant découvert, j'en vis émaner un petit faisceau grisâtre

Fig. 69. — Section du nerf médian. (Ce dessin a été exécuté pendant l'opération par M. O. Benoît, élève du service.)

constitué évidemment par des tubes nerveux nouveaux (fig. 69). Ce faisceau nous conduisit sur un cordon pris tout d'abord pour le bout inférieur, mais il était bientôt évident qu'il s'agissait du tendon du palmaire cutané sur lequel les tubes nerveux de nouvelle formation étaient venus se greffer. Cherchant alors à côté,

je finis par découvrir le bout inférieur englobé dans du tissu de cicatrice.

Le traitement des sections nerveuses en général et de celles du médian en particulier, s'effectue dans deux conditions différentes: ou bien l'accident est récent, ou bien il est déjà ancien. Quelle conduite tenir dans le cas de plaie récente d'un nerf? Faut-il pratiquer immédiatement la suture, c'est-à-dire la *suture primitive*?

Je réponds sans hésitation à cette question : oui, il faut toujours suturer les deux bouts d'un nerf qui vient d'être coupé, surtout lorsqu'il s'agit d'un nerf de l'importance du médian. Je sais bien que les physiologistes, s'appuyant sur les expériences de Waller, disent que la suture est absolument inutile pour le rétablissement du courant nerveux, mais j'estime qu'ils ont tort: la suture peut ramener en un temps très court la sensibilité dans le bout périphérique.

Les physiologistes coupent un nerf sur un animal et observent toujours, avec ou sans suture des deux bouts, une dégénérescence du bout périphérique. Oui, cela est vrai, mais chez les animaux. Pour pouvoir obtenir le retour rapide de la sensibilité, il est indispensable d'avoir une réunion immédiate. Or le pouvez-vous chez les animaux? Outre que sur un chien vous ne prenez sans doute pas les précautions minutieuses de la méthode antiseptique, comment obtenir d'un animal quelconque une immobilité absolue et le maintien prolongé pendant plusieurs jours d'une attitude convenable pour obtenir une réunion immédiate?

Il est donc presque matériellement impossible d'observer cette réunion chez les animaux et le rétablissement fonctionnel qui en est la conséquence: aussi les physiologistes affirment-ils que la section d'un nerf est fatalement suivie de la dégénération du bout périphérique. Mais chez l'homme les choses peuvent se passer autrement, et je ne pense pas que le rétablissement presque immédiat du courant nerveux, après une suture primitive, puisse être mis en doute. Laissant de côté les faits signalés il y a une vingtaine d'années et qui furent l'objet de vives discussions, je me contenterai de rapporter le suivant, observé en octobre 1886, dans mon service de l'Hôtel-Dieu, et soumis à un tel contrôle qu'il ne saurait être contesté.

Le nommé S..., âgé de vingt ans, tombe sur un morceau de verre, le 21 septembre 1886, et se rend aussitôt à l'Hôtel-Dieu où

je le trouvai à ma visite. Il existait une large plaie transversale du poignet. Étaient divisés : les tendons fléchisseurs, le nerf médian, le nerf cubital, l'artère cubitale. Nous examinâmes aussitôt avec le plus grand soin l'état de la sensibilité de la main et des doigts : à la douleur, au contact, à la température. *La paralysie était absolue dans tous les points innervés par le médian et le cubital.* Seul le territoire du nerf radial était intact. Nous pratiquons la suture des deux nerfs divisés avec les précautions nécessaires, et dès le lendemain matin la sensibilité était revenue. Vingt jours après la suture, le blessé sentait partout et accusait même plutôt un peu d'hyperesthésie.

A moins que les faits n'aient plus de valeur, comment pouvoir contester celui-là? Il est d'autant plus démonstratif qu'on ne saurait invoquer l'influence de l'anastomose du nerf cubital avec le médian, puisque les deux nerfs étaient coupés. Le nerf radial aurait donc à lui seul fourni la sensibilité à toute la main? Mais pourquoi n'a-t-il agi qu'après la suture des deux nerfs coupés? Non, il faut se rendre à l'évidence; le clinicien prime ici le physiologiste, et les expériences sur l'homme vivant résoudront seules définitivement, avec le temps, les divers problèmes encore très obscurs qui se posent dans l'étude du système nerveux.

Est-ce à dire qu'on obtiendra toujours la réunion immédiate des nerfs par la suture primitive? Non, sans doute, mais il suffit qu'elle soit possible pour qu'on doive la pratiquer. Il y a d'ailleurs un autre avantage à rapprocher l'un de l'autre dans la plaie les deux bouts du nerf divisé, quand même ils ne devraient pas se réunir : c'est de favoriser la restauration secondaire par bourgeonnement du bout central en rapprochant ce dernier du bout périphérique; les tubes nerveux nouveaux ne pourront plus s'égarer sur un organe voisin.

La blessure du poignet est cicatrisée depuis un temps plus ou moins long, la paralysie est acquise, les muscles sont atrophiés, la main est plus ou moins inerte, presque inutile. Que faire dans ce cas?

Jusqu'à notre époque, on a considéré cet accident comme au-dessus de nos ressources en se basant sur ce que le bout périphérique étant dégénéré, la suture ne servait en rien au rétablissement de la fonction du nerf.

Les faits sont encore venus démontrer que cette opinion était

inexacte, ou plutôt que les résultats obtenus chez les animaux différaient de ceux qu'on obtient chez l'homme.

L'opération pratiquée dans ce cas porte le nom de *suture secondaire* des nerfs.

En 1884, je communiquai à l'Académie des sciences deux cas de suture secondaire, qui ne furent pas sans causer quelque étonnement et soulever des objections parmi les physiologistes. La sensibilité disparue depuis cinq mois dans un cas, depuis quatorze ans dans l'autre, avait reparu rapidement, dès les premiers jours (1).

Je pense, quant à moi, que ce résultat est dû à l'adaptation exacte et à la réunion rapide des tubes du bout supérieur avec ceux du bout inférieur, ce qui permet au courant nerveux de traverser le nerf dans toute sa longueur. La physiologie, l'histologie, dit-on, se refusent à accepter cette manière de voir; soit, mais ce qui est indéniable, c'est le rétablissement de la fonction après la suture, quelle que soit la théorie; et celle que je propose est si simple, si vraisemblable, que de nouvelles recherches la confirmeront sans doute dans l'avenir.

Il est aussi difficile d'obtenir chez un animal la réunion immédiate secondaire que la réunion immédiate primitive, et d'ailleurs comment apprécier sur lui les divers degrés de sensibilité?

Je suis loin de prétendre que la suture secondaire des nerfs donnera toujours des résultats aussi satisfaisants, et j'ai moi-même échoué dans le dernier cas où je l'ai pratiquée. Mais est-ce qu'un millier de faits négatifs peuvent infirmer un fait positif? Que prouve d'ailleurs l'insuccès? qu'on n'a pas obtenu la réunion immédiate. Or, ne savons-nous pas que des causes multiples tenant à l'opérateur et à l'opéré sont capables de s'opposer à cette réunion?

Dans le cas particulier, la réunion doit être si exacte que, sans parler des fautes commises par l'opérateur ou des conditions de santé générale du sujet, la plus légère secousse du poignet au moment du réveil anesthésique ou dans les heures qui suivent peut la faire échouer, et je serais bien surpris si, dans l'avenir, le nombre des insuccès ne l'emportait pas sur celui des cas heureux. Mais enfin le succès est possible, et nous pouvons affirmer ceci: *La réunion secondaire pratiquée entre les deux bouts du nerf médian, séparés, même depuis des années, peut être suivie du réta-*

(1) J'ai revu, en décembre 1886, la première de ces malades : le résultat est si parfait qu'il n'existe pas la plus légère différence entre les deux mains.

blissement rapide et complet de la fonction. Donc le chirurgien doit toujours la tenter.

Je suppose que la réunion secondaire ait échoué, ce qui m'est arrivé, je le répète, dans le cas représenté figure 69; elle peut encore offrir pour le malade les avantages les plus précieux, et ce cas même nous en fournit un exemple remarquable. Nous avons vu, en effet, que l'une des causes (et c'est probablement la principale) qui s'opposaient au rétablissement spontané des fonctions du nerf était une disposition respective des deux bouts telle que les bourgeons émanés du bout central ne pouvaient jamais rencontrer le bout périphérique. Regardez, par exemple, la figure 69 : les bourgeons étaient allés se greffer sur le tendon du petit palmaire et n'auraient jamais pu atteindre le bout inférieur, d'autant plus que ce bout ne put être retrouvé (le dessin fut fait pendant l'opération même) qu'après avoir été débarrassé des tissus qui le recouvraient; on ne le voyait pas d'abord dans la plaie. La malade était donc vouée à une paralysie définitive de la main.

La suture secondaire a échoué, il est vrai ; la malade est sortie de l'hôpital sans amélioration, mais depuis lors la restauration spontanée s'est effectuée ; les bourgeons centraux ne se sont pas égarés cette fois. Aujourd'hui la jeune fille a repris son travail et jouit à peu près de la plénitude des mouvements de sa main.

Procédé opératoire pour la suture des nerfs. — La réunion immédiate étant la condition indispensable au succès de l'opération, celle-ci doit être faite avec les soins les plus minutieux et en s'entourant de toutes les ressources de la méthode antiseptique.

L'opération est simplifiée, s'il s'agit d'une suture primitive, puisque les bouts du nerf sont découverts et avivés. Le passage du fil se faisant comme dans la suture secondaire, décrivons donc cette dernière en prenant comme type celle du nerf médian.

Pratiquez à l'avant-bras une incision verticale sur le trajet du nerf. Recherchez d'abord le bout supérieur, toujours renflé sous forme de bulbe et facile à découvrir. Voyez bien si de ce bout partent des prolongements nerveux et suivez-les avec la plus grande délicatesse sans les contusionner avec la pince. Ils vous conduiront peut-être sur le bout inférieur.

Dans ce cas, il faudrait borner là votre opération et laisser le travail naturel s'accomplir. Aussi ne faut-il se décider à pratiquer la suture secondaire que lorsque des explorations répétées vous ont appris qu'aucune amélioration n'était en voie de se produire dans l'état du malade.

Vous trouvez le bout central lisse, arrondi; il ne donne nais-



Fig. 70. — Renflement à forme sphérique du bout central du nerf médian après section.

Fig. 71. — Renflement à forme olivaire du bout central du nerf médian après section.

sance à aucun prolongement ou bien fournit des racines inutiles. Cherchez alors le bout inférieur : vous le reconnaîtrez à sa couleur grisâtre, mate, différente de la couleur brillante des tendons.

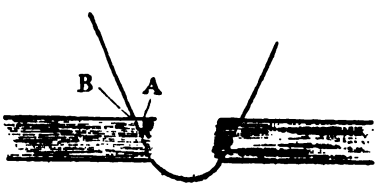

Fig. 72. — Mode de suture des nerfs.

Isolez bien les deux bouts, afin qu'ils soient aussi mobiles que possible.

Saisissez chaque bout de nerf avec une petite pince à griffes et faites l'avivement avec le bistouri; des ciseaux bien tranchants peuvent aussi servir, cependant ils contusionnent un peu plus les parties.

Si le bulbe du nerf présente la forme de la figure 70, faites l'avivement en A; s'il affecte la forme de la figure 71, l'avivement au

collet du bulbe entraînera une trop grande perte de substance et vous aurez de la peine à rapprocher les deux bouts. Avivez en B.

Faites ensuite la suture. Ce temps est capital. Prenez un fil très fin, soie, crin de Florence ou catgut, qui devra rester dans la plaie; ne vous servez pas d'un fil métallique qu'il faudrait retirer les jours suivants. Employez une aiguille courbe aussi fine que possible. Passez le fil, ainsi que le montre la figure 72, de telle sorte que rien ne puisse s'interposer entre les surfaces avivées.

Serrez ensuite le fil suffisamment pour que les bouts soient au contact et pas trop, sans quoi la portion AB du névrilème pourrait s'interposer entre les tubes nerveux et nuire à leur accolement. Coupez le fil au ras du nœud. Réunion immédiate des téguments et pansement antiseptique.

Le poignet est immobilisé dans la flexion et maintenu dans cette position pendant une huitaine de jours par une gouttière de carton mouillé.

Si les bouts du nerf médian étaient tellement écartés l'un de l'autre qu'après avivement on ne pût les rapprocher sans exercer de fortes tractions, peut-être serait-il bon de les maintenir à distance en regard l'un de l'autre à l'aide d'un fil passé dans les deux bouts; mais ce n'est là qu'une vue de l'esprit.

Fractures du poignet. — Les fractures du poignet peuvent intéresser les deux os à la fois; chaque os isolément; l'une des apophyses styloïdes, ou même les os de la première rangée du carpe, qui font anatomiquement partie de cette région. Mais ce que l'on observe dans l'immense majorité des cas, c'est la fracture de l'extrémité inférieure du radius, accompagnée à peu près constamment de l'arrachement de l'apophyse styloïde du cubitus.

J'ai indiqué en détail (*Anatomie topogr.*, p. 456, 7e édition) le mécanisme suivant lequel se produit cette fracture. Je me contente de rappeler que la fracture de l'extrémité inférieure du radius est toujours de cause indirecte et se produit dans un mouvement forcé d'extension de la main sur l'avant-bras. Le mécanisme qui la détermine est celui de l'arrachement par l'intermédiaire du ligament antérieur, l'un des plus puissants de l'économie.

Le diagnostic de la fracture du radius est, en général, si facile qu'il saute aux yeux, et le signe qui la fait reconnaître est la déformation du poignet, car il ne faut compter ni sur la crépi-

tation ni sur la mobilité anormale, ce dont rend bien compte la disposition des fragments.

Il est bon, en effet, d'avoir toujours présente à l'esprit cette disposition, car les signes de la fracture s'en déduisent logiquement.

Voyez la figure schématique 73, qui représente une coupe antéro-postérieure du poignet passant au niveau du radius. Le ligament antérieur de l'articulation radio-carpienne se fixe d'une part au radius et de l'autre aux os du carpe. Voyez ce qui va se

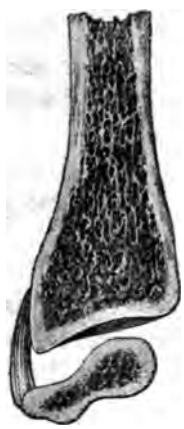

Fig. 73. — Ligament antérieur de l'articulation radio-carpienne.

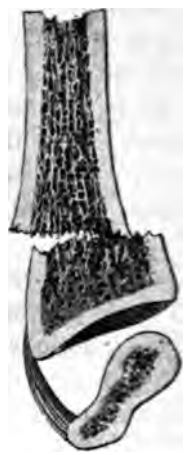

Fig. 74. — Disposition respective des fragments dans la fracture de l'extrémité inférieure du radius par arrachement.

produire, si vous portez fortement le carpe dans l'extension : le ligament est si résistant que ce n'est pas lui qui cède dans ce mouvement, mais bien l'os sur lequel il s'insère ; et l'os qui cède le premier est le radius.

Lorsque la main se porte en arrière, le ligament antérieur se trouve d'abord tendu, puis distendu, et exerce une forte traction vers son attache supérieure. Comme la partie du radius où il s'insère est précisément la moins résistante de l'os, elle cède à la traction suivant une direction transversale (fig. 74). La lésion peut se borner à ce simple arrachement, s'y borne même souvent, et les fragments ne subissent alors qu'un très léger déplacement l'un sur l'autre. Mais, lorsque l'arrachement est produit, supposez que la force ne soit pas épuisée et que, par exemple, la face dorsale de la main dans la chute vienne toucher l'avant-bras,

ce qui est possible, et je l'ai produit maintes fois sur le cadavre : le fragment subira forcément un mouvement de bascule tel que son extrémité antérieure va s'abaisser et son extrémité postérieure s'élever; vous obtiendrez la figure 74. Donc les deux fragments s'écartent l'un de l'autre en avant et se rapprochent au contraire en arrière : mais ce rapprochement entraîne nécessairement la pénétration du fragment supérieur, qui est compact, dans l'inférieur, qui est spongieux, d'où l'absence de mobilité anormale et de crépitation dans cette variété de fracture.

La pénétration peut cependant être telle que le fragment supérieur, agissant comme un coin, brise en éclats le fragment inférieur, et l'on peut alors constater une crépitation bruyante.

En même temps que le fragment inférieur bascule de bas en haut, il est porté en totalité d'avant en arrière : aussi le fragment supérieur proémine-t-il davantage en avant, et le fragment inférieur en arrière.

Il existe donc un grand nombre de degrés dans la fracture de l'extrémité inférieure du radius, depuis une simple fissure de l'os sans déplacement jusqu'à l'arrachement complet avec pénétration et propulsion de la main en arrière. On est exposé, dans le premier cas, à méconnaître la fracture, qui se rapproche fort d'une entorse, et à la considérer dans le second comme une luxation du poignet, à laquelle d'ailleurs elle ressemble beaucoup. On observe toutes les variétés intermédiaires entre ces deux extrêmes. Il en résulte que les signes de la fracture sont parfois extrêmement accusés, et d'autres fois si peu marqués que des nuances seules distinguent le côté blessé du côté sain.

Nous sommes donc en mesure maintenant de comprendre en quoi consiste la déformation du poignet dans cette fracture. Je supposerai pour ma description un cas moyen.

Le premier signe qui frappe l'œil est l'augmentation du diamètre antéro-postérieur; le poignet, au lieu d'être aplati, est arrondi, presque cylindrique.

Le pli qui sépare le poignet de l'avant-bras est beaucoup plus accusé qu'à l'état normal. J'attache, pour mon compte, la plus grande importance à ce signe. Lorsque la déformation du poignet saute aux yeux, l'exagération de ce pli n'apporte sans doute qu'un faible contingent au diagnostic, mais ce signe existe toujours à un degré variable, même lorsqu'il n'y a pas de déplacement appréciable des fragments, et par conséquent pas de

déformation. C'est quelquefois le seul et bien des fois il m'a suffi, avec raison je pense, pour affirmer l'existence d'une fracture (en y joignant le siège de la douleur dont je parlerai plus loin).

Au-dessus de ce pli, qui constitue parfois une véritable dépression, existe une saillie très accusée formée par le fragment supérieur. Ce fragment soulève les tendons, qui se réfléchissent sur son bord tranchant comme les cordes d'un violon sur le chevalet. L'épaisseur des muscles arrondit ce rebord, que l'on perçoit cependant nettement chez les sujets maigres, et persiste toujours plus tard comme un stigmate indélébile de la fracture, lorsque la réduction n'a pas été complète.

Sur la face dorsale du poignet on observe une dépression correspondant au relief de la face antérieure, et au-dessous une forte saillie due au fragment inférieur et au carpe entraîné en arrière avec ce fragment.

C'est cet ensemble de saillies et de dépressions occupant alternativement les faces antérieure et postérieure du poignet que Velpeau désigna ingénieusement sous le nom de déformation en dos de fourchette ; il vaudrait mieux dire simplement en fourchette.

Telle est la déformation que présente une fracture type de l'extrémité inférieure du radius, mais il existe encore d'autres signes de moindre importance.

En même temps que le fragment inférieur, et la main tout entière par conséquent, sont portés en haut, ils sont souvent aussi portés en dehors du côté radial. De ce déplacement résultent deux signes : la saillie exagérée de l'apophyse styloïde du cubitus et le changement de rapport des axes de l'avant-bras et du poignet. L'apophyse styloïde du cubitus forme un relief très appréciable sous la peau, et au-dessous d'elle existe une encoche. J'ai eu plusieurs fois occasion de disséquer des fractures du radius sur des sujets morts de maladie intercurrente, et chaque fois j'ai trouvé l'apophyse styloïde fracturée, mais sans déplacement suffisant pour qu'on puisse le reconnaître sur le vivant.

Normalement, l'axe de l'avant-bras, ceux du poignet et de la main se continuent en formant une ligne droite. Lorsque la main est fortement jetée en dehors, ce qui n'a pas toujours lieu, la ligne représentant ces axes est brisée au niveau du poignet.

Enfin, un dernier signe physique résulte de la situation rela-

tive des deux apophyses styloïdes. Régulièrement, celle du radius descend plus bas que celle du cubitus : or le fragment inférieur du radius étant remonté entraîne l'apophyse styloïde, qui se trouve alors de niveau ou même au-dessus de celle du cubitus. J'attache, pour ma part, très peu d'importance à ce signe, souvent d'ailleurs difficile à constater, car, ou bien la déformation est considérable, et il devient inutile, ou bien il n'y a pas de déformation, c'est-à-dire pas de déplacement des fragments, et le signe manque.

J'ai déjà dit que la mobilité anormale et la crépitation ne se rencontraient pas dans la fracture de l'extrémité inférieure du radius. Ces signes n'existeraient que si le fragment inférieur était partagé en plusieurs éclats mobiles les uns sur les autres.

Les signes physiologiques, ou symptômes de la fracture, sont l'impuissance des mouvements du membre et la douleur.

Le malade ne peut fléchir le poignet : cependant, si on imprime à la main de très légers mouvements de flexion et d'extension, on constate qu'ils sont possibles et non douloureux, à condition de ne pas dépasser une certaine limite. Les mouvements de pronation et de supination sont possibles et non douloureux.

La douleur, surtout la douleur provoquée, joue un rôle considérable dans le diagnostic de cette fracture. Il est à peine nécessaire de constater ce symptôme lorsque la fracture est évidente, mais, lorsqu'elle est douteuse, il peut à lui seul faire pencher la balance en sa faveur.

Rappelez-vous que le trait de la fracture est situé à 15 millimètres environ au-dessus de l'interligne articulaire : or, lorsqu'un sujet qui est tombé sur le poignet présente en ce point une douleur très vive à la pression (vous pouvez faire l'exploration avec le bout arrondi d'un crayon), alors que les parties situées immédiatement au-dessus et au-dessous sont insensibles, il y a de grandes présomptions en faveur d'une fracture ; si en même temps le pli radio-palmaire est un peu exagéré, on peut en affirmer l'existence. La douleur seule pourrait, à la rigueur, être due à la distension du ligament antérieur,

Le *traitement* des fractures de l'extrémité inférieure du radius a donné lieu à de nombreuses discussions. Un fait certain, c'est que cette fracture ne doit pas être immobilisée aussi longtemps que la plupart des autres, car tous les chirurgiens ont observé qu'elle est souvent suivie de raideur dans les diverses articulations

du bras et même dans l'épaule. Est-ce à dire qu'il ne faille faire aucun traitement, qu'il ne faille appliquer aucun appareil? Je ne le pense pas. Lorsqu'il n'existe pas de déplacement, on peut, à la rigueur, se dispenser d'immobiliser le poignet, faire du massage et permettre rapidement au malade l'usage de la main, mais je crois, jusqu'à nouvel ordre, qu'il faut réduire et maintenir immobiles, pendant un certain temps, les fragments d'une fracture accompagnée de déformation.

Pour réduire, saisissez l'avant-bras d'une main, le poignet de l'autre, et exercez une traction brusque et subite en sens inverse, sans prévenir le malade et en fléchissant la main sur l'avant-bras.

Quel genre d'appareil convient-il d'employer? Je ferai ici la même réflexion que pour les fractures de l'avant-bras: évitez soigneusement une compression trop forte qui pourrait déterminer des plaques de sphacèle. J'ai renoncé, pour mon compte, aux attelles palmaire et dorsale avec compresses graduées destinées à exercer une pression sur les saillies antérieure et postérieure. Théoriquement, le meilleur mode de réduction consiste à ramener le fragment inférieur en place en lui faisant suivre un chemin inverse de celui qu'il a parcouru pendant l'extension forcée du poignet, c'est-à-dire à le ramener en avant par la flexion de la main. C'est donc, à mon sens, la position qu'il faut donner au membre, dans laquelle il faut le maintenir, et ce but me paraît rempli par l'application d'une attelle plâtrée antérieure.

Voici au total comment je procède dans les cas où existe un déplacement accusé. L'attelle plâtrée doit occuper la face antérieure de l'avant-bras et venir dans la paume de la main jusqu'au pli digito-palmaire, enfin de laisser les doigts libres.

Lorsque la bande est enroulée autour de l'avant-bras de façon à fixer l'attelle et à lui donner la forme du membre, et par conséquent avant que le plâtre soit sec, je donne à la main la position que je juge convenable et fais au besoin une manœuvre de réduction. Je n'abandonne le bras que lorsqu'il est solidement immobilisé.

Cet appareil, très simple, d'une application facile, met à l'abri de toute espèce de danger et me semble réaliser au maximum les indications tirées de la position des fragments.

L'expérience a démontré que, pour éviter les raideurs consécutives, l'appareil ne doit pas rester en place plus d'une vingtaine de jours, et encore pendant ce temps peut-on autoriser quelques

mouvements des doigts, du coude et de l'épaule. M. Lucas-Championnière a même proposé, dans ces derniers temps, de substituer le massage à l'immobilisation pour les fractures simples.

L'*entorse* du poignet est beaucoup plus rare que la fracture de l'extrémité inférieure du radius. Vous en ferez le diagnostic par exclusion après avoir éliminé la fracture. Quelques applications résolutives et surtout le massage constitueront le traitement.

Dans l'entorse peut rentrer la *luxation des tendons*. La région du poignet paraît particulièrement bien disposée pour ce genre d'affection, en raison du grand nombre de coulisses tendineuses qui la sillonnent de toutes parts. Cependant, si j'en crois mon expérience, elle se rencontrerait rarement. Il est inutile d'insister sur un diagnostic facile à deviner.

Luxation du poignet. — La luxation du poignet comprend trois variétés : 1° la luxation radio-carpienne : 2° la luxation de la deuxième rangée du carpe sur la première ; 3° la luxation du cartilage triangulaire.

La *luxation radio-carpienne*, que nos devanciers considéraient comme très commune, s'observe au contraire si rarement qu'on a pu douter de son existence. C'est qu'en effet elle était confondue avec la fracture de l'extrémité inférieure du radius accompagnée d'un grand déplacement. La saillie du fragment inférieur en arrière était prise pour le carpe, erreur d'autant plus explicable que le carpe suit en réalité ce fragment. Il a fallu que l'anatomie pathologique vînt démontrer la nature réelle de la lésion.

Le diagnostic repose principalement sur les données suivantes : le condyle carpien fait en arrière une saillie plus considérable encore que dans la fracture ; le déplacement semble exagéré. Cette saillie est plus arrondie que dans la fracture. Le signe de Laugier, tiré du rapport des apophyses styloïdes entre elles présente dans ce cas une véritable valeur : dans la luxation, ces apophyses ont conservé leurs rapports normaux, tandis que dans la fracture celle du radius est fortement remontée.

Une erreur de diagnostic n'aurait pas d'ailleurs une grande importance, puisque l'indication est de réduire dans les deux cas.

La luxation de la deuxième rangée du carpe sur la première, ou *médio-carpienne* est, comme la précédente, d'une extrême

rareté; c'est presque une curiosité pathologique. Ce n'est pas, en général, la deuxième rangée tout entière qui se luxe, mais seulement le grand os. Rappelez-vous que cet os forme, en effet, avec le scaphoïde et le semi-lunaire, une articulation mobile qui appartient au genre enarthrose. On pourrait confondre cette luxation avec la précédente, mais elle en diffère par plusieurs caractères. D'abord la cause qui l'a produite: la luxation radio-carpienne, de même que la fracture, a pour cause une chute sur le poignet en *extension* forcée — la luxation médio-carpienne s'effectue dans le mouvement de *flexion*. Le commémoratif fourni par le malade peut donc vous être utile sous ce rapport. Dans la luxation radio-carpienne, le relief osseux est situé au niveau et même au-dessus des apophyses styloïdes — dans la luxation médio-carpienne, la saillie osseuse est située au-dessous de ces apophyses. Enfin, tenez compte du rapport suivant, signalé dans mon *Traité d'anatomie* : prolongez sur le dos de la main les deux extrémités du pli cutané radio-carpien, pli de flexion de la main sur l'avant-bras : la ligne passe exactement sur la tête du grand os. C'est par conséquent sur le trajet de cette ligne que se trouvera la saillie dans la luxation médio-carpienne.

On réduira par extension et pression directe.

La *luxation du cartilage triangulaire* constitue une affection curieuse dont nous devons la connaissance à Goyrand d'Aix. Elle ne s'observe que chez les petits enfants, ceux que l'on fait marcher par la main. Cette luxation se produit dans un mouvement de pronation, probablement lorsqu'on soulève l'enfant par le bras pour le faire sauter.

Le mécanisme en est facile à comprendre. Voyez la figure 75: elle représente la disposition normale du cartilage triangulaire. Dans le mouvement de pronation de l'avant-bras, le radius se meut autour du cubitus, qui reste fixe. Le radius entraine donc avec lui le ligament triangulaire. Lorsque le radius revient en place, supposez que le ligament vienne se mettre au-devant du cubitus, vous aurez la disposition représentée sur la figure 76, c'est-à-dire que le poignet restera dans la pronation et ne pourra être ramené en supination.

Les signes de cette affection sont donc les suivants : Mon enfant, vous diront les parents, présente depuis tel ou tel moment la main tournée en dedans, il est impossible de la ramener en

dehors, et, lorsqu'on essaye de le faire, l'enfant pousse des cris : aussi, pour ne pas souffrir, tient-il son bras immobile.

Avec ces renseignements, le diagnostic de cette affection est très facile. Le tout est de la connaître et d'y songer. Avant Goyrand, on avait bien pensé que l'enfant était atteint d'une subluxation, mais on en plaçait sans raison le siège en haut, au niveau de la tête du radius.

Pour réduire, saisissez l'avant-bras d'une main, le poignet de l'autre; exercez une légère extension, exécutez un mouvement de

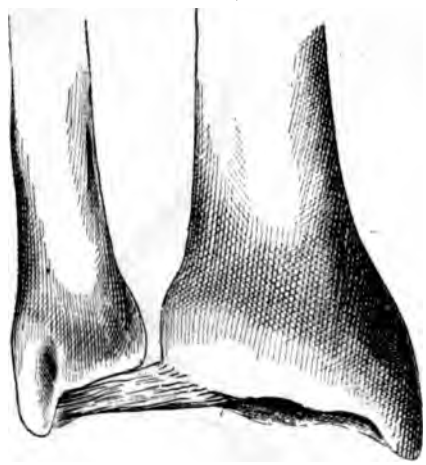

Fig. 75. — Ligament triangulaire de l'articulation radio-cubitale inférieure.

supination brusque. Vous sentirez un petit craquement, et les parties reprendront aussitôt leur situation normale.

Les *affections inflammatoires* du poignet sont fréquentes. Outre celles qui sont communes à toutes les régions : l'arthrite, la tumeur blanche, on en observe de spéciales qui portent sur les coulisses tendineuses et en particulier sur celles du pouce. Le poignet est aussi le siège d'un phlegmon sur lequel il est utile d'insister.

Arthrites du poignet. — On observe au poignet des arthrites d'origine inflammatoire et des arthrites tuberculeuses.

Les premières peuvent être de nature traumatique, rhumatismale, mais elles sont assez souvent de nature blennorrhagique.

L'articulation du poignet est même l'une de celles qui se prennent le plus souvent sous cette influence.

Il me paraît inutile d'insister sur les signes offerts par ces affections, dont le diagnostic est, en général, très facile. Je dirai seulement que l'arthrite blennorrhagique du poignet présente une durée exceptionnellement longue, et occasionne dans la jointure des désordres graves qui pourraient en imposer pour une tumeur blanche. Le diagnostic entre ces deux affections devient même difficile, et pourtant il y a pour le malade un grand intérêt à ce qu'on ne les confonde pas : la tumeur blanche, en effet, nécessite presque toujours une intervention chirurgicale, tandis que l'arthrite blennorhagique finit par guérir spontanément, tout en laissant souvent des traces de son passage.

Fig. 76. — Luxation du ligament triangulaire.

Dans les deux cas, la région est tuméfiée, empâtée, sans que les téguments présentent des caractères inflammatoires bien marqués; les mouvements sont douloureux et à peu près impossibles; on perçoit des craquements qui indiquent une altération des cartilages; le cubitus est mobile, saillant, comme luxé sur le radius. Mais, indépendamment de la cause qui vous éclaire sur l'origine probable de la maladie, du mode de début, qui a été brusque, violent, dans l'arthrite blennorhagique, et insidieux dans l'arthrite tuberculeuse; indépendamment de la santé générale du

sujet et de ses antécédents, il existe un signe différentiel très important : l'arthrite tuberculeuse ne tarde pas à donner lieu à des abcès qui s'ouvrent spontanément et restent fistuleux; l'arthrite blennorrhagique ne suppure pas.

Révulsion par les pointes de feu, compression ouatée, immobilisation du membre, tel est le traitement qu'il convient d'employer avec la plus grande persévérance tant qu'il ne s'est pas produit d'abcès.

Pour l'arthrite blennorrhagique ou inflammatoire simple, persistez dans ce traitement tant que le poignet n'est pas revenu à son volume normal et que les mouvements sont douloureux (1). Il y a sans doute un certain tâtonnement pour savoir quand il convient de cesser l'immobilisation; mon critérium est le suivant : lorsque la douleur nécessairement provoquée par les premiers mouvements ne cesse pas complètement à la suite d'un repos suffisant, du repos de la nuit, par exemple, je conseille un nouvel appareil. Le sujet ne peut que perdre en persistant dans ses tentatives, car il faudra toujours en revenir là.

Lorsque la guérison sera définitive, il faudra combattre la raideur par l'exercice gymnastique du poignet et des doigts, par le massage et l'électrisation. Mais, s'il s'agissait d'une arthrite tuberculeuse que vous ayez eu le bonheur de guérir, contentez-vous du résultat obtenu, et gardez-vous bien d'employer ce traitement consécutif, dans le but d'amener des mouvements et de faire aucune manœuvre pouvant déterminer une nouvelle inflammation.

L'arthrite est décidément une tumeur blanche : il existe des abcès, des trajets fistuleux; vous avez longtemps immobilisé le poignet, et l'affection vous déborde : que faire alors?

Deux opérations se présentent : la résection du poignet et l'amputation de l'avant-bras.

La *résection du poignet* est une opération bien séduisante; malheureusement elle donne rarement de bons résultats, et on le conçoit aisément d'après la disposition de la région. Le malade ne se résout pas du premier coup à se laisser réséquer le poignet, et le chirurgien est souvent lui-même disposé à temporiser. Or,

(1) Ce que j'ai dit de l'arthrotomie à propos de l'épaule ou du coude est sans doute applicable à l'arthrite aiguë du poignet, mais la désinsertion est beaucoup plus difficile dans cette région en raison de la multiplicité des articulations.

qu'arrive-t-il pendant ce temps-là? La tuberculose envahit le carpe, le métacarpe, et remonte plus ou moins haut dans l'épaisseur des os de l'avant-bras, de telle sorte que, la résection ne pouvant atteindre la totalité des parties envahies, il survient une récidive.

Pour mon compte, dans les quelques cas où j'ai pratiqué la résection du poignet (y compris le carpe et une grande partie du métacarpe), après une amélioration passagère, la suppuration reparut et et je dus finir par amputer l'avant-bras.

Je ne repousse pas la résection du poignet (opération excellente, s'il s'agit d'un traumatisme), et je sais bien que des résultats heureux ont été obtenus par plusieurs collègues, mais pour être efficace cette opération doit être pratiquée à une époque peu avancée de la maladie. Si la lésion est étendue à tout le dos de la main, faites d'emblée l'amputation de l'avant-bras, à laquelle, selon toute probabilité, vous seriez obligé de recourir plus tard.

Résection du poignet. — Cette opération est facile et n'exige du praticien que du temps et de la patience, surtout avec la bande d'Esmarch, qui met à l'abri de la perte de sang. J'engage même, une fois l'opération terminée, à appliquer un pansement légèrement compressif avant d'enlever le tube, si bien que l'opération se fait à blanc, au grand bénéfice du malade, dont la faiblesse est souvent excessive. Cette manœuvre, imprudente dans les régions où des artères d'un certain volume sont nécessairement ouvertes et mal disposées pour la compression, trouve son application dans la résection du poignet.

Dans cette opération, il est avant tout nécessaire de conserver les nerfs qui animent les doigts et les tendons qui les meuvent. Il est facile de conserver les nerfs ainsi que les artères, mais il n'en est pas de même des tendons. Je ferai à cet égard une observation qui mettra, je pense, le praticien plus à son aise.

Deux ordres de tendons passent au poignet : les uns fléchissent ou étendent les doigts; les autres impriment à la main un mouvement de totalité, les radiaux, par exemple, ou meuvent le poignet : le cubital antérieur, le long supinateur. Or, après la résection, il est évident que le but à atteindre, ou du moins celui qu'on atteindra en cas de guérison, est l'ankylose du poignet, et par conséquent les mouvements de totalité de la main et du poignet seront abolis : donc il importe peu de conserver les agents de

ces mouvements. Il faut surtout respecter les tendons fléchisseurs et extenseurs des doigts, ce qui est relativement facile avec un peu d'attention.

Voici le procédé opératoire que je conseille :

1° Incision verticale sur le bord cubital du poignet et sur la saillie formée par le cubitus, descendant au-dessous de l'apophyse styloïde : dénudez l'os sur toutes ses faces avec une rugine et divisez-le avec une pince de Liston à la hauteur voulue, 2 ou 3 centimètres au-dessus de l'apophyse styloïde. Saisissez l'os avec un davier, attirez-le hors de la plaie en le faisant basculer de haut en bas et désarticulez.

2° Incision verticale sur le bord radial remontant sur la face externe du radius : à l'aide d'une rugine, décollez la face antérieure de cet os en soulevant en avant tout le paquet des fléchisseurs dans lequel sont compris les vaisseaux et nerfs. Faites communiquer vos deux incisions interne et externe. Même manœuvre sur la face postérieure du radius.

3° Entre le paquet des tendons et chaque face de l'os introduisez une mince lame métallique et pratiquez la section du radius avec une scie de Larrey. On pourrait aussi passer une scie à chaîne.

4° Saisissez l'os avec un davier et luxez-le de haut en bas en le faisant sortir le plus possible hors de la plaie ; détachez avec soin les tendons extenseurs de leurs coulisses et désarticulez.

5° Examinez le carpe que vous faites saillir dans la plaie et enlevez l'un après l'autre avec une pince coupante ou un davier ceux des os qui vous paraissent malades. En agrandissant par en bas l'incision latérale externe au fur et à mesure des besoins, vous pouvez ainsi retrancher tout le carpe et le métacarpe.

Drainez, suturez et faites le pansement ainsi que j'ai dit ci-dessus.

Inflammation des coulisses tendineuses du poignet. — Ces inflammations se rencontrent particulièrement chez les travailleurs et sont d'origine traumatique. Elles occupent de préférence la gaine du long extenseur et du court abducteur du pouce. Aucune gaine d'ailleurs n'en est exempte.

L'affection se traduit d'abord par de la douleur et de la gêne dans les mouvements des doigts, puis surviennent du gonflement, quelquefois de la rougeur. Il y a un bruit de frottement spécial, très perceptible au toucher lorsque le malade meut le pouce,

c'est la ténosité crépitante, désignée encore sous le nom d'*au*.

Cette affection est légère et cède en général à quelques jours de repos. Un bon moyen de hâter la guérison est l'application d'un vésicatoire volant taillé sous forme de bande et appliqué sur le trajet du tendon malade. On le renouvellerait au besoin deux ou trois fois.

La grande synoviale des fléchisseurs peut subir une inflammation d'une autre nature qui a reçu le nom de *synovite fongueuse*, mais j'y reviendrai à propos des kystes à grains riziformes du poignet, dont il y a intérêt à la rapprocher.

Phlegmon du poignet. — Le poignet est assez fréquemment atteint d'une inflammation phlegmoneuse dont le siège est toujours situé très profondément sous la masse des fléchisseurs, au-devant du ligament interosseux et du carré pronateur. C'est en ce point qu'il apparaît, c'est là qu'il en faut pratiquer l'ouverture, mais il ne s'y développe pas primitivement. Son point de départ est la main, et en particulier le petit doigt et le pouce.

L'inflammation se propage-t-elle au poignet par la voie des vaisseaux lymphatiques, ou bien est-ce une synovite de la gaine du pouce et du petit doigt qui gagne de proche en proche la synoviale générale des fléchisseurs, dont celle des doigts n'est qu'une émanation? Malgré l'opinion de Dolbeau, avec lequel je me suis souvent entretenu jadis de ce sujet, je pense que la grande probabilité est en faveur de la propagation par la séreuse.

L'anatomie normale nous enseigne en effet que les bourses séreuses du pouce et du petit doigt remontent jusqu'au-dessus de l'articulation radio-carpienne, tandis que celles des trois autres doigts s'arrêtent dans la paume de la main : or le phlegmon du poignet reconnaît presque toujours pour cause première une blessure du pouce ou du petit doigt. La séreuse des fléchisseurs s'arrête à deux travers de doigt environ au-dessus de l'interligne articulaire : or le phlegmon est toujours d'abord limité à cette région. S'il s'étend au delà, c'est une complication qui prouve que le cul-de-sac synovial a cédé.

Autre preuve plus convaincante ; tous les praticiens ont observé le fait suivant : blessure profonde du pouce; propagation à l'avant-bras; après quelques jours, propagation au petit doigt resté sain jusqu'alors; intégrité complète des trois autres doigts. Cette

marche de l'inflammation n'a-t-elle pas la valeur d'une véritable expérience physiologique?

Peu nous importe d'ailleurs la théorie, le fait est qu'on voit apparaître au-dessus du ligament annulaire antérieur du carpe un gonflement occupant la hauteur de deux ou trois travers de doigt environ, accompagné d'une douleur intense et de phénomènes généraux graves. Plusieurs jours se passent ainsi; il survient de l'œdème. On recherche la fluctuation, mais la constatation de ce signe est rendue fort difficile par l'épaisseur des parties qui recouvrent le foyer inflammatoire, et, s'il est utile d'ouvrir aussitôt que l'on est certain de la présence du pus, on ne doit pas, à moins d'indications tout à fait spéciales tirées de l'état général du sujet, faire d'incision prématurée.

Enfin, après sept ou huit jours, on perçoit la fluctuation, mais elle est profonde et il faut, je l'avoue, posséder une assez grande habitude de ces sortes de recherches pour en affirmer l'existence.

Il convient alors, sans plus tarder, d'ouvrir largement le foyer sans attendre que la fluctuation devienne plus superficielle : en gagnant la peau, le pus pourrait envahir les couches profondes de l'avant-bras et aussi l'articulation radio-carpienne.

Cette ouverture nécessite un appel aux souvenirs anatomiques, car il faut traverser toute l'épaisseur de la région antibrachiale antérieure et ménager, bien entendu, les importants organes qu'elle renferme, surtout le nerf médian. Rappelez-vous que ce nerf siège un peu en dehors de l'axe de l'avant-bras : par conséquent le lieu d'élection pour l'ouverture des abcès profonds du poignet est situé légèrement en dedans de la ligne médiane.

Pratiquez à ce niveau une incision verticale longue de 4 à 5 centimètres et divisez successivement, couches par couches, comme pour une ligature d'artère, toutes les parties molles de l'avant-bras, jusqu'à ce que vous arriviez dans le foyer.

S'il existait à la main un foyer communiquant avec celui du poignet par-dessous le ligament annulaire antérieur du carpe, il serait nécessaire de le drainer, peut-être même de faire une contre-ouverture, mais je reviendrai sur ce point en étudiant les abcès de la paume de la main.

Les *lésions organiques* spéciales à la région du poignet ne nous présentent guère à étudier que les kystes.

Kystes du poignet. — Ces kystes constituent deux espèces très distinctes : tantôt c'est une tumeur généralement petite, bien limitée, saillante à la surface de la peau et dont le lieu d'élection est la face dorsale du poignet ; on la désigne encore improprement sous le nom de *ganglion*. La seconde espèce est située profondément sous les fléchisseurs, au-devant du ligament interosseux, et contient ordinairement dans son intérieur des concrétions ressemblant à des grains de riz cuits : ce sont les kystes à grains riziformes.

Le *ganglion* est anatomiquement constitué par un diverticulum d'une séreuse tendineuse ou articulaire qui s'est peu à peu distendu jusqu'au point d'acquérir le volume d'une noisette et même d'une grosse noix : on peut donc le rencontrer sur tout le pourtour du poignet. Mais dans la très grande majorité des cas le ganglion se développe aux dépens de la synoviale de l'articulation médio-carpienne et spécialement au niveau de la tête du grand os.

Cette tumeur est très ferme et ne présente ordinairement ni rénitence ni fluctuation ; en ne s'en rapportant qu'aux signes cliniques, on la prendrait volontiers pour une tumeur solide, quelquefois même pour une exostose. En général indolente, elle provoque cependant quelquefois de la gêne et même de la douleur, surtout dans les parties avoisinantes.

Le traitement le plus habituellement employé est l'écrasement à l'aide du pouce, mais la paroi résiste quelquefois aux plus fortes pressions. Ayez recours alors à la piqûre de la poche avec une aiguille à cataracte et dilacérez la paroi pour permettre la sortie du liquide, dont la consistance est celle de la gelée de groseille. La tumeur s'affaisse et quelquefois ne reparaît plus, mais le plus souvent elle se reproduit et il faut recommencer.

Si la tumeur prenait un volume considérable au point de constituer une véritable difformité, ou bien si elle entravait d'une façon quelconque les fonctions de la main, il faudrait l'exciser en totalité après dissection de la peau. Outre que la communication primitive avec la séreuse tendineuse ou articulaire n'existe peut-être plus, j'estime que, même dans le cas contraire, cette opération faite avec les précautions de la méthode antiseptique n'offre aucun danger.

Le *kyste à grains riziformes* est une affection qui occupe la

synoviale générale des fléchisseurs du poignet. Ce siège n'est peut-être pas aussi constant qu'on l'admet généralement, car j'ai ouvert un de ces kystes qui m'a semblé être absolument indépendant des fléchisseurs et de leur gaine; c'est un détail d'anatomie pathologique à élucider et dont l'intérêt pratique est d'ailleurs secondaire.

Ces kystes se présentent avec des caractères absolument typiques: à la face antérieure du poignet existe une tuméfaction diffuse ; les fléchisseurs sont légèrement soulevés, le creux de la main est également tuméfié, et le gonflement se continue parfois sur le trajet du pouce ou du petit doigt.

Si, appliquant une main sur l'avant-bras et l'autre dans la paume de la main, l'on exerce des pressions alternatives, les deux régions se soulèvent ou s'affaissent successivement sous la pression. En même temps on perçoit le plus souvent une crépitation spéciale, un bruit de frottement facile à rapporter à des corps qui se déplacent et se portent d'une région dans l'autre en passant par le canal radio-carpien.

Le kyste peut n'exister qu'en dehors sur le trajet du long fléchisseur du pouce, ou seulement en dedans dans la gaine cubitale et sur le trajet du petit doigt (1).

Quelle est la nature de ces kystes ? On n'avait formulé aucune opinion à cet égard lorsque M. Nicaise émit cette idée tout d'abord assez surprenante qu'ils étaient d'origine tuberculeuse : il avait trouvé des bacilles dans les concrétions riziformes. Je suis tout disposé à accepter cette manière de voir, et voici un fait qui la confirme. Un homme avait eu dans son enfance des abcès froids du thorax; je le soignai avec succès pour une ostéite tuberculeuse du poignet droit qui est resté ankylosé, et je l'ai opéré huit ans après d'un kyste à grains riziformes du poignet gauche. L'examen histologique a démontré que les concrétions renfermaient des bacilles.

Il est donc vraisemblable que ces kystes doivent être rattachés à la tuberculose, et ce fait nous conduit à une conséquence pratique importante.

(1) Je rappelle qu'il existe normalement au poignet deux gaines synoviales, l'une externe, radiale, spéciale au long fléchisseur du pouce; l'autre interne, cubitale, commune à tous les fléchisseurs et se prolongeant sur le tendon du petit doigt. Séparées seulement l'une de l'autre par le nerf médian, ces deux séreuses communiquent parfois entre elles et n'en font qu'une.

J'ai dit plus haut que la synoviale des fléchisseurs était parfois atteinte de dégénérescence fongueuse, c'est-à-dire tuberculeuse, affection très grave nécessitant ordinairement l'amputation de l'avant-bras. Or, si la synovite fongueuse peut débuter d'emblée, il est possible aussi qu'elle ne soit qu'une extension du kyste, qu'une seconde étape de cette dernière affection, idée qui n'est pas purement théorique, car j'en ai observé un exemple dans mon service à l'Hôtel-Dieu. C'est donc une raison pour agir et ne pas abandonner ces kystes à eux-mêmes. D'ailleurs les malades en arrivent à éprouver une telle gêne dans les mouvements des doigts qu'ils réclament une intervention.

Faut-il opérer les kystes à grains riziformes du poignet ? Il y a peu d'années encore, on répondait sans hésitation par la négative. Nélaton, qui avait vu des accidents formidables survenir à la suite de ces opérations, les repoussait absolument et se contentait de la compression, évidemment incapable de guérir.

Nous disons aujourd'hui : oui, il faut opérer, et pour plusieurs raisons. La première, c'est que cette opération a perdu toute sa gravité; ensuite le malade, ne pouvant guérir autrement, se trouve voué à l'impuissance presque complète de la main : de plus c'est un foyer de tuberculose locale qu'il faut détruire au plus tôt, car il peut se répandre dans les parties voisines et conduire à la perte du membre, ou même envahir la constitution tout entière et déterminer la mort.

Voici comment l'opération doit être conduite :

Pratiquez une incision verticale au niveau de la saillie formée par le kyste au-dessus du ligament annulaire et observez les règles que je formulais tout à l'heure pour l'ouverture des abcès profonds. Ouvrez largement la poche kystique, évacuez le contenu, qui se compose en général d'un peu de liquide séreux au sein duquel nagent les concrétions hordéiformes. Attendez-vous cependant à ne pas toujours rencontrer ces concrétions à l'état de liberté dans le kyste, bien que vous ayez perçu la crépitation, car elles peuvent être adhérentes à la paroi et constituer de véritables fongosités mollasses.

Introduisez dans la poche un pinceau imbibé de la solution phéniquée forte; passez au-dessous du ligament annulaire, afin de nettoyer complètement le compartiment palmaire aussi bien que le compartiment antibrachial. Frottez vigoureusement la paroi de façon à bien enlever toutes les concrétions développées à sa

surface; employez au besoin la cuiller tranchante et terminez par un lavage jusqu'à ce que le liquide ressorte clair et n'entraîne plus de corps étranger.

Portez un drain jusque dans la paume de la main et suturez la plaie. Le drain sera retiré lorsqu'il ne donnera plus lieu à aucun écoulement de liquide.

L'*amputation du poignet* ne mérite pas une longue description, car elle est si rarement indiquée que c'est plutôt un exercice d'amphithéâtre. Une carie de la main, en effet, entraîne l'amputation de l'avant-bras. Quant aux traumatismes, ou bien la main est totalement broyée, et c'est encore l'avant-bras qu'il faut sacrifier; ou bien il reste des tronçons de main, et il ne faut alors jamais amputer.

Si, par hasard, cette opération devenait nécessaire, c'est à la méthode circulaire qu'il faudrait sans doute avoir recours, car il n'est pas supposable que dans un broiement de la main tel que le sacrifice de la partie s'impose, il reste encore assez de téguments sains pour trouver un lambeau palmaire. On serait réduit à prendre de la peau là où il s'en trouve, et aucune règle précise ne peut être utilement formulée à cet égard. D'ailleurs l'amputation au tiers inférieur de l'avant-bras, ne laissant aucune gaine synoviale ouverte et fournissant à la prothèse un excellent moignon, me paraît de beaucoup préférable à celle du poignet. On pourrait cependant recourir à cette dernière dans les cas d'épithéliome ou de lésion organique de la main, pourvu que l'affection bien limitée occupe la face dorsale et permette de prendre un lambeau antérieur.

CHAPITRE VI

AFFECTIONS CHIRURGICALES DE LA MAIN

La main se divise en deux portions : la portion métacarpienne et la portion digitale; nous en étudierons successivement les affections.

1° AFFECTIONS DE LA PORTION MÉTACARPIENNE DE LA MAIN.

La main, dans sa portion métacarpienne, est très fréquemment atteinte de traumatismes divers, d'inflammations variées et de quelques lésions organiques.

Traumatismes de la main. — On observe à la main des plaies, des fractures et des luxations.

Les *plaies* de la main sont différentes, suivant qu'elles atteignent la face dorsale ou la face palmaire.

Les premières n'ont d'intérêt qu'en raison de la blessure de l'un des tendons extenseurs, et nous avons déjà vu à propos du poignet la conduite qu'il convient de suivre dans ces circonstances.

En raison des nombreux organes qui occupent la face palmaire, les secondes présentent un intérêt tout particulier et sont désignées en général sous le nom de *plaies de la paume de la main.*

Un instrument piquant ou tranchant peut sans doute traverser la main, mais les plaies les plus fréquentes sont les plaies contuses produites par la pression d'une roue de voiture, la chute d'une pierre, par une machine industrielle, etc., ou par une arme à feu. L'habitude assez commune d'appliquer la main sur le bout du canon d'un fusil explique pourquoi ces dernières occupent presque toujours le même siège, le centre de la main, et présentent la même physionomie.

Les désordres que produisent ces plaies sont parfois si considérables que l'on peut tout de suite songer à une amputation, mais retenez bien qu'à part les cas où la main est séparée à peu près complètement de l'avant-bras, *il ne faut jamais amputer primitivement.* Du moment où l'amputation n'est pas en quelque sorte faite d'avance, il faut s'abstenir. Ce précepte domine l'histoire des plaies contuses de la main, surtout aujourd'hui que la méthode antiseptique nous permet d'éviter les graves complications si communes jadis à la suite de ces plaies. Songez que la conservation du pouce seul avec un petit moignon de main sera plus utile au blessé que le meilleur de tous les appareils prothétiques.

J'en rapporterai un seul exemple parmi beaucoup d'autres. Une femme venait d'avoir la main droite prise dans un engrenage et se présentait à l'hôpital dans les conditions suivantes : le médius, l'annulaire et le petit doigt étaient hachés, ainsi que le métacarpe et le carpe correspondants à ces doigts. L'index était dépouillé à sa face interne; seul le pouce était intact. La première idée en voyant cette main était de pratiquer une amputation du poignet ou de l'avant-bras, mais l'état du pouce me fit agir autrement. J'amputai dans le poignet, mais seulement la partie correspondante aux trois derniers doigts, et conservai le pouce

et l'index. Ce dernier était en grande partie dépouillé, il est vrai, et j'avoue que le résultat immédiat de cette opération n'était pas séduisant. Cependant la cicatrisation se fit peu à peu, l'index se fléchit en forme de crochet et devint tout à fait immobile. Le pouce conserva ses mouvements. Plus tard la femme portait au bout du bras une sorte de pince de homard, qui n'était pas gracieuse sans doute, mais si utile qu'elle reconduisait la machine qui l'avait blessée.

Ne craignez jamais d'être trop conservateur quand il s'agit de la main.

Dans le cas d'une plaie par instrument tranchant, ou même d'une plaie par scie circulaire, généralement nette, si vous constatez que les tendons fléchisseurs sont coupés, pratiquez-en la suture; mais cette opération est inutile dans les plaies contuses, car vous n'obtiendrez pas de réunion.

Il n'y a pas lieu de s'occuper des nerfs, les branches étant trop grêles pour qu'on puisse songer à réunir les deux bouts en cas de division.

La principale préoccupation du praticien dans les plaies de la paume de la main doit être l'hémorrhagie, bien que cet accident soit beaucoup moins fréquent de nos jours qu'il ne l'était il y a quelques années seulement. En effet, que redoutions-nous surtout jadis ? ce n'était pas l'hémorrhagie primitive, mais l'hémorrhagie secondaire.

D'abord il est assez rare qu'une plaie contuse fournisse une hémorrhagie véritable, les artères principales ayant été étirées et oblitérées; le premier pansement, fait en général avant votre arrivée, suffit à arrêter le sang.

Mais supposons que vous aperceviez dans la plaie, contuse ou non, un jet de sang artériel, l'indication est toute tracée : agrandissez au besoin la plaie, allez à la recherche du vaisseau qui donne, et après un peu plus ou un peu moins de tâtonnement vous finissez par trouver l'artère, sur laquelle vous mettez un fil avec la précaution de lier les deux bouts, ou même une pince à forcipressure laissée en place durant vingt-quatre heures. On fait en définitive l'hémostase en suivant une règle applicable à toutes les régions du corps. Peut-être éprouve-t-on parfois ici un peu plus de difficulté, en raison du petit espace et de la texture serrée de la main, mais voilà tout. La véritable difficulté ne commence que plus tard.

Il ne s'est pas produit d'hémorrhagie au moment de l'accident, ou bien la compression a suffi pour l'arrêter; la plaie paraît en bonne voie de cicatrisation, lorsque, sans cause connue, vers le huitième ou le dixième jour et quelquefois même plus tard, paraît un suintement de sang rutilant qui tache le pansement. Le sang s'arrête souvent de lui-même, ou à l'aide d'une compression légère, mais il reparaît bientôt, et ainsi de suite : les hémorrhagies se succèdent et finissent par compromettre la vie du blessé. C'est une hémorrhagie secondaire.

Que s'est-il donc passé dans la plaie?

Le caillot qui avait d'abord oblitéré l'artère, au lieu de s'organiser, d'adhérer aux parois du vaisseau pour en fermer définitivement la lumière, s'est ramolli, dissocié, et a été chassé par les contractions du cœur. Pourquoi ce travail de désorganisation? parce que la plaie ne se trouvait pas dans les conditions convenables pour produire un travail adhésif, un travail de réunion immédiate, en un mot, parce qu'elle n'était pas aseptique.

Sans doute la disposition des arcades palmaires (Voir *Anatomie topogr.*, 7e éd., fig. 181) expose cette région plus que toute autre peut-être aux hémorrhagies secondaires, en raison des anastomoses si nombreuses des artères; mais la cause réelle, constante, de ces hémorrhagies, est la septicité de la plaie. Dans la paume de la main comme ailleurs, traitez bien la plaie, et vous n'observerez pas d'hémorrhagie secondaire. C'est pourquoi je disais plus haut que ce grave accident nous préoccupait beaucoup moins aujourd'hui, car il en est de lui comme de l'infection purulente, dont nous n'avons plus guère que le souvenir.

Il est cependant une circonstance dans laquelle une hémorrhagie secondaire peut se produire malgré tous les soins apportés au traitement de la plaie, c'est lorsqu'il s'agit d'un coup de feu. Il est possible, en effet, que des eschares aient été produites lorsque le coup est tiré à bout portant et se détachent du quatrième au sixième jour. Mais dans ce cas une compression bien faite peut suffire à arrêter l'hémorrhagie, car il n'y a pas de raison pour qu'un caillot ne vienne pas oblitérer l'artère.

Lorsqu'une hémorrhagie secondaire, persistante, se produit dans la paume de la main, que faire?

Le cas est difficile et embarrassant. On n'est plus ici en présence d'une plaie fraîche, qu'il suffit de fouiller plus ou moins pour trouver la source du sang. C'est une plaie étroite, sinueuse,

quelquefois très profonde, entourée de tissus indurés, inextensibles, et située dans une région remplie d'organes importants dont il faut éviter la blessure. On conçoit donc que des chirurgiens sérieux aient hésité à entreprendre pareille besogne et aient eu recours à l'hémostase indirecte par la ligature des artères de l'avant-bras et même du bras.

A ces difficultés opératoires se joignait autrefois cette idée théorique : une artère située dans un foyer de suppuration ne pourrait supporter une ligature sans se rompre; idée reconnue fausse depuis les recherches de Dupuytren et de Nélaton. Mais est-on certain de se rendre maître de l'hémorrhagie par la ligature des artères situées au-dessus du poignet? La science renferme bon nombre d'exemples qui prouvent le contraire, ce dont la disposition des artères du bras rend parfaitement compte. On a lié successivement les artères radiale et cubitale, l'artère humérale, et même l'axillaire, sans arrêter l'hémorrhagie.

Ce qu'il faut donc faire, c'est d'aller résolument dans la plaie à la recherche du vaisseau et de n'abandonner le blessé qu'après avoir réussi à placer une ligature ou une pince, quelle que soit la durée de l'opération.

Au résumé, dans une plaie de la paume de la main par instrument piquant, faites l'occlusion avec du collodion iodoformé.

Lorsque la plaie est le résultat d'un instrument tranchant, faites l'hémostase comme partout ailleurs, si elle est nécessaire; suturez au besoin les tendons divisés et réunissez par première intention en laissant un drain.

Lorsqu'il s'agit d'une plaie contuse, nettoyez-la avec la solution phéniquée forte, enlevez les corps étrangers qu'elle pourrait contenir et recouvrez-la d'un pansement antiseptique. La gaze iodoformée convient très bien dans ce cas. Ne tentez aucune réunion immédiate; rapprochez seulement les lambeaux, s'il en existait. Le pansement ouaté d'Alphonse Guérin est très applicable aux plaies contuses de la main; néanmoins je ne conseille pas de l'employer dans les plaies par arme à feu, à cause de l'hémorrhagie qui peut survenir sous la ouate à la chute des eschares.

Laissez le pansement en place le plus longtemps possible sans y toucher; s'il survenait une hémorrhagie secondaire, persistante, liez ou pincez autant que possible le vaisseau dans la plaie.

On a beaucoup préconisé, il y a quelques années, l'irrigation

continue dans le traitement des plaies contuses des extrémités, mais le pansement antiseptique est infiniment préférable.

A la suite d'une plaie de la paume de la main, surtout par instrument piquant, il peut se développer ultérieurement un *anévrysme* faux consécutif sur l'arcade palmaire ou l'une de ses collatérales. La compression digitale, d'abord, les injections coagulantes et l'électrolyse seraient les moyens à employer.

Les *fractures du métacarpe* ne présentent qu'un intérêt secondaire. Elles sont le résultat d'une action directe : chute ou coup, et peuvent atteindre l'un ou l'autre des métacarpiens. Cependant le troisième s'y trouve particulièrement exposé, en raison du relief qu'il forme à la face dorsale de la main.

Il est rare d'observer de la déformation, à moins qu'il ne s'agisse du premier et du cinquième. Le signe habituel de la fracture est la crépitation, que l'on produit en saisissant le métacarpien entre deux doigts.

Le traitement consiste à immobiliser la main sur une planchette.

Les *luxations du métacarpe* sur le carpe sont extrêmement rares, ce qu'explique suffisamment leur mode d'articulation. Il faut cependant distinguer sous ce rapport les quatre dernières de celle du pouce.

La luxation des quatre derniers métacarpiens exige une grande violence : ainsi, par exemple, une chute d'un lieu élevé sur le dos de la main fléchie. On la reconnaît aisément à la saillie que forment sous la peau les métacarpiens déplacés. On pourrait la confondre avec la luxation de la deuxième rangée du carpe ou médio-carpienne; mais rappelez-vous, pour établir le diagnostic différentiel, le siège précis de l'interligne articulaire signalé plus haut.

La luxation isolée du premier métacarpien sur le trapèze se rencontre plus fréquemment que la précédente. Elle ne serait même pas rare, si j'en crois ma propre expérience, car je l'ai assez souvent rencontrée. C'est qu'en effet cette articulation, appartenant au genre emboîtement réciproque, est très mobile.

Elle peut être complète ou incomplète, et il m'a semblé que cette dernière était la plus commune, car il est rare de voir les surfaces s'abandonner tout à fait.

Le diagnostic est ordinairement très facile, et, si les praticiens la méconnaissent assez souvent, surtout lorsqu'elle est incomplète, c'est qu'ils n'y songent pas. On constate, en effet, une saillie plus ou moins considérable faite par la tête du métacarpien, soit sur la face dorsale, soit sur le bord externe de la main, mais on pourrait prendre cette saillie pour un gonflement de l'os ou des parties molles. Le signe pathognomonique est le suivant : pressez avec le pouce sur la tête du métacarpien, la saillie disparaît aussitôt, mais à peine avez-vous retiré le doigt qu'elle se reproduit. En exécutant cette manœuvre, vous sentez la tête se mouvoir comme une touche de piano, et je ne saurais mieux comparer cette luxation qu'à celle de l'extrémité interne de la clavicule. On perçoit en même temps la crépitation cartilagineuse.

Si la luxation est incomplète et que le sujet porte le pouce dans une forte abduction, la saillie disparaît à peu près entièrement pour reparaître lorsque le pouce revient en place, et ce mouvement produit une crépitation assez bruyante.

La réduction de cette luxation est très facile, mais il est, par contre, difficile de la maintenir réduite. Nous verrons le contraire pour la luxation du pouce, et il est curieux de constater que le premier métacarpien présente à ses extrémités deux types de luxation les plus opposés.

Pour maintenir, immobilisez le pouce dans l'abduction et exercez au besoin sur la tête du métacarpien une pression continue avec une bandelette de sparadrap. La main devra également être immobilisée pendant une quinzaine de jours environ.

Inflammations de la main. — Les inflammations de la main consistent essentiellement dans les abcès décrits sous le nom d'*abcès de la paume de la main.*

Abcès de la paume de la main. — Ces abcès constituent une affection des plus fréquentes, quelquefois des plus graves, et méritent toute l'attention du praticien.

La première distinction à établir est celle-ci : abcès de l'éminence thénar, de l'éminence hypothénar, du creux de la main.

Je rappelle que les éminences thénar et hypothénar sont anatomiquement séparées du creux de la main par une cloison cellulo-fibreuse qui se fixe sur le métacarpe. Bien que ces cloisons soient très minces, elles suffisent cependant en général pour

limiter l'inflammation et l'abcès qui en est la conséquence. Il en résulte que ces abcès sont simples et ne présentent pas à beaucoup près la gravité de ceux du creux de la main, où se trouvent groupés tous les organes importants de la région.

L'abcès de l'éminence thénar est notablement plus fréquent que celui de l'éminence hypothénar ; ni l'un ni l'autre, d'ailleurs, ne présentent rien de spécial à noter, et leur ouverture ne demande pas de précaution particulière. Rappelez-vous seulement que les muscles de l'éminence thénar fournissent une sensation très nette de fluctuation.

Les abcès du creux de la main présentent quatre espèces : l'abcès sous-épidermique ; l'abcès sous-cutané ; l'abcès sous-aponévrotique ; l'abcès des houppes graisseuses situées à la racine des doigts.

1° *Abcès sous-épidermique.* — L'abcès sous-épidermique est toujours consécutif à la présence d'un durillon. Entre le durillon et la surface du derme se développe une bourse séreuse susceptible de s'enflammer et de donner naissance à un abcès. Il me suffit de le mentionner.

2° *Abcès sous-cutané.* — L'abcès sous-cutané, quoique moins limité que le précédent, forme cependant une saillie assez accusée à la face palmaire. Il se distingue de l'abcès sous-aponévrotique en ce qu'il ne s'étend pas à toute la région — il est circonscrit, — en ce que la face dorsale de la main est normale, que les mouvements des doigts sont possibles et non douloureux. Le malade éprouve sans doute de la difficulté à les mouvoir, surtout dans une grande étendue, en raison du gonflement des parties molles, mais ordonnez de légers mouvements, ils se produiront facilement, ce qui suffit à établir le diagnostic.

Dans l'abcès sous-cutané, le pus a tendance à se porter vers la peau et non vers les parties profondes : aussi finit-il par perforer le derme, et, l'épiderme étant en général très épais, il se fait une collection sous-épidermique, comme dans la variété précédente. En raison de ces deux collections sus et sous-dermiques reliées par un orifice plus ou moins étroit, on a encore donné à cette variété le nom d'*abcès en bouton de chemise*.

Lorsqu'on fournit une issue au pus, on ouvre donc tout d'abord

un foyer superficiel (rendu quelquefois en apparence profond par l'épaississement de l'épiderme) dont le fond est constitué par une surface rouge, enflammée, qui n'est autre que le derme. Le praticien inexpérimenté borne souvent là son intervention, qui suffit, en effet, dans l'abcès sous-épidermique, mais non dans l'abcès sous-cutané : aussi le malade n'est-il pas soulagé. Recherchez donc dans le foyer, et vous trouverez un orifice plus ou moins large par lequel sourd du pus. Introduisez au besoin une sonde cannelée par cet orifice et divisez largement le derme. Il n'y a d'ailleurs rien à redouter en pratiquant cette ouverture, puisque l'arcade palmaire est sous-aponévrotique. L'important est d'avoir préalablement établi le diagnostic, qui sera complété par le paragraphe suivant.

3° *Abcès sous-aponévrotique.* — Les deux abcès précédents sont relativement simples : ils sont circonscrits, guérissent toujours, même abandonnés à la nature, et ne laissent après eux aucune gêne dans les fonctions du membre. Il n'en est pas ainsi de l'abcès sous-aponévrotique. Ce dernier peut, en effet, compromettre la vie, et dans tous les cas compromet le fonctionnement ultérieur de la main, surtout s'il n'a pas été soigné convenablement.

Il est aisé d'ailleurs de s'en rendre compte en songeant à la disposition de la région (voir la coupe de la main représentée p. 562, *Anat. topogr.*, 7e édition). Le pus occupe en effet une loge limitée : en avant, par l'aponévrose palmaire, souvent très résistante ; en arrière, par le grillage métacarpien. Elle communique largement en haut avec la région du poignet et celle de l'avant-bras par le canal radio-carpien, et dans son intérieur se trouvent accumulés : tendons, vaisseaux et nerfs destinés aux doigts.

Les signes cliniques par lesquels se révèle cet abcès se déduisent en quelque sorte du siège qu'il occupe.

Il débute par un gonflement diffus de la paume de la main et s'accompagne d'un cortège de symptômes généraux intenses : douleur extrême, température très élevée.

Le gonflement s'étend jusqu'à la racine des doigts: il ne tarde pas à gagner la face dorsale de la main, arrive jusqu'au-dessus du poignet; mais il est aisé de voir que la peau et les autres couches situées en avant du ligament annulaire sont intactes et que

le gonflement se propage par derrière. *La main est informe et ressemble à un battoir.*

Les doigts sont absolument immobiles, surtout les trois doigts du milieu. On ne peut leur imprimer le plus léger mouvement sans provoquer une vive douleur.

Gonflement diffus de la face antérieure de la main, gonflement de la face postérieure, propagation au poignet, impossibilité absolue de mouvoir les doigts : tels sont donc les principaux signes qui permettront d'établir le diagnostic différentiel entre l'abcès sous-aponévrotique et l'abcès sous-cutané.

Que devient l'abcès sous-aponévrotique abandonné à lui-même? Avant que le pus ait traversé l'aponévrose palmaire et soit arrivé à la peau, il a gagné l'avant-bras, souvent même la face dorsale de la main à travers les espaces interosseux qui n'offrent qu'une faible résistance, et les fonctions de la main se trouvent dès lors fortement compromises par suite de la destruction des tendons qui plongent au sein de la collection purulente.

Il y a donc un intérêt majeur à donner issue au pus le plus tôt possible, et encore sachez bien que même en arrivant à temps vous n'empêcherez pas la raideur de la main et des doigts, longtemps prolongée après la guérison.

Il faut ouvrir l'abcès par la face palmaire en se rappelant que l'arcade palmaire superficielle occupe le trajet d'une ligne transversale partant de la racine du pouce. On ouvrirait également l'abcès de la face dorsale en établissant de larges drainages. S'il est nécessaire, passez encore un drain faisant communiquer le poignet et la main par le canal radio-carpien. Pendant tout le temps de la cure, donnez de longs bains de bras phéniqués.

4° *Abcès des houppes graisseuses de la racine des doigts.* — L'aponévrose palmaire se divise en bas en plusieurs languettes qui se portent sur les côtés de la première phalange, et, entre chaque languette, la graisse fait une sorte de hernie qui soulève la peau. Or, à la surface de ces houppes naissent très souvent des durillons chez les travailleurs, et ceux-ci sont fréquemment atteints de ce qu'ils appellent un *durillon forcé*. En effet, sous le durillon se développe une bourse séreuse qui s'enflamme, et l'inflammation se propage très souvent à la couche sous-cutanée (je ferai remarquer qu'en ce point il ne saurait exister d'abcès sous-aponévrotique). Cet abcès, qui ne me paraît pas avoir été

décrit en particulier, présente une marche si spéciale et si constamment identique dans tous les cas, que j'ai cru devoir l'étudier séparément.

Un autre motif m'a engagé à le faire : si le praticien ne connaît pas cet abcès, il commettra forcément une erreur souvent fort préjudiciable au malade. Voici en effet ce qui se passe : l'inflammation naît donc au niveau de la houppe graisseuse, au-dessous du durillon, et se propage rapidement en suivant l'espace interdigital à la face dorsale de la main. Or dans ce dernier point la peau est mince et souple, l'épiderme est peu épais, tandis qu'en avant la peau est indurée et l'épiderme épaissi. Il en résulte que les caractères de l'inflammation sont beaucoup plus accusés sur la face dorsale que sur la face palmaire. Aussi le praticien non prévenu constate, sur la face dorsale de la main, une partie saillante, rouge, douloureuse; il croit que le siège principal et primitif de l'affection est en ce point, ne se préoccupe même pas de la face antérieure, où n'existe qu'un léger gonflement sans rougeur, et attend, pour donner issue au pus, que la fluctuation devienne manifeste. Mais lorsque la suppuration apparaît sur la face dorsale, l'espace interdigital est déjà largement décollé et la peau sphacélée. La perte du doigt peut être la conséquence de cet abcès abandonné à lui-même.

Aussitôt donc qu'un malade se plaint d'un *durillon forcé* et que la rougeur apparaît sur la face dorsale en contournant le doigt, n'attendez pas que le pus se porte en ce point et pratiquez sans retard une large et profonde incision au niveau du durillon. En explorant d'ailleurs convenablement le malade, vous reconnaîtrez facilement par la pression que là est le siège principal de la douleur.

Les **lésions organiques** sont peu nombreuses à la main; cependant on y rencontre assez fréquemment des angiomes, des épithéliomes, des chondromes, sur lesquels je n'ai rien à dire de spécial.

Une affection absolument propre à la région est celle décrite par Dupuytren sous le nom de *rétraction de l'aponévrose palmaire*.

La pathogénie de cette affection est très obscure. Elle survient entement, d'une manière indolente, sans cause appréciable, ce qui m'engage à la ranger parmi les lésions organiques. Si elle

paraît se développer de préférence chez les travailleurs, je ne crois pas cependant que l'irritation locale produite par un instrument en soit la seule cause, vu le petit nombre d'individus qui en sont atteints. D'ailleurs les hommes (cette affection est extrêmement rare, si même elle existe, chez la femme) qui ne se livrent à aucun travail manuel forcé en peuvent être affectés, et il m'a semblé même que dans certains cas l'hérédité n'était pas étrangère à sa production. Il ne suffit donc pas d'invoquer une cause locale, mais bien une cause générale inconnue, ce qui explique le peu de garanties que donne l'opération contre une récidive.

La maladie débute par une induration siégeant dans la paume de la main au-dessous de la peau, sous forme de nœuds plus ou moins isolés. Cette induration augmente peu à peu en hauteur, en profondeur, arrive à la peau qu'elle soulève et ne tarde pas à former une sorte de corde rigide et inextensible : aussi le doigt correspondant (c'est le plus souvent l'annulaire) se fléchit-il vers la paume de la main et ne peut plus être complètement redressé, ce qui devient une cause de gêne plus ou moins grande suivant la profession du sujet. Le doigt se fléchit de plus en plus, et pendant cette évolution il ne survient jamais de douleur ni de réaction locale inflammatoire.

Est-ce bien l'aponévrose palmaire qui est en cause? Peut-être l'affection débute-t-elle en ce point, mais ce qu'il y a d'évident, c'est qu'arrivée à la période d'état, la lésion s'est étendue aux couches sous-cutanées et à la peau elle-même devenue complètement adhérente : il existe alors une véritable sclérose des téguments de la main.

Doit-on tenter une opération pour guérir cette difformité? Tout moyen consistant à distendre, à redresser, est inutile. On a quelquefois essayé le redressement après section sous-cutanée de la bride, manœuvre également insuffisante, si ce n'est tout à fait au début, avant que la peau soit envahie. La seule opération rationnelle lorsque la maladie est arrivée à ses dernières limites (et c'est en général seulement alors que les malades s'en préoccupent et réclament une intervention), c'est de pratiquer l'excision complète de la bride, y compris la peau, et de réunir les bords de la plaie par première intention lorsque la chose est possible. On a conseillé, ce qui est très rationnel, d'interposer un lambeau entre les lèvres de la plaie ; mais il me paraît difficile de trouver dans la région une étoffe suffisante, et il faut alors recourir à la

méthode italienne, c'est-à-dire prendre un lambeau sur une autre partie du corps.

2° AFFECTIONS CHIRURGICALES DES DOIGTS.

Les traumatismes des doigts consistent en plaies, entorses, fractures et luxations. Nous étudierons ensuite les affections inflammatoires, qui se résument presque toutes en un mot : le panaris. Après avoir passé en revue les lésions organiques, nous terminerons ce chapitre par l'étude des difformités, qui jouent un rôle important dans la pathologie des doigts.

Plaies des doigts. —Les plaies des doigts sont presque constamment des plaies contuses (je ne parle pas des petites plaies que l'on observe chaque jour, mais seulement de celles qui nécessitent l'intervention du chirurgien). Cependant un instrument tranchant peut entailler un doigt et même en détacher complètement l'extrémité. Dans ce dernier cas il est indiqué de réappliquer immédiatement le bout coupé en le fixant avec des bandelettes de diachylon. Il est possible de réussir.

Je répéterai ici ce que j'ai dit plus haut à propos de la main : *N'amputez jamais d'emblée un doigt atteint de plaie contuse*, et sous cette désignation je n'entends pas seulement la contusion des parties molles, mais encore les fractures, le broiement des os, qui les accompagnent si souvent. C'est dans le cas seulement où le doigt ne tiendra plus que par un lambeau de peau ou de tendons qu'il faudrait le séparer d'un coup de ciseaux ; mais ne vous laissez jamais aller à la tentation de régulariser une plaie contuse, si mâchée soit-elle. Laissez les choses s'arranger d'elles-mêmes : des fragments de doigt se détacheront, et vous aiderez plus tard à ce détachement, si c'est utile ; en agissant ainsi vous pourrez conserver au blessé quelques centimètres de plus, ce qui est souvent inappréciable.

Si la plaie est limitée à l'extrémité des doigts, vous pourrez employer avec avantage le pansement dit par occlusion de Chassaignac, consistant à la recouvrir d'un certain nombre (une vingtaine environ) de petites bandelettes de diachylon imbriquées l'une sur l'autre. Le pansement restera en place le plus longtemps possible.

Si la plaie est très étendue, après l'avoir lavée à la solution phéniquée forte, vous la recouvrirez d'un pansement antiseptique.

Le pansement ouaté de M. Alphonse Guérin convient très bien à ce cas particulier, si la plaie n'a pas besoin, pour une cause quelconque, d'une surveillance particulière.

Les doigts, en particulier le pouce, sont souvent atteints d'*entorse*; cette affection ne mérite que d'être mentionnée.

Je signalerai à ce propos une lésion qui s'en rapproche : l'arrachement du tendon extenseur à son insertion à la troisième phalange. Le doigt est mobile dans son ensemble, mais la troisième phalange reste légèrement fléchie et ne peut se mettre au niveau des autres dans l'extension. Il faut conseiller de maintenir le doigt étendu pendant quelque temps, fixé sur une attelle.

Les **fractures** des doigts sont rares, j'entends les fractures simples et non celles qui accompagnent si souvent les plaies contuses. Elles ne présentent d'ailleurs rien de spécial à noter. Je ferai seulement remarquer qu'une fracture de l'extrémité supérieure de la première phalange serait facilement méconnue, en raison du voisinage de l'articulation métacarpo-phalangienne, qui trompe sur la mobilité anormale.

Luxation des doigts. — Il est très rare d'observer la luxation de l'articulation métacarpo-phalangienne des quatre derniers doigts; celle du pouce au contraire est relativement commune.

Les luxations de la troisième phalange sur la seconde et de la seconde sur la troisième se rencontrent assez souvent, et comme l'accident se produit en général dans une chute sur la main étendue, la luxation est à peu près toujours en arrière, c'est-à-dire que la phalange luxée fait saillie sur le dos du doigt. Cette saillie est plus ou moins appréciable suivant que la luxation est complète ou incomplète, et dans ce dernier cas elle est souvent si peu marquée qu'elle peut passer inaperçue. Indépendamment de ce relief, il existe une douleur assez vive avec impossibilité de mouvoir le doigt. Un mouvement brusque de traction et de flexion permet le plus souvent de réduire facilement la luxation.

Il n'en est pas de même de celle du pouce, dont l'étude est fort intéressante.

La *luxation du pouce* présente ce caractère remarquable d'offrir dans certains cas une résistance mécanique invincible à la réduction, d'être *irréductible*. Pendant longtemps on a pu invoquer comme cause la constriction exercée autour de la tête du

métacarpien par les muscles de l'éminence thénar faisant office de sangle, mais cette théorie ne peut subsister depuis que nous avons à notre disposition le chloroforme, qui anéantit la puissance musculaire. Il faut en rechercher la cause dans les nouveaux rapports qu'affectent avec le métacarpien les os sésamoïdes, ainsi que le ligament glénoïdien, et nous devons à M. Farabeuf d'avoir jeté une vive lumière sur cette question, de l'avoir, je pense, définitivement fixée.

La luxation du pouce se fait à peu près constamment en arrière,

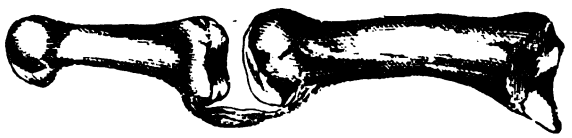

Fig. 77. — Articulation métacarpo-phalangienne du pouce à l'état normal.

Fig. 78. — Luxation incomplète du pouce.

c'est-à-dire que le pouce monte sur le dos du métacarpien : je ne m'occuperai donc que de cette variété.

La cause de cette luxation est un renversement violent du pouce en arrière. Or, regardez la figure 77 représentant l'état normal et suivez ce qui se passe dans ce mouvement. En se portant en arrière, la phalange distend d'abord le ligament glénoïdien, qui contient dans son épaisseur les os sésamoïdes, et, si la distension est extrême, le ligament cède en l'un de ses points. Or l'expérience cadavérique démontre que le ligament cède toujours à son insertion métacarpienne, ce qui avait fait dire avec justesse à Gillette que le ligament glénoïdien et les os sésamoïdes qu'il renferme dans son épaisseur constituaient un appareil phalangien.

Ce fait anatomique incontestable ruine en partie la théorie

cependant ingénieuse proposée par Michel (de Nancy), à savoir, que la luxation du pouce était facilement réductible quand l'arrachement du ligament s'opérait à l'insertion phalangienne, tandis qu'elle était difficile à réduire ou même irréductible, si l'arrachement avait lieu à l'insertion métacarpienne. Dans ces cas, en effet, la phalange entraînait avec elle l'appareil sésamoïdien

Fig. 79. — Luxation complète du pouce.

Fig. 80. — Figure représentant l'os sésamoïde redressé et placé de champ

Fig. 81. — Disposition du ligament glénoïdien et de l'os sésamoïde renversé dans la luxation irréductible.

qui s'interposait entre les deux os : cette partie de la théorie était exacte.

Dans ce mouvement d'extension il est possible que l'os sésamoïde n'abandonne pas complètement la face articulaire du métacarpien, et vous avez la disposition représentée figure 78 : la luxation est dite alors *incomplète*. Certains sujets la produisent sur eux-mêmes à volonté.

La phalange et l'os sésamoïde qu'elle entraîne à sa suite abandonnent complètement la surface articulaire et vont se placer sur le dos du métacarpien : c'est la luxation *complète* du pouce telle que la représente la figure 79.

Les signes de cette luxation sont des plus simples et sautent aux yeux. Le pouce est renversé à angle droit ; la deuxième phalange est légèrement fléchie sur la première et la tête du métacarpien fait sous la peau un relief très appréciable (fig. 82). Le pouce est très mobile et on peut lui faire exécuter des mouvements de rotation.

Jusqu'à présent la luxation n'est pas irréductible, mais elle peut le devenir de la façon suivante.

Supposez que nous saisissions la phalange (fig. 79), et que nous l'abaissions avec force (ce que font immédiatement les blessés eux-mêmes ou quelqu'un de leur entourage) : que va-t-il se pro-

Fig. 82. — Luxation du pouce en arrière réductible.

duire? Peut-être l'os sésamoïde va-t-il glisser sur la tête du métacarpien et se réduire, surtout s'il n'est pas porté trop loin en arrière sur le dos du métacarpien, mais il pourra aussi survenir ceci : l'os sésamoïde étant solidement appliqué et maintenu en place par les muscles sésamoïdiens (court fléchisseur et adducteur) prend un point d'appui sur le métacarpien par son extrémité, se redresse et se place de champ entre les deux os : il prend la situation représentée figure 80. Le mouvement d'abaissement continuant, le sésamoïde se retourne complètement sens dessus dessous, ainsi que le montre la figure 81, et vous avez la luxation irréductible.

Les signes pourront vous faire deviner son existence, car le pouce est abaissé et revenu dans l'axe du métacarpien (fig. 83), mais vous percevez la saillie de la phalange à la face dorsale et celle du métacarpien à la face palmaire. Le pouce peut avoir recouvré sa longueur normale.

On comprend aisément pourquoi la luxation est devenue irréductible, avec ou sans chloroforme, si on se livre à de simples tractions, car, à moins d'arracher le pouce, vous ne pourrez jamais écarter suffisamment les surfaces articulaires pour y réintégrer le sésamoïde (fig. 81). On y parviendrait encore si cet os pouvait se relever et s'appliquer à plat contre la surface articulaire de la phalange, mais c'est impossible, car, suivant l'heureuse comparaison de M. Farabeuf, le sésamoïde se comporte à l'égard de la phalange, en raison de la brièveté du liga-

Fig. 83. — Situation du pouce dans la luxation irréductible.

ment qui l'y unit, comme un battant de table qui s'abaisse et ne se relève pas.

La conséquence pratique à tirer des notions qui précèdent est la suivante : gardez-vous bien de fléchir directement le pouce pour réduire, car c'est ainsi que vous transformerez la luxation de réductible en irréductible. La flexion simple réussirait sans doute en cas de luxation incomplète, mais dans le doute il est préférable de s'abstenir. Avant de fléchir il faut donc attirer la phalange en avant, de telle sorte que le sésamoïde soit ramené au niveau de l'articulation : mais comment exercer l'extension sur un pouce placé à angle droit et dont l'extrémité regarde en haut ? c'est impossible : il faut donc recourir à une autre manœuvre.

Placez-vous sur les côtés et non pas devant le bras du malade : fixez-le contre votre poitrine. Saisissez la main avec vos quatre doigts et appliquez vos deux pouces sur le dos du métacarpien. Repoussez alors la phalange en bas en la faisant glisser sur le métacarpien et, quand elle est arrivée en regard de l'articulation, fléchissez.

Comment agir en présence d'une luxation avec renversement du sésamoïde, et vous le reconnaissez, je le répète, à ce que le pouce est revenu dans l'axe du métacarpien ? L'indication évidente est de faire suivre au sésamoïde un chemin inverse de celui qu'il a parcouru, ce qu'avaient déjà recommandé Sédillot et Rœser. Il faut donc pour cela, au lieu d'opérer des tractions inutiles, remettre d'abord le pouce en extension sur le métacarpien tel qu'il était au moment de l'accident et exécuter alors la manœuvre de propulsion directe de haut en bas décrite ci-dessus.

Si la luxation était irréductible, on ne réussirait qu'en mettant à nu les surfaces articulaires et en sectionnant les parties qui s'opposent à la réduction (1).

Les *affections inflammatoires* des doigts se présentent dans des conditions particulières, en raison de la disposition anatomique des parties. Comme dans les autres régions, on observe des ostéites, des nécroses, pouvant affecter primitivement le squelette : mais les parties molles sont le plus souvent atteintes d'abord et la lésion retentit secondairement sur le squelette des doigts. On désigne en général sous le nom de *panaris* l'inflammation des parties molles.

Il existe toutefois aux doigts une variété spéciale d'ostéite dont je dois dire quelques mots : c'est l'ostéite tuberculeuse, désignée encore, en raison de l'aspect que présente la phalange atteinte, sous le nom de *spina ventosa*. L'os est en effet comme soufflé. Cette affection est spéciale à l'enfance et se présente avec des signes bien typiques : sur le trajet d'un doigt très mince à sa racine et à son extrémité existe un renflement brusque, quelquefois énorme, ayant la forme d'un fuseau. La peau est rouge, souvent ulcérée.

Les mouvements du doigt sont libres, et l'affection, presque indolente, a marché lentement.

Il ne faut pratiquer sur ces enfants aucune opération. Appliquez de la teinture d'iode, soignez l'état général, et la guérison pourra survenir spontanément.

(1) La luxation du pouce peut devenir rapidement irréductible. J'en ai observé un exemple. Toutes les tentatives échouèrent sur un jeune garçon chez lequel l'accident ne datait que de huit jours, et je dus ouvrir largement l'articulation pour réduire. Il fut évident que l'obstacle à la réduction était l'interposition du ligament glénoïdien, car les surfaces articulaires, bien que complètement à nu, ne purent être remises en place qu'après la résection de ce ligament.

Il n'est pas rare, à la suite d'une piqûre ou d'une coupure ayant intéressé la jointure, d'observer une *arthrite traumatique* de l'une des articulations des doigts. On perçoit alors des mouvements anormaux et un frottement rude, caractéristique, des surfaces articulaires. Immobilisez le doigt pendant le temps nécessaire à la guérison.

Les phalanges peuvent encore, ainsi du reste que les métacarpiens, être atteintes d'ostéo-myélite primitive qui se propage ensuite aux parties molles. Cette affection, infiniment plus rare que le panaris proprement dit, se reconnaîtrait surtout à sa marche. Elle débute par une douleur violente sur le trajet de l'os, accompagnée de symptômes généraux intenses, alors que rien ne révèle encore à l'extérieur le foyer inflammatoire enfermé dans la coque osseuse ; quelques jours après seulement les parties molles sont envahies, ce qui est absolument le contraire dans le panaris. Il faut alors se hâter de faire des débridements et enlever complètement les os, que l'on trouve d'ailleurs dénudés dans le foyer, en conservant avec le plus grand soin les tendons qui ne sont pas encore détruits.

Panaris. — Le panaris occupe à peu près exclusivement la face palmaire des doigts, et ce n'est que par extension que la face dorsale est envahie. On observe toutefois sur cette dernière une affection que l'on ne rencontre pas sur l'autre : c'est le panaris dit *anthracoïde* ou l'anthrax du doigt. La peau de la face dorsale des doigts renferme en effet des poils et des glandes sébacées qui n'existent pas sur la face palmaire, où se trouvent seulement des glandes sudoripares. Ce n'est pas à proprement parler un panaris.

On décrit encore le panaris *sous-épidermique*, qui se rencontre de préférence au niveau de l'ongle et qui n'est autre chose qu'une inflammation superficielle de la matrice unguéale. C'est pour cela que, partie d'un point, l'inflammation gagne de proche en proche et fait le tour de l'ongle, ce qui lui a valu le nom vulgaire de *tourniole*. La chute de l'ongle (qui n'est qu'une dépendance de l'épiderme) en est souvent la conséquence. Lorsque l'épiderme soulevé par la sérosité purulente est fendu, il n'est pas rare de voir naître, à la surface du derme mis à nu, une petite végétation rougeâtre et douloureuse qu'il faut détruire par la cautérisation.

Le *véritable panaris* est constitué par l'inflammation des couches sous-cutanées de la face antérieure des doigts. Or, rappelez-vous la disposition de ces couches. Elle est très différente sur les première ou deuxième phalanges, et sur la troisième. Sur les deux premières vous trouverez (fig. 84) immédiatement au-dessous de la peau une couche graisseuse et plus profondément la portion fibreuse de la gaine ostéo-fibreuse qui contient les tendons fléchisseurs.

Sur la troisième (fig. 85) il n'existe plus de gaine tendineuse et la couche graisseuse sous-cutanée est directement en contact avec le périoste. Le panaris diffère donc essentiellement suivant qu'il atteint la troisième phalange ou bien les deux autres, et c'est une distinction capitale dont le praticien doit tenir grand compte.

Voyons d'abord ce qui se passe dans le panaris de la troisième

Fig. 84. — Coupe de la première phalange des doigts.

Fig. 85. — Coupe de la troisième phalange des doigts.

phalange. Il ne peut exister en ce point qu'une seule espèce de panaris, le panaris sous-cutané, puisqu'il n'y a pas d'autre espace.

La couche graisseuse sous-cutanée est immédiatement en contact avec le périoste et, de plus, lui est rattachée par des cloisonnements fibreux, de telle sorte que graisse et périoste ne forment en quelque sorte qu'une même couche anatomique. Il ne saurait donc y avoir en ce point de panaris sous-cutané sans qu'il y ait en même temps périostite, et de l'union des deux couches entre elles il résulte que le pus siège au-dessous du périoste, qui se trouve ainsi séparé de l'os, auquel il ne fournit plus ses éléments nutritifs. Comprenez-vous pourquoi le panaris de la phalangette abandonné à lui-même s'accompagne fatalement de la nécrose de l'os ?

Lorsque le pus s'est fait jour à l'extérieur, sur divers points du doigt, soit spontanément, soit par une incision tardive et insuffisante, les douleurs violentes des premiers jours ont disparu, mais la suppuration persiste et le malade ne guérit pas. La guérison ne surviendra qu'à la suite de l'élimination de l'os nécrosé,

c'est-à-dire après cinq ou six semaines, et le bout du doigt reste déformé.

La conséquence pratique ressortant de ces faits se déduit d'elle-même. Dans le panaris de la troisième phalange il faut pratiquer un débridement le plus vite possible. N'attendez pas plus longtemps que le troisième ou le quatrième jour après le début des accidents. Pratiquez une incision sur toute la hauteur de la phalange, et que votre bistouri sente l'os. Vous éviterez ainsi au malade de longues journées de souffrance et vous lui conserverez le bout du doigt.

Le panaris des première et deuxième phalanges comprend deux espèces : le *panaris sous-cutané* et le *panaris de la gaine tendineuse*. Quelle est la fréquence relative des deux variétés en tant que point de départ de l'affection? Il est difficile de le dire. Je crois cependant que le panaris primitif de la gaine est très exceptionnel et que cette variété résulte de l'extension d'un panaris d'abord sous-cutané, extension très facile en raison des communications normales qui existent entre les deux espaces au niveau des plis articulaires. Cette question présente plus qu'un intérêt théorique, car, si le point de départ est sous-cutané, on arrivera presque certainement à prévenir le panaris si grave de la gaine par une bonne incision faite en temps opportun.

Quoi qu'il en soit, le panaris sous-cutané existe sans panaris de la gaine, tandis que ce dernier s'accompagne nécessairement de l'inflammation sous-cutanée.

Il convient d'établir une distinction suivant que l'inflammation occupe les trois doigts du milieu ou bien qu'elle siège sur le pouce et le petit doigt. Les tendons fléchisseurs de ces deux derniers doigts, en effet, sont entourés d'une séreuse qui communique avec celles que nous avons étudiées au niveau du poignet, d'où la gravité plus grande du panaris du pouce et du petit doigt, car l'abcès profond du poignet, dont je me suis occupé plus haut, en peut être la conséquence. De même il est possible qu'une inflammation primitive de la synoviale générale des fléchisseurs se propage de haut en bas à ces deux doigts.

Je n'ai pas besoin d'insister longuement sur les signes que présente le panaris, dont le diagnostic est, sauf de rares exceptions, des plus faciles. Ce sont ceux du phlegmon en général : gonflement, rougeur, chaleur, douleur. La texture serrée des doigts,

la présence des nombreux filets nerveux qui s'y rencontrent, expliquent l'intensité extrême que peut atteindre la douleur. Celle-ci arrive à son maximum lorsque l'inflammation est confinée dans la gaine ostéo-fibreuse qui loge les tendons.

La distension des parties est telle que, si une incision n'est pas faite à propos pour opérer un débridement, la circulation est interrompue et la gangrène s'empare de l'extrémité du doigt : c'est le *panaris gangréneux*. Or, il y a intérêt à rattacher la gangrène à sa véritable cause, à ne pas conclure, par exemple, à une gangrène athéromateuse ou diabétique, qui ne réclame pas le même traitement, l'abstention étant à peu près la seule conduite à tenir dans ces derniers cas, tandis qu'il faut agir énergiquement dans le panaris gangréneux pour sauver ce qui reste du doigt, si c'est possible.

Peut-on distinguer un panaris sous-cutané d'un panaris de la gaine ? Dans les dernières périodes de l'affection, lorsque le tendon fléchisseur est mis à nu et en voie d'exfoliation, le diagnostic n'est que trop aisé, mais dans les premiers jours de la maladie la question est moins facile à résoudre ; cependant, je le répète, le panaris est presque toujours d'abord sous-cutané, et alors les mouvements de flexion du doigt sont encore possibles et n'exagèrent pas la douleur, ce qui n'a pas lieu dans le panaris de la gaine. Le gonflement est limité à un segment de doigt et ne s'étend pas dans la paume de la main, ainsi que cela a lieu lorsque la gaine est envahie.

Si le panaris est abandonné à lui-même, vous observerez en général les phénomènes suivants : après une première période de douleur excessive, un abcès s'ouvre à l'extérieur dans un point quelconque du doigt, faces latérale, antérieure ou postérieure, et amène une certaine détente ; de nouveaux abcès s'ouvrent à distance, quelquefois jusque dans la paume de la main. Il se forme une sorte de cratère duquel sort du tissu sphacélé, et dans le fond on aperçoit le tendon fléchisseur ; celui-ci finit par s'éliminer, et dès lors la cicatrisation commence à se faire. Quelquefois la peau se décolle tout autour du doigt, se sphacèle, les articulations sont ouvertes, les os nécrosés, et l'amputation peut devenir nécessaire.

Le seul traitement rationnel du panaris est une large et profonde incision pratiquée aussitôt que possible : vous calmez ainsi presque immédiatement d'atroces douleurs ; vous arrêtez la marche

de la maladie, sa propagation à la gaine, à la paume de la main: vous sauvez le doigt. Malheureusement, le panaris est, je ne sais pourquoi, l'affection qui compte le plus de guérisseurs empiriques. Ordonnez au malade des bains phéniqués prolongés, et enveloppez la main de compresses phéniquées.

Je viens de dire que l'amputation du doigt peut devenir nécessaire dans certains cas de panaris. Il se présente à cet égard une intéressante question de pratique sur laquelle je désire appeler un instant l'attention.

Je suppose que les tendons d'un doigt soit extenseurs, soit fléchisseurs, sont détruits, quelle qu'en soit du reste la cause, traumatisme ou inflammation : quelle conduite faut-il tenir? conserver le doigt ou l'amputer? (Je mets ici hors de cause le pouce, qui doit toujours être conservé.)

Dans les pages précédentes, à propos des plaies contuses de la main et des doigts, nous avons formulé ce précepte : N'amputez jamais primitivement, parce que vous ne savez pas au juste les portions du doigt qui pourront être conservées. Mais votre conviction est faite, les tendons sont irrémédiablement perdus; le doigt, après guérison, restera raide et immobile, soit dans l'extension, soit dans la flexion : devez-vous néanmoins le conserver?

Voici ce que démontre à cet égard la pratique. Il s'agit, je suppose, d'un ouvrier; les tendons de l'un de ses doigts ont été arrachés dans un traumatisme ou bien se sont exfoliés à la suite d'un panaris, et vous lui proposez l'amputation du doigt. Il refuse et vous supplie de faire tout pour le conserver. Après plusieurs mois de traitement, le doigt est guéri, mais il reste raide, et, lorsque l'ouvrier reprend son travail, il s'aperçoit alors qu'après beaucoup de temps et de patience il a conservé un doigt non seulement inutile, mais nuisible; il vient demander de l'en débarrasser. Votre devoir est donc dans ce cas particulier d'éclairer le blessé sur l'avenir de son doigt et de proposer l'amputation.

Mais s'il s'agit d'un malade dont la profession n'est pas exclusivement manuelle, je crois qu'il est préférable de conserver le doigt, parce que la difformité sera moins choquante encore qu'après une amputation. C'est du moins le conseil que je donnai à un jeune confrère dont le doigt était compromis à la suite d'un panaris.

Les *lésions organiques* des doigts ne sont pas très rares, et

quelques-unes même d'entre elles présentent un intérêt particulier, sur lesquelles cependant je ne crois pas devoir insister longuement. Je citerai spécialement les kystes, le lipome, le chondrome, l'angiome et une affection singulière que Nélaton appela le doigt à ressort.

Les *kystes* des doigts résultent, comme ceux du poignet, de la distension d'un diverticulum provenant des séreuses articulaires ou tendineuses. On y appliquerait le même traitement, l'écrasement, s'ils sont petits, l'incision ou mieux l'excision, s'ils sont volumineux.

Les *lipomes* se développent sur la face antérieure des doigts aux dépens de la couche graisseuse. En raison de la densité de cette couche, ils sont très circonscrits et de plus paraissent transparents à la lumière : aussi les confond-on facilement avec un kyste, ce qui n'a d'ailleurs que peu d'inconvénient. On doit enlever les lipomes.

La main est un siège de prédilection pour le *chondrome*. Cette tumeur envahit le plus souvent le métacarpe, mais il se développe aussi aux dépens des phalanges et peut même atteindre un volume considérable, ainsi que le prouve la figure 86.

Comme dans les autres régions le chondrome présente une marche très lente et une configuration toute particulière. Le seul traitement consiste dans l'amputation du ou des doigts affectés, ainsi que je l'ai fait avec succès pour le malade dont je représente ici la main (1).

L'*angiome* des doigts revêt la forme caverneuse et constitue une tumeur molle, brunâtre, qui m'a paru siéger de préférence sur la phalangette. Dans un cas, j'ai vu le tissu érectile user peu à peu la phalangette, puis la phalangine, et nécessiter l'amputation du doigt (2).

(1) Le chondrome de l'index pesait 600 grammes et celui du médius 400 grammes. Ils avaient mis trente-trois ans à acquérir ce volume. Le malade était en même temps atteint d'un chondro-myxome de la tête du tibia, développé en trois ans et demi, ayant le volume d'une tête d'adulte et qui nécessita l'amputation de la cuisse, pratiquée avec succès dans la même séance que celle des doigts.

(2) J'avais commis une erreur de diagnostic. La malade à laquelle je faisais allusion dans la première édition de cet ouvrage était en réalité atteinte d'un cancer mélanique. Deux ans après l'ablation du doigt, les ganglions de l'aisselle ont été envahis, et la mort n'a pas tardé à survenir. Aucune récidive locale.

Le *doigt à ressort* est une affection signalée pour la première fois par M. Notta, et l'expression qui la désigne, proposée par Nélaton, indique bien en quoi elle consiste. Lorsque le doigt est fléchi, il éprouve un temps d'arrêt dans son redressement, lequel s'opère ensuite d'une façon brusque, comme si un ressort s'ouvrait tout à coup. Ce mouvement de ressort se produit en général au

Fig. 86. — Chondromes de l'index et du médius, remarquables par leur volume

niveau de l'articulation de la première et de la seconde phalange. Ces deux chirurgiens avaient supposé que la cause était une nodosité siégeant soit sur la gaine fibreuse, soit sur le tendon lui-même; mais cette hypothèse, toute rationnelle qu'elle soit, n'était pas exacte. Les faits rapportés dans sa thèse par M. le Dr Carlier démontrent qu'il n'existe alors de nodosité ni sur la gaine ni sur le tendon. L'affection devrait être rattachée, d'après lui, à un

spasme fonctionnel des muscles fléchisseurs de l'avant-bras, spasme dont la cause elle-même reste fort obscure. M. le Dr Poirier pense, ce qui est plus vraisemblable, qu'il s'agit d'une déformation des surfaces articulaires. Le doigt à ressort se rencontre d'ailleurs très rarement et constitue plutôt une curiosité pathologique.

Difformités des doigts. — Les difformités des doigts sont nombreuses, et l'on en trouvera partout une énumération et une description très détaillées. Je ne dois m'occuper ici que de celles qui présentent un intérêt pratique, c'est-à-dire devant lesquelles se pose la question d'intervention.

Ce sont la rétraction des doigts, la syndactylie et les doigts surnuméraires.

Sous le nom de *rétraction des doigts*, j'entends la rétraction congénitale et non celle qui succède à la perte du tendon extenseur, dont je me suis occupé plus haut.

Faut-il tenter de redresser un doigt rétracté? D'une façon générale, je ne le crois pas ; les sujets en sont modérément gênés, et l'opération présente peu de chances de succès. En effet les surfaces articulaires sont ordinairement déformées de telle sorte que la section des brides ou tendons est impuissante à rendre au doigt sa rectitude normale. Si, pour un motif quelconque, il fallait intervenir, l'amputation du doigt serait encore la meilleure ressource.

Dans la *syndactylie*, l'intervention est nulle, si les phalanges sont soudées entre elles, ou bien immédiatement contiguës sans interposition de tégument. Mais, lorsque les doigts sont simplement palmés, une opération doit être pratiquée, si la palmure s'étend assez bas pour gêner les mouvements. On détruira la peau par la cautérisation, la ligature élastique, etc., mais la récidive est à craindre. Le meilleur procédé, si toutefois il existe assez de téguments, consiste à diviser la palmure au milieu et à suturer isolément chaque lèvre de la plaie, afin d'obtenir une réunion immédiate.

Je renvoie d'ailleurs le lecteur aux traités de médecine opératoire mentionnant les diverses opérations proposées contre la syndactylie.

Lorsqu'un *doigt surnuméraire* est dans le rang, il n'y faut évidemment pas toucher, mais s'il constitue, ce qui est la règle, un appendice disgracieux et inutile situé sur les côtés de la main, on peut en débarrasser le sujet. Il n'est pas rare de voir ce doigt posséder une articulation commune avec le doigt voisin, et l'on s'est posé la question de savoir s'il valait mieux amputer dans la continuité ou désarticuler. En désarticulant, on s'expose à une arthrite traumatique; en amputant, on laisse dans la plaie le point épiphysaire et, le doigt s'allongeant de nouveau, on observe une récidive. D'ailleurs cette question a perdu toute son importance avec les méthodes antiseptiques, et je conclus qu'il est préférable de désarticuler.

En terminant ce qui est relatif à la pathologie des doigts, je formulerai ces quelques préceptes de médecine opératoire.

Rappelez-vous qu'une cicatrice pouvant être et rester même toute la vie douloureuse, les opérations sur les doigts doivent être combinées de façon que cette cicatrice soit aussi éloignée que possible de la face palmaire sur laquelle s'exerce la préhension. Cette règle est surtout applicable au pouce, auquel conviennent particulièrement les amputations elliptique et à lambeau antérieur, qui placent la cicatrice sur la face dorsale.

La raquette est défectueuse au pouce parce que la cicatrice, se trouvant à l'extrémité du moignon, peut subir des froissements.

Enlevez des doigts le moins possible, et ne craignez pas de substituer une amputation dans la continuité à une désarticulation. Cette règle est surtout applicable à l'extrémité supérieure de la première phalange.

CINQUIÈME SECTION

AFFECTIONS CHIRURGICALES DE LA POITRINE

Les affections chirurgicales de la poitrine consistent le plus souvent en traumatismes; cependant on y rencontre aussi des affections inflammatoires et quelques lésions organiques propres à la région. A la poitrine est en quelque sorte annexé l'appareil de la lactation, dont les maladies jouent en chirurgie un rôle prépondérant et doivent faire l'objet d'un chapitre spécial. Nous adopterons cet ordre dans notre étude.

1° TRAUMATISMES DE LA POITRINE.

Les traumatismes de la poitrine consistent en contusions, plaies, fractures et luxations.

A. **Contusion de la poitrine**. — Une contusion de la poitrine se présente dans des conditions bien différentes suivant qu'elle intéresse la paroi thoracique seule ou bien en même temps les viscères qui s'y trouvent contenus, et en particulier le poumon.

Dans le premier cas, le blessé se plaint d'une douleur diffuse et d'une gêne plus ou moins grande de la respiration. Il n'existe aucun phénomène thoracique proprement dit, et votre premier soin doit être de vous assurer s'il n'y a pas de fracture de côtes (j'indiquerai plus loin comment il convient de procéder pour acquérir cette notion). L'état général n'est pas sensiblement modifié.

Dans le second cas, le blessé se trouve dans un grand état

de prostration ; son facies est altéré ; la respiration est anxieuse et il rend des crachats sanglants. Quelquefois vous constatez de l'emphysème à la racine du cou.

Le poumon a donc manifestement subi une déchirure. Il est assez difficile d'en comprendre le mécanisme à la suite d'une contusion du thorax, mais c'est un fait. Le blessé a sans doute été frappé pendant un mouvement d'inspiration ; les côtes ont fléchi sous la pression sans se rompre et le parenchyme pulmonaire pressé des deux côtés s'est déchiré. Cet accident se rencontre seulement chez les sujets dont les côtes ont conservé une certaine élasticité. On conçoit que si la déchirure est profonde et étendue. il puisse se développer un pneumo et un hémo-thorax, accidents dont nous parlerons dans le paragraphe suivant.

La contusion de la poitrine, même compliquée de la blessure du poumon, présente ordinairement peu de gravité. Condamnez le malade à un repos complet au lit ; appliquez, à plusieurs reprises s'il le faut, des ventouses scarifiées et immobilisez le thorax avec un bandage de corps.

B. **Plaies de poitrine**. — Les plaies de poitrine sont le résultat d'un coup d'épée dans un duel, d'un coup de couteau ou d'un instrument quelconque dans un but de suicide, ou d'une arme à feu. On les rencontre très fréquemment dans la pratique. D'autres plaies plus rares, observées de préférence dans les campagnes, proviennent d'un coup de corne d'animal.

La principale préoccupation du praticien en présence d'une plaie de poitrine doit être celle-ci : est-elle limitée à la paroi thoracique? a-t-elle intéressé l'un des organes contenus dans la poitrine?

En raison de la pénétration réciproque des cavités thoracique et abdominale, qui s'emboîtent en quelque sorte l'une dans l'autre. on doit aussi se demander, lorsque la plaie siège vers la base du thorax, si l'un des viscères abdominaux n'a pas été atteint en même temps que le poumon,

Une plaie de poitrine soulève donc un certain nombre de problèmes très importants et dont la solution exige une connaissance approfondie des rapports anatomiques. J'ai cru devoir, pour faciliter cette étude, les représenter sur la figure 87

Lorsqu'une plaie de poitrine est limitée à la paroi, ce dont on s'assure en constatant l'absence des signes que j'indiquerai plus

loin, elle ne présente d'autre intérêt que les plaies en général et demande le même traitement. Inutile d'y insister.

Occupons-nous donc des plaies dites *pénétrantes*.

Supposons d'abord que la plaie siège en pleine région thoracique, et que toute communication avec la cavité abdominale doive être écartée d'emblée.

Le thorax renferme un certain nombre d'organes situés si profondément qu'ils sont très rarement atteints, ainsi par exemple le canal thoracique, l'œsophage. J'en dirai autant des nerfs pneumogastriques, de l'aorte thoracique. On doit d'ailleurs, au point de vue clinique, diviser les plaies pénétrantes de poitrine en celles qui tuent immédiatement le sujet ou sont incompatibles avec l'existence, et celles qui permettent de vivre.

Les premières rentrent en quelque sorte dans le cadre de l'anatomie pathologique, et nous n'avons pas à nous en occuper ici ; c'est, en particulier, le cas de la blessure des gros vaisseaux : veines caves, aorte, artères pulmonaires. Le praticien arrive le plus souvent pour constater le décès ou tout au moins est-il impuissant à combattre les accidents qui ne tardent pas à entraîner la mort.

Supposons, en effet, une hémorrhagie abondante dans la poitrine, est-il possible d'y porter remède d'une façon directe? Non, assurément. Savez-vous seulement d'où vient le sang? La seule chance de salut pour le blessé est la production d'un caillot : or, si vous ouvrez la poitrine pour enlever le sang épanché, vous diminuerez sans doute la compression exercée sur le cœur et le poumon, mais n'allez-vous pas aussi favoriser la production d'une nouvelle hémorrhagie et amener très probablement une mort immédiate?

Comportez-vous donc comme dans les cas d'hémoptysie foudroyante, employez la glace, les ventouses sèches, les ventouses Junod sur les membres inférieurs, la digitale à l'intérieur, et recommandez l'immobilité la plus complète.

Il est vrai que des artères d'un moindre volume, telles qu'une intercostale ou la mammaire interne, pourraient être seules blessées; mais ces cas, que je n'ai jamais rencontrés pour mon compte, sont assez exceptionnels pour n'avoir pas à préoccuper beaucoup le praticien. D'ailleurs le meilleur traitement consisterait à agrandir la plaie, s'il était nécessaire, et à saisir le vaisseau avec

une pince hémostatique laissée en place durant vingt-quatre heures.

Les organes presque toujours intéressés dans une plaie pénétrante de poitrine sont : en première ligne le poumon et en seconde ligne le cœur.

Une *plaie du poumon* se reconnaît en général facilement, car il se produit tout de suite de l'emphysème sous-cutané et le malade crache du sang; ce second signe est toutefois moins constant que le premier. Si la plaie est très étroite, ce peuvent être les seuls signes d'une blessure pulmonaire, mais, si la plaie est plus large, l'air mélangé à du sang spumeux entre et sort avec bruit de la poitrine à chaque mouvement respiratoire. Il se pourrait alors que l'air contenu dans la plèvre provînt de l'extérieur sans blessure du poumon, mais ce cas est très exceptionnel.

L'air renfermé dans le poumon s'épanche parfois dans la plèvre (pneumo-thorax); le sang peut également s'y déposer (hémothorax) : accidents dont nous nous occuperons plus loin à propos des fractures de côte. Il existe alors une dyspnée plus ou moins intense.

Ne recourez jamais au stylet pour établir le diagnostic. Cette exploration n'apprend rien que vous ne sachiez à l'aide des signes précédents, et elle peut être fort nuisible. Même *lorsqu'il* s'agit d'une balle, ne la recherchez pas directement dans la plaie, restez plutôt dans le doute sur son siège exact. S'il n'existe ni emphysème, ni crachement de sang, le poumon n'est très vraisemblablement pas atteint, et, si vous ne constatez qu'un orifice, la balle est sans doute dans la paroi du thorax. Explorez alors minutieusement avec la main les divers points de la cage thoracique, et peut-être trouverez-vous le projectile dans un point quelconque, quelquefois très éloigné du trou d'entrée, la balle ayant glissé sur une côte.

Les plaies du poumon peu étendues, c'est-à-dire celles que nous observons journellement dans la pratique, ne sont pas graves; une plaie de poitrine dont la mort n'est pas la conséquence immédiate (la mort résulte en général de la blessure des gros vaisseaux) guérit presque toujours, même avec la présence d'un corps étranger.

Le traitement en est d'ailleurs des plus simples : occlusion

de la plaie, de préférence avec le collodion iodoformé; bandage de corps; immobilité absolue; diète presque complète; boissons glacées, ventouses sèches ou scarifiées en cas de dyspnée.

Lorsqu'une plaie de poitrine est large, une portion du poumon peut s'y engager et faire hernie. La *hernie du poumon* est un accident rare et dont le mécanisme est assez difficile à comprendre, car habituellement, le poumon, loin de s'échapper au dehors lorsque la plèvre est ouverte, se rétracte aussitôt sur son hile dans la gouttière vertébrale. Comme nous l'avons dit à propos de la contusion, le blessé est très probablement surpris dans un mouvement d'inspiration pendant que la glotte est fermée pour produire un effort.

Le poumon forme alors dans la plaie une tumeur plus ou moins volumineuse, en général pédiculée, molle, élastique, dont les caractères extérieurs, en un mot, rappellent ceux du tissu pulmonaire, si toutefois on l'observe très peu de temps après l'accident : ce diagnostic ne présente alors aucune difficulté, pour peu que l'on songe à la possibilité de cette blessure. Mais bientôt le tissu se congestionne, s'enflamme, change d'aspect et de consistance, devient grisâtre, noirâtre, se sphacèle et finit par se détacher. On conçoit qu'à cette seconde période le diagnostic puisse devenir obscur.

Faut-il réduire une hernie du poumon ? Lorsqu'on arrive au moment même de l'accident et que la portion herniée présente tous les caractères normaux de l'organe, on doit éprouver une forte tentation de la réintégrer dans la cavité thoracique, même au prix d'un léger débridement : cependant, d'après M. Cauvy, il serait infiniment préférable de l'abandonner dans la plaie et d'en attendre l'élimination spontanée par sphacèle. Si le poumon avait déjà subi depuis quelques heures le contact de l'air, c'est sans nul doute la conduite de M. Cauvy qu'il faudrait imiter.

Lorsqu'un sujet est atteint d'une large blessure du cœur intéressant les cavités, il se produit *immédiatement* une hémorrhagie mortelle. Si le sang sort en moindre abondance, il s'épanche dans le péricarde, détermine peu à peu la compression de l'organe et provoque dans les instants qui suivent l'accident une syncope mortelle. La clinique n'a donc rien à faire dans ces cas.

Mais il ne faut pas croire qu'il en soit de même pour toutes les plaies du cœur; cet organe tolère même si bien l'action et la présence des corps étrangers, que le diagnostic en est le plus souvent fort difficile, et je ne parle pas ici des corps très fins, comme des aiguilles, par exemple, qui ne laissent de leur passage aucune trace. J'ai rapporté l'histoire (et la pièce est au musée de l'amphithéâtre d'anatomie des hôpitaux) d'un aliéné qui, s'étant introduit dans le cœur une tige de fer, longue de 16 centimètres, vécut pendant une année sans que rien pût en faire supposer la présence : il succomba à la suite d'une autre affection après avoir fait une seconde tentative de suicide en se coupant le cou. Les accidents du côté du cœur étaient tellement nuls que le chef de service qui m'avait succédé à Bicêtre mettait mon diagnostic fortement en doute.

Autre exemple : Une femme avait reçu deux balles dans la poitrine et fut amenée dans mon service à l'hôpital Lariboisière. Survinrent des accidents de suffocation pour lesquels j'appelai mon collègue Siredey. L'auscultation démontra une lésion pulmonaire, mais une absence complète de signes du côté du cœur. Cette femme vécut dix-huit jours. L'une des balles reposait sur la face supérieure du diaphragme et avait déterminé la mort; l'autre était à nu dans le ventricule gauche. Elle occupait la paroi postérieure de cette cavité, entourée d'une sorte de nid de fibrine. Je montrai la pièce à mes collègues de la Société de chirurgie, et il fut impossible de trouver à la surface du cœur les traces du passage de la balle, tant la cicatrisation s'était faite rapidement.

En présence d'un sujet atteint de plaie de poitrine, il est donc fort difficile de dire si le cœur est blessé. Le siège de la blessure au côté gauche du sternum, entre la deuxième et la cinquième côtes, constitue sans doute une présomption, mais est loin de fournir une certitude. Tenez compte, à cet égard, de la direction du corps vulnérant. Très souvent les plaies de la région précordiale qu'elles soient produites par un instrument piquant, tranchant, ou par une arme à feu, sont le résultat d'une tentative de suicide. Or la plupart des malheureux cherchant de la main gauche la place où bat le cœur se frappent de la main droite : il en résulte que l'arme est à peu près toujours dirigée obliquement de droite à gauche et que le projectile s'engage plutôt dans le poumon gauche.

Bien qu'on ait constaté la blessure du cœur sans lésion du péricarde, celui-ci ayant été simplement refoulé par la pression (comme la paroi abdominale, dans les contusions de l'intestin), ces faits sont exceptionnels, et l'enveloppe du cœur est le plus souvent intéressée en même temps que le cœur; il est possible même que le péricarde seul soit atteint, mais on ne peut le reconnaître sur le vivant. Toutefois, nous pouvons toujours savoir s'il existe un épanchement dans le péricarde, car l'*hémo-péricarde* donne lieu aux mêmes signes cliniques que l'hydropisie ordinaire de ce sac fibro-séreux; matité plus étendue, éloignement des bruits du cœur, etc.

Entend-on des bruits spéciaux pouvant révéler une blessure du cœur? Je ne le crois pas, d'après ce que je viens de dire de mes deux malades. Cependant Morel-Lavallée signala jadis un signe particulier qu'il importe de rappeler ici.

Le cœur est en grande partie recouvert par le bord antérieur du poumon gauche, et nous savons que la face interne de ce dernier organe reçoit le cœur dans une sorte d'excavation désignée sous le nom de *lit du cœur*. Le poumon gauche est donc très souvent traversé avant que le corps étranger pénètre à travers le péricarde jusqu'au cœur. L'air s'infiltre dans la paroi thoracique; il existe de l'emphysème sous-cutané; l'air peut aussi s'épancher dans le péricarde et se mélanger au sang, d'où résulte la production d'un hémo-pneumo-péricarde. Or le cœur s'agitant dans ce milieu produit un bruit de clapotement spécial que Morel-Lavallée appela *bruit de moulin*.

Ce bruit existe sans aucun doute à la suite de certaines plaies de la région précordiale, et sa valeur clinique est réelle, puisqu'il indique une plaie pénétrante avec blessure du poumon. Mais prouve-t-il que le cœur ou au moins le péricarde ont été en même temps intéressés? je ne le crois pas; je pense même que le siège du phénomène est le plus souvent en dehors du péricarde, ainsi que je l'ai observé sur des blessés qui servirent de base au travail de M. Reynier, alors mon interne. Entre le péricarde et la face interne du poumon gauche existe une véritable cavité virtuelle que j'ai désignée dans mon *Traité d'anatomie topographique* sous le nom de *cavité pneumo-péricardique*. C'est, à mon avis, dans cette cavité que s'épanchent l'air et le sang agités et battus par les mouvements du cœur. Je ne puis fournir à cet égard de preuve

anatomo-pathologique, mes blessés ayant guéri, mais les preuves cliniques me paraissent suffisantes pour entraîner la conviction : le champ de la matité précordiale n'était pas plus étendu; les battements du cœur étaient très superficiels et éclatants, au lieu d'être lointains et voilés ; l'attitude assise ou couchée du malade déterminait dans la nature du bruit des modifications incompréhensibles avec le siège péricardique du phénomène ; l'épanchement étant en voie de résolution, le bruit n'était plus perçu que dans l'attitude assise.

Si j'insiste sur le siège exact du bruit de moulin, c'est que son importance pronostique est beaucoup moindre dans son hypothèse que dans celle de Morel-Lavallée.

Le traitement des plaies du cœur se réduit à l'occlusion de la plaie, à l'immobilité absolue, à l'emploi de la digitale. Il ne me paraît pas plus rationnel d'ouvrir le péricarde, que d'ouvrir la plèvre dans les cas d'épanchement sanguin, d'épanchement *primitif*, bien entendu.

Si, dans les jours qui suivent l'accident, survenaient des signes de péricardite avec épanchement menaçant l'existence, sans nul doute une ponction serait indiquée.

Vous êtes appelé auprès d'un blessé qui a reçu ou s'est introduit un corps étranger dans le cœur; le corps y est implanté, vous le voyez battre à la surface du thorax ; vous le sentez avec les doigts à travers la peau : que faire? — devez-vous l'enlever ou le laisser en place ?

La question est embarrassante.

Si l'on ne doit, en effet, jamais aller dans le cœur à la recherche d'un objet que l'on ne sent pas, il paraît bien indiqué *à priori* d'extraire ceux que l'on sent et dont l'extraction est des plus faciles. C'était le cas de mon blessé de Bicêtre, chez lequel je sentais et voyais la tige de fer soulever la peau à chaque contraction cardiaque, et cependant je ne me décidai pas à l'enlever. A quoi expose effectivement l'extraction d'un corps étranger du cœur, surtout s'il est assez volumineux? Elle expose à une hémorrhagie instantanément mortelle, si le corps fait office de bouchon, ce qui est probable. Et, d'autre part, nous avons vu que le cœur est un organe très tolérant pour le séjour des corps étrangers. Donc, à moins de conditions tout à fait particulières

de volume et de forme, il me paraît indiqué d'abandonner les corps étrangers dans le cœur plutôt que d'en faire l'extraction.

Je suppose, maintenant, une plaie siégeant au voisinage de la base du thorax ; les dispositions anatomiques sont telles qu'il en peut résulter des désordres très complexes.

A partir de la cinquième et de la sixième côtes, la plaie peut

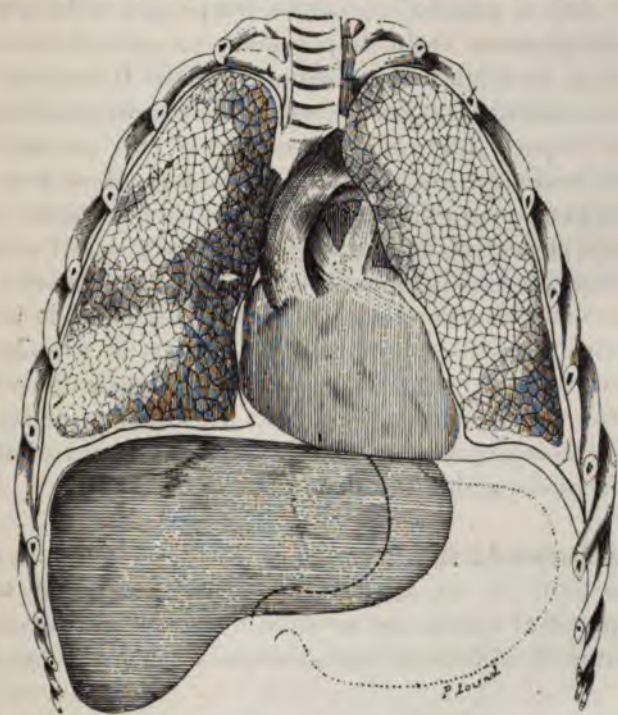

Fig. 87. — Figure représentant les rapports respectifs de la cavité thoracique et de la cavité abdominale.

être pénétrante à la fois de la poitrine et de l'abdomen. Tout à fait aux limites de la région (voyez fig. 87) les deux plèvres costale et diaphragmatique s'adossent et constituent le sinus pleuro-diaphragmatique, mesurant plusieurs centimètres de hauteur, que remplit, non complètement cependant, le poumon pendant l'inspiration. Il en résulte ce fait utile à connaître au point de vue du diagnostic : une plaie de poitrine peut être pénétrante, intéresser le diaphragme et les viscères abdominaux, sans que le poumon soit blessé, sans qu'il existe par conséquent d'emphy-

sème sous-cutané, signe révélateur habituel des plaies pénétrantes de poitrine.

Lorsque la plaie siège à droite, elle peut intéresser le poumon, le diaphragme et le foie. On saisit aisément l'importance pronostique de cette complication, car, à l'encontre des plaies de poitrine, les plaies de l'abdomen présentent par elles-mêmes une extrême gravité.

Si elle siège à gauche, en même temps que la blessure des plèvres, du poumon et du diaphragme, on peut observer celle de l'estomac, du côlon transverse ou de la rate. Il survient même parfois un accident singulier : c'est une hernie du grand épiploon à travers l'espace intercostal ouvert, et il faut prendre garde alors de la confondre avec la hernie du poumon dont nous avons parlé plus haut, ce qu'un examen attentif de la couleur et de la consistance permettra toujours d'éviter. Il n'y aurait pas grand inconvénient à laisser l'épiploon se mortifier dans la plaie : c'était même la conduite recommandée avant l'emploi de la méthode antiseptique, mais il est préférable de lier à sa base la partie herniée avec un fil de catgut, de la réséquer, et de réduire le pédicule.

Je renvoie d'ailleurs le lecteur, pour le traitement de ces plaies de poitrine compliquées de pénétration dans la cavité abdominale, au traitement des plaies de l'abdomen.

C. **Fractures du thorax.** — Les fractures du thorax siègent sur le sternum et sur les côtes. Les premières sont si rares qu'elles méritent à peine une mention ; les secondes, au contraire, très communes réclament toute l'attention du praticien.

1° *Fractures du sternum.* — Elles résultent d'une chute ou d'un coup porté directement sur cet os. J'en ai observé un cas produit par un coup de poing. La déformation de la région est le principal signe, car il ne faut guère compter sur la mobilité et la crépitation ; le fragment inférieur est enfoncé du côté de la poitrine. Jusqu'à Maisonneuve, on avait considéré à tort comme une fracture la luxation de la première pièce du sternum sur la seconde, que nous mentionnerons dans le paragraphe suivant.

L'immobilisation du thorax est en général le seul traitement à opposer aux fractures du sternum. Si un fragment était tellement déprimé qu'il occasionnât des accidents de compression, il serait indiqué de le relever.

2° *Fractures de côtes.* — Les fractures de côtes sont, de toutes les fractures, celles que l'on rencontre le plus communément dans la pratique. Elles résultent à peu près constamment d'un choc direct, mais la fracture ne siège pas nécessairement dans le point où a porté le choc. Une forte pression, en effet, exercée dans le sens de l'axe antéro-postérieur du thorax, peut exagérer à ce point la courbure physiologique des côtes que celles-ci se brisent, le plus souvent même en plusieurs endroits à la fois. La première côte, en raison de sa situation sous la clavicule, et les deux dernières, eu égard à leur mobilité, échappent le plus souvent au traumatisme dont sont atteintes, de préférence, les côtes moyennes.

En présence d'un sujet chez lequel vous soupçonnez une fracture de côte, après vous être enquis de la cause et du côté affecté, pressez légèrement sur les divers points du thorax et recherchez tout d'abord s'il existe de l'emphysème sous-cutané. Suivant que vous trouvez ou non de l'emphysème, vous faites immédiatement le départ entre la fracture simple et la fracture compliquée de déchirure du poumon. C'est déjà un grand pas dans la voie du diagnostic.

Si vous trouvez de l'emphysème, vous pouvez affirmer qu'il existe une fracture de côte, dont nous étudierons plus loin les divers caractères cliniques.

Vous ne constatez pas d'emphysème ; il faut alors résoudre cette question : Existe-t-il une fracture de côte, ou bien est-ce une simple contusion du thorax ?

Le signe pathognomonique de la fracture simple de côte est la crépitation. Celle-ci est tellement bruyante lorsqu'il y a fracas du thorax, que la simple application de la main permet de la percevoir, mais il est loin d'en être toujours ainsi. Il existe des fractures de côte incomplètes qui ne peuvent donner naissance à ce phénomène; ensuite les fragments sont souvent engrenés l'un dans l'autre et frottent difficilement, surtout si le traumatisme est limité à une seule côte.

Quoi qu'il en soit, procédez de la manière suivante : appliquez à plat la main sur le point que vous supposez atteint, et ordonnez au malade de tousser. Le mouvement que subit le thorax pendant l'expiration, suffit en général à produire la crépitation, et le diagnostic est certain. Recherchez alors quelle est la côte fracturée. Plusieurs côtes sont-elles atteintes? Sont-elles frac-

turées en plusieurs points de leur étendue? En même temps, en effet, qu'une fracture du tiers antérieur, on en trouve souvent une vers le tiers postérieur, en avant de l'angle des côtes. La fracture porte-t-elle sur un cartilage costal ? Le trait de la fracture étant très net dans ce dernier cas, et non denté, les fragments ont plus de tendance à s'abandonner, et on observe une déformation constituée par la saillie de l'un d'eux, sans compter que le siège, au voisinage du sternum, vous renseigne encore à cet égard.

La crépitation est donc un signe certain de fracture, mais celle-ci peut exister sans qu'il y ait de crépitation. C'est alors dans les caractères de la douleur qu'il faut rechercher les éléments du diagnostic. Le blessé souffre quand il respire un peu fortement et surtout quand il tousse, chaque fois, en un mot, qu'il imprime des mouvements aux fragments. La douleur est beaucoup plus vive lorsqu'il y a fracture que dans la contusion simple ; c'est plutôt de la gêne qu'éprouve le malade dans ce dernier cas, et non cette douleur brusque, subite, qui lui arrache un cri. Un praticien exercé ne s'y trompe pas.

Non seulement la douleur est brusque et violente, mais elle est encore localisée. Le blessé porte constamment la main sur le point douloureux : C'est là, dit-il, que je souffre. Si vous explorez vous-même par une légère pression, vous constatez en effet que la douleur existe seulement en cet endroit. Or j'ai déjà formulé, et je répéterai plusieurs fois encore sans doute dans le cours de cet ouvrage, l'axiome suivant : Toutes les fois que sur le trajet d'un os existe un foyer de douleur vive et localisée, alors que ce point n'a subi aucun traumatisme direct, il y a fracture.

Pour ne pas souffrir, le malade immobilise le plus possible son thorax et se sert principalement du diaphragme pour respirer. En outre il m'a semblé souvent que pendant l'expiration forcée, au moment de la toux, par exemple, le blessé parvenait à immobiliser presque le côté blessé, ce que l'on constate en appliquant successivement la main sur les deux côtés de la poitrine.

Comme traitement, appliquez immédiatement un bandage de corps. Un bandage de toile ne suffit pas, il ne soulage que très peu le malade. Servez-vous d'un large bandage en diachylon, occupant toute la hauteur de la poitrine et suffisamment serré pour s'opposer au mouvement des côtes. Les douleurs disparaissent pres-

que aussitôt. Après quelques jours de repos au lit, ou seulement à la chambre, le blessé pourra sortir et même reprendre une partie de ses occupations.

L'exploration de la paroi thoracique nous a révélé l'existence d'un emphysème sous-cutané : donc il existe une fracture de côte avec déchirure du poumon.

Le blessé a-t-il craché du sang au moment de l'accident ? En crache-t-il encore ? c'est un signe confirmatif de la lésion, mais beaucoup moins important que l'emphysème ; il manque souvent lorsque le poumon n'est qu'éraflé ; de plus, le crachement de sang sobserve dans la contusion du poumon sans fracture.

Au moment où le blessé est soumis au traumatisme, son appareil pleuro-pulmonaire est susceptible de présenter deux états différents ; par suite de pleurésies antérieures, les deux plèvres, pariétale et viscérale adhèrent entre elles au niveau du point fracturé, il n'existe plus alors de cavité pleurale, ou bien les feuillets glissent librement l'un sur l'autre sans aucune adhérence les reliant entre eux.

Dans le premier cas, ni l'air ni le sang ne peuvent s'accumuler dans la cavité des plèvres, puisqu'elle n'existe pas, mais, par contre, les conditions anatomiques sont des plus favorables à la production de l'emphysème sous-cutané. Ces conditions augmentent encore, si un fragment de côte est engagé dans le poumon et maintient ouverte la plaie pulmonaire ; le fragment se détache d'autant plus difficilement de l'organe que celui-ci étant retenu, appliqué à la paroi thoracique par les adhérences, ne peut mettre en jeu son élasticité. C'est alors qu'on observe ces énormes emphysèmes pouvant devenir par eux-mêmes une complication sérieuse, tandis qu'en général cette affection ne présente aucune gravité. L'air épanché disparaît en effet très rapidement, s'il n'est remplacé par de l'air nouvellement infiltré. L'emphysème peut gagner tout le tronc, la face, et nécessiter des scarifications.

Dans le second cas, quand il n'existe pas d'adhérences pleurales, en même temps que l'air s'infiltre dans les couches sous-cutanées il s'épanche dans la cavité pleurale et produit le *pneumo-thorax*. Quelques amateurs ont prétendu que l'emphysème et le pneumothorax ne pouvaient coïncider sur le même sujet, mais c'est

là une pure vue de l'esprit qui ne résiste pas à l'examen des faits.

J'ai à peine besoin de dire que l'emphysème se reconnaît à une sensation spéciale de crépitation fournie par la pression des doigts sur les bulles d'air. Il suffit de l'avoir sentie une seule fois pour ne pas la confondre avec la crépitation sanguine, encore moins avec la crépitation osseuse.

Le pneumo-thorax se révèle à la percussion par la production d'une sonorité exagérée du côté blessé comparé au côté sain.

En même temps que de l'air il s'épanche toujours dans la plèvre une certaine quantité de sang, ce qui constitue l'*hémo-thorax*. Le sang se prend en caillot, mais il détermine tout de suite une hypersécrétion de la plèvre : aussi trouve-t-on dans cette cavité une quantité plus ou moins abondante de sérosité sanguinolente.

Dans une fracture de côte accompagnée de déchirure du poumon, si des adhérences n'existaient pas antérieurement à ce niveau, il se produit donc toujours, indépendamment de l'emphysème sous-cutané, un hémo-pneumo-thorax. On trouve de la matité vers la base de la poitrine et de la sonorité exagérée au-dessus.

Il est exceptionnel que l'épanchement séro-sanguinolent prenne des proportions inquiétantes, et généralement il se résorbe peu à peu; cependant il est possible qu'il augmente au point de gêner la respiration et de provoquer des phénomènes de suffocation. Or, en parlant plus haut des épanchements sanguins primitifs de la plèvre, j'ai dit que l'ouverture de la poitrine par une ponction ou une incision me semblait plus nuisible qu'utile, mais ce n'est pas ici le même cas. Il ne s'agit plus de la blessure d'un gros vaisseau, mais d'un épanchement produit par l'irritation de la plèvre : aussi faut-il se comporter comme dans une pleurésie ordinaire; toutefois l'indication de la thoracentèse dans ces circonstances doit être bien rare, puisque je ne l'ai rencontrée qu'une seule fois parmi les très nombreux cas que j'ai observés.

Une fracture compliquée de côtes s'accompagne donc des signes que nous avons attribués à la fracture simple et de ceux qui résultent de la production de l'emphysème et de l'hémo-pneumo-thorax. La gêne respiratoire est très intense; la physionomie du blessé exprime une profonde angoisse. On serait

autorisé à craindre les conséquences les plus fâcheuses de cet accident, si l'expérience n'avait appris que les phénomènes généraux et locaux si intenses du début ne tardent pas à se calmer d'eux-mêmes et que la guérison est la règle presque absolue à la suite de ce traumatisme, même lorsqu'à l'épanchement de la plèvre s'ajoute la pneumonie traumatique.

Il est remarquable d'observer que le foyer de la fracture, bien qu'en contact avec l'air extérieur, ne suppure jamais, contrairement à ce qui a lieu, ou plutôt à ce qui avait lieu si souvent autrefois pour les autres fractures exposées : aussi a-t-on pensé à juste titre que le poumon jouait, par rapport à l'air, le rôle d'un filtre et le débarrassait des germes nuisibles qu'il contient.

Le traitement des fractures compliquées est à peu près le même que celui de la fracture simple, c'est-à-dire qu'un bon bandage de corps en diachylon est ce qui soulage le plus les malades; ajoutez-y, si la gêne de la respiration est trop intense, quelques ventouses scarifiées, au besoin une saignée du bras, et ne recourez à la thoracentèse qu'en cas d'asphyxie imminente.

La première pièce du sternum ne se soude que très tard, et parfois même ne se soude jamais, avec la seconde, aussi peut-elle se luxer à la suite d'une violente pression sur le thorax, ou bien indirectement par l'extension exagérée de la colonne vertébrale dans une chute en arrière, le dos portant sur un corps saillant. J'ai déjà dit que jusqu'à notre époque on avait considéré cette lésion comme une fracture. Le diagnostic saute aux yeux, puisque l'os fait sous la peau (c'est en général le fragment inférieur) une forte saillie à laquelle succède une profonde dépression.

Il faudrait tenter la réduction par des tractions sur les épaules, combinées à une pression directe.

Il peut, à la rigueur, se produire une luxation des cartilages costaux sur le sternum.

Quant à la luxation des côtes à leur extrémité postérieure, elle est rendue à peu près impossible par leur mode d'articulation.

2° AFFECTIONS INFLAMMATOIRES DE LA POITRINE.

On rencontre des abcès chauds et des abcès froids. Je m'occuperai également des collections purulentes de la plèvre, c'est-à-dire de l'empyème.

1° *Abcès chauds de la poitrine.* — La poitrine est le siège d'abcès phlegmoneux semblables à ceux des autres régions, et je n'en parlerais pas d'une façon spéciale, s'il n'existait une variété sur laquelle je désire attirer l'attention. Il s'agit de l'abcès siégeant au-dessous des muscles pectoraux, dans la paroi antérieure de l'aisselle, et dont l'étude est mieux placée à propos de la poitrine. J'y insiste d'autant plus qu'il n'est pas décrit par les auteurs.

Ces abcès reconnaissent pour cause un phlegmon sous-pectoral, et ce phlegmon a presque toujours lui-même pour origine une adénite : c'est donc au début un adéno-phlegmon.

Le point capital dans l'étude de ces abcès est le suivant : tantôt le pus siège derrière le grand pectoral ; tantôt il siège derrière le petit pectoral. Or les signes, la marche, la terminaison et le pronostic de chacune de ces espèces, sont tout différents.

Lorsque le pus siège sous le grand pectoral, une couche fibro-musculaire épaisse le sépare des côtes ; il est en quelque sorte superficiel par rapport à la cage thoracique. Le pus se porte tantôt en haut et fait saillie dans le sillon qui sépare le grand pectoral du deltoïde ; plus souvent il tend à se faire jour au niveau du bord inférieur du grand pectoral, et c'est en ce point qu'on lui donne, le plus souvent, issue. Le foyer est toujours limité, n'a pas de tendance à s'étendre au loin et guérit rapidement.

Il n'en est pas ainsi de l'abcès situé derrière le petit pectoral. Je rappelle que ce muscle est solidement rattaché à la clavicule par l'aponévrose du sous-clavier et qu'il repose directement sur les côtes et les espaces intercostaux.

Entre le muscle petit pectoral et la cage thoracique existe un espace rempli de tissu cellulaire très lâche, espace profond au niveau du creux sous-claviculaire où se trouvent les gros vaisseaux et nerfs sous-claviers. Bridé en bas par l'insertion costale du muscle, cet espace communique librement en haut avec le cou par derrière la clavicule.

Or quelle marche suit un foyer purulent développé en ce point ?

Il n'a aucune tendance à se porter vers la peau, en raison de l'épaisseur des couches qui le recouvrent : il s'étale à la face externe des côtes et des espaces intercostaux, gagne le creux sus-claviculaire, en passant sous la clavicule, et forme au cou une collection profonde derrière le feuillet sterno-claviculaire de l'aponévrose cervicale. Si un traitement énergique n'intervient

en temps opportun, le pus traverse les espaces intercostaux et se répand dans la plèvre. Il est donc aisé de saisir la différence qui sépare les deux espèces d'abcès : le premier est simple, sans gravité ; le second, heureusement beaucoup plus rare, compromet la vie. Peut-on les distinguer cliniquement l'un de l'autre ? Oui, même assez facilement. L'abcès situé derrière le grand pectoral forme sous les téguments une saillie limitée, circonscrite, soit au niveau du bord inférieur de ce muscle, soit plus haut, au-dessous de l'apophyse coracoïde ; le cou est absolument libre. Les symptômes généraux sont peu intenses, la respiration est normale.

L'abcès situé derrière le petit pectoral est diffus, mal limité. La paroi tout entière de l'aisselle est soulevée, distendue, et forme une sorte de large plastron rouge, tendu, induré. Le creux de l'aisselle est libre, mais, signe en quelque sorte pathognomonique, le creux sous-claviculaire est remplacé par une forte saillie qui remonte au-dessus de la clavicule et gagne la racine du cou. Les douleurs sont violentes ; l'état général est très grave, ce dont la physionomie du malade porte l'empreinte. La respiration est notablement gênée.

Si l'abcès s'ouvre dans la plèvre, surviennent les signes de la pleurésie aiguë purulente.

La conduite à tenir est d'ouvrir le foyer largement et le plus tôt possible. Il faut y arriver en traversant les deux pectoraux. De ce point central on dirigera des drains dans les directions nécessitées par les fusées purulentes.

2° *Abcès froids de la poitrine.* — Cette affection, des plus communes, se rencontre à chaque pas dans la pratique. Elle reconnaît pour cause habituelle une carie costale, d'origine presque toujours tuberculeuse. Tantôt l'abcès apparaît au niveau du point malade, il est sessile ; d'autres fois il se montre à distance après avoir parcouru un certain trajet, il est migrateur.

Une tumeur fluctuante, indolente, ne s'accompagnant d'aucune réaction locale ou générale, et dont l'apparition a été précédée de douleurs sur le trajet d'une côte : tels sont les caractères des abcès froids du thorax.

Une collection purulente pourrait, à la rigueur, provenir de la plèvre à travers un espace intercostal, mais la réductibilité, l'impulsion par la toux, les signes tirés de l'auscultation et de la

percussion, feraient facilement distinguer cette variété de la précédente.

Le traitement de ces abcès a bénéficié des avantages que procure la méthode antiseptique. La règle est aujourd'hui de les ouvrir, de gratter la paroi, d'enlever la partie osseuse malade et de réunir ensuite la plaie en y laissant un drain.

On procéderait de même, si, au lieu d'un foyer clos, il s'agissait d'une fistule consécutive à l'ouverture de l'abcès.

L'accumulation d'une collection de pus dans la plèvre constitue l'*empyème*. Je dois toutefois faire remarquer qu'une erreur est possible à cet égard. A la suite d'une carie costale, d'une ostéo-périostite, et même (ce qui augmente encore les chances de confusion) à la suite d'une pleurésie, un foyer purulent peut se développer entre la plèvre et les côtes, se diriger du côté de la cavité pleurale, refouler le poumon et constituer en définitive une variété d'empyème sous-pleural.

Je ne vois pas trop à l'aide de quels signes cliniques la distinction pourrait être établie au lit du malade entre ces deux affections, qui réclament d'ailleurs le même traitement. On comprend toutefois que les chances de guérison complètes soient plus grandes s'il s'agit d'un abcès sous-pleural, car le poumon doit être moins altéré que s'il baigne directement dans le pus, ou peut même ne pas l'être.

Quoi qu'il en soit, que la collection purulente soit sous-pleurale ou intra-pleurale, il faut l'ouvrir dès qu'on en a constaté l'existence.

Une simple aspiration est presque toujours alors insuffisante : c'est à l'incision à travers un espace intercostal qu'il faut avoir recours. L'endroit choisi doit être aussi déclive que possible. Ce sera en conséquence le septième ou huitième espace intercostal sur le trajet ou un peu en arrière de la ligne axillaire. Il sera bon d'ailleurs de pratiquer l'incision dans un point où une ponction antérieure aura révélé l'existence du liquide.

L'opération de l'empyème est des plus simples. Quelques chirurgiens la pratiquent avec le thermo-cautère ; je préfère le bistouri. Pour se mettre sûrement à l'abri de tout accident, il suffit de se rappeler la règle suivante : ouvrez la poitrine *en rasant le bord supérieur de la côte*. Il est fréquent de trouver les parties extérieures épaissies, infiltrées, si bien que, l'espace intercostal étant masqué, on n'en sent pas tout d'abord les limites avec le doigt. Pratiquez dans ce cas l'incision des parties molles sans vous

occuper de l'espace, jusqu'à ce que vous sentiez la face externe des côtes ; il est toujours possible à ce moment de trouver le bord supérieur. L'indicateur gauche étant appliqué sur ce bord, ponctionnez la plèvre d'un coup et divisez-la dans l'étendue de la plaie cutanée, c'est-à-dire de 3 à 4 centimètres. L'opération ainsi conduite demande quelques secondes d'exécution.

Le foyer vidé, que faut-il faire?

M. Bucquoy est d'avis de mettre un drain, d'appliquer un large pansement antiseptique et de ne faire aucun lavage jusqu'à guérison. D'autres praticiens lavent le foyer ; mais il faut savoir que ces injections ne sont pas sans danger, surtout lorsqu'on les continue les jours suivants.

A la suite de l'opération de l'empyème, il est possible que le poumon, refoulé vers son hile, reprenne peu à peu sa place et arrive au contact de la paroi thoracique, ce qui constitue la guérison; mais il se peut aussi que le poumon, retenu en place par des adhérences ou par des modifications de texture ayant aboli sa rétractilité, ne puisse plus se porter à la rencontre de la paroi costale. Or, si cette dernière est impuissante à venir combler le vide, la maladie devient incurable par les seuls efforts de la nature; la cavité pleurale suppurante et les fistules persisteront fatalement jusqu'à ce que le malade succombe.

Quelle est donc l'indication à remplir dans ce cas ?

L'indication est d'anéantir la cavité en mettant au contact le poumon et la paroi thoracique; mais nous n'avons aucune action sur le poumon : c'est donc sur la paroi qu'il faut agir. Or cette paroi est rigide ; il arrive un moment où les côtes se touchent par leurs bords et où cesse forcément tout travail de rétraction. Si donc les côtes n'existaient pas, la paroi continuerait à se resserrer et rencontrerait sans doute enfin la face externe du poumon, condition indispensable à la guérison. Ce raisonnement logique a conduit à l'opération connue sous le nom d'Estlander. Letiévant en avait sans aucun doute conçu l'idée, l'avait même exécutée, mais c'est au chirurgien russe que nous en devons la vulgarisation.

L'opération d'Estlander-Letiévant est-elle une véritable conquête pour la chirurgie moderne? Son origine est si récente qu'il serait prématuré de porter sur ce point un jugement définitif. Elle est en tout cas extrêmement rationnelle, mais les parties se trouvent dans des rapports réciproques tels que la guérison

est parfois impossible, même après une résection costale aussi large que possible, et il est aisé de le comprendre.

Le but de l'opération, avons-nous dit, est de mobiliser la paroi thoracique, pour lui permettre d'aller au-devant du poumon qui reste fixe. Mais la paroi est-elle partout mobilisable? Non, malheureusement. On peut bien réséquer la partie moyenne, la partie antérieure des côtes, mais comment réséquer le tiers postérieur? Or en ce point, en raison surtout de l'articulation costo-transversaire, les côtes sont absolument inflexibles : c'est pourquoi, lorsque la cavité purulente siège en arrière, dans les gouttières vertébrales, l'insuccès est inévitable. Les chances sont grandes, au contraire, si la cavité occupe la partie moyenne et se prolonge en avant.

Les indications opératoires sont donc tirées de l'état du poumon et du siège de la cavité suppurante.

De l'état du poumon : il faut avoir acquis la certitude que le poumon est à jamais rétracté et qu'il n'y a plus à compter sur lui pour combler le vide. Voici un exemple : Il y a quelques années, il s'agissait de pratiquer à une jeune fille de dix-huit ans l'opération d'Estlander; une dernière consultation eut lieu. Constatant qu'il existait de la sonorité et du murmure respiratoire au voisinage de la poche, je conseillai de débrider la fistule et de continuer des lavages. La malade est aujourd'hui complètement guérie.

Du siège de la cavité suppurante : cette cavité doit être située en regard de la portion de côtes qu'il est possible de réséquer. Si elle est trop en arrière, l'opération est inutile.

Cette dernière indication est facile à constater, puisqu'il suffit pour cela d'explorer la cavité (et le meilleur explorateur est celui qu'emploie M. Bouilly, un cathéter Béniqué), mais il n'en est pas de même de la première. A quel moment peut-on affirmer que le poumon est impropre à reprendre sa situation primitive? Il me paraît bien difficile de le préciser. On ne devra donc se résoudre à pratiquer l'opération d'Estlander (laquelle en définitive est grave) qu'après avoir, et pendant longtemps, employé d'autres moyens plus inoffensifs.

Le meilleur de ces moyens est sans contredit l'injection de chlorure de zinc dans la plèvre. Une solution à 3 p. 100 est suffisante, quoiqu'on puisse l'injecter à 5 p. 100. Il est à cet égard un point important dont le praticien doit être prévenu. Une injection dans la plèvre peut déterminer la mort immédiate par syncope, mais la syncope ne se produit probablement que si le liquide

séjourne un certain temps dans la cavité, s'il y exerce une pression. Employez donc une sonde à double courant ou bien une sonde plus petite que l'orifice fistuleux, afin de permettre au liquide de sortir à mesure qu'il est injecté. Faite dans ces conditions, l'injection présente beaucoup moins de danger.

Introduisez dans la cavité une sonde en gomme. Lavez d'abord le foyer avec une solution d'acide borique et injectez ensuite la solution au chlorure de zinc ; entourez le thorax d'un pansement antiseptique et contentez-vous, les jours suivants, de renouveler le pansement extérieur. Si la suppuration diminue, si le sujet reprend de l'embonpoint, attendez ; sinon, après trois semaines ou un mois, faites une seconde injection. Cette méthode de traitement compte de nombreux succès.

Les injections ont échoué ; la suppuration continue aussi abondante et le malade dépérit ; la cavité est bien située, ne se prolonge pas trop loin en arrière : l'opération d'Estlander est alors indiquée. Voici comment il convient de procéder :

Vous avez pris soin de bien vous renseigner sur la disposition de la cavité purulente ; vous en connaissez la hauteur et la largeur. A la face externe du thorax, là où les couches musculaires sont le moins épaisses, pratiquez une incision en forme d'U comprenant toutes les parties molles jusqu'aux côtes. Disséquez le lambeau et relevez-le jusqu'à sa base. Isolez successivement avec une rugine les côtes qui doivent être enlevées ; passez en arrière d'elles une sonde de Blandin et divisez-les avec une cisaille de Liston. Ne craignez pas d'en enlever la plus grande longueur possible en évitant toutefois d'aller trop en avant, à cause du péricarde et du diaphragme.

Il n'est pas nécessaire de faire la résection sous-périostée, au contraire, puisque la paroi thoracique doit rester souple et molle.

Le nombre de côtes à réséquer est évidemment en rapport avec la hauteur de la cavité.

Il se produit une abondante hémorrhagie en nappe, mais on ne rencontre pas de vaisseaux importants ; ne vous préoccupez ni des artères ni des nerfs intercostaux.

Cette opération est laborieuse, pénible même, mais singulièrement facilitée par l'épaississement de la plèvre, qui donne aux instruments sécateurs une sorte de point d'appui. On peut ainsi enlever la presque totalité de la cage thoracique d'un côté.

L'opération terminée, lavez la plaie avec la solution phéniquée forte ; agrandissez au besoin l'orifice fistuleux, afin d'introduire un gros drain dans la cavité. Suturez la plaie des téguments. drainez-la convenablement et appliquez un pansement antiseptique.

Pansez ultérieurement en faisant au besoin des lavages par le tube ; vous raccourcirez ce dernier au fur et à mesure du retrait de la paroi et le maintiendrez en place jusqu'à guérison complète.

Lorsqu'un foyer gangreneux ou purulent siège dans l'épaisseur du parenchyme pulmonaire, ou, ce qui revient au même, dans une scissure interlobaire ; lorsque la percussion et l'auscultation permettent de reconnaître que ce foyer est proche de la paroi thoracique et que par conséquent le poumon est adhérent, il est très rationnel de l'ouvrir largement, opération à laquelle on donne le nom de *pneumotomie*.

Pour cela, commencez par réséquer une ou deux côtes et divisez ensuite le parenchyme pulmonaire au thermo-cautère jusqu'à ce que vous arriviez dans le foyer. N'y pratiquez pas d'injection immédiate, pour éviter la syncope, mais bourrez-le de tampons de gaze iodoformée.

Dans les jours suivants, lavez la plaie, si cela est nécessaire, en prenant les précautions que j'ai indiquées plus haut.

Quant à réséquer une portion de poumon, dans la tuberculose, par exemple, cela est évidemment praticable, mais je doute que l'opération soit utile. Que l'on ouvre au besoin une caverne bien limitée, peut-être y aurait-il avantage dans certains cas que je ne saurais d'ailleurs préciser, mais enlever un fragment de poumon tuberculeux, alors que tout le reste est probablement déjà envahi par le bacille, me paraît une opération bien peu justifiée.

3° AFFECTIONS ORGANIQUES DE LA POITRINE.

Les lésions organiques de la poitrine susceptibles d'être rattachées à la chirurgie sont peu nombreuses et d'ailleurs très rares. Je n'ai pas, en effet, à m'occuper ici des tumeurs des médiastins, qui rentrent dans le domaine de la pathologie interne, et les tumeurs du sein seront étudiées séparément.

Qu'il puisse se rencontrer des sarcomes, des cancers, etc., soit des parties molles, soit du squelette, cela n'est pas douteux, mais

il ne surgit du siège de ces tumeurs aucun signe spécial, aucune indication particulière.

Je signalerai comme propres à la poitrine les kéloïdes, qui affectent pour la région sternale une certaine prédilection et auxquelles il est préférable de ne pas toucher.

Je mentionnerai encore la tumeur formée par l'anévrysme de la crosse de l'aorte après usure du sternum, mais cette affection doit être, dans son ensemble, rattachée à la pathologie interne.

Une tumeur plus rare encore que les précédentes est la *hernie du poumon*, qui succède en général à un traumatisme de la paroi thoracique, bien qu'il existe des hernies congénitales. Après une contusion, une fracture de côtes, la paroi reste plus faible en ce point, et le poumon, surtout s'il est emphysémateux, la soulève et vient peu à peu faire saillie sous la peau.

La tumeur est molle, élastique, sonore à la percussion, réductible, et se tend fortement pendant une brusque expiration. Elle ne pourrait être confondue qu'avec un abcès de la paroi, communiquant avec la plèvre à travers un espace intercostal, mais le plus simple examen permettra d'éviter cette erreur.

Le malade portera simplement un appareil contentif.

Affections de la région mammaire. — Nous n'avons rien à dire des traumatismes de la région mammaire. Les plaies, les contusions, ne diffèrent pas de celles des autres régions.

Le bout du sein des femmes qui nourrissent est fréquemment atteint de *gerçures*, de *crevasses* très douloureuses, qui obligent à suspendre l'allaitement, et sont la cause habituelle des abcès du sein. Il faut les laver avec des solutions légèrement astringentes et les recouvrir de vaseline boriquée.

Il n'est pas très rare de rencontrer au bout du sein des ulcérations syphilitiques pouvant provenir de l'allaitement d'un enfant infecté. Je n'ai pas à insister ici sur les conséquences de toute nature résultant d'un semblable accident.

Je signalerai aussi l'existence fréquente de croûtes eczémateuses.

On a plusieurs fois trouvé dans le sein des corps étrangers pointus, tels qu'une aiguille, par exemple, sans que la malade en

soupçonnât la présence. Le corps s'enkyste et autour de lui se développe une gangue indurée pouvant faire croire à quelque lésion organique. Une tumeur petite, dure, limitée, conservant depuis longtemps le même volume, déterminant une vive douleur à la pression, devrait faire songer à la possibilité de ce léger accident.

On observe assez souvent chez les jeunes garçons, vers la puberté, une sorte de fluxion de la glande mammaire rudimentaire. Il existe une petite tumeur douloureuse dont les parents s'inquiètent, mais à tort, car elle disparaît spontanément au bout d'un certain temps. Cependant j'ai quelquefois vu survenir un abcès.

Les affections dont est le plus fréquemment atteinte la région mammaire sont les abcès et les tumeurs du sein.

1° *Abcès du sein.* — Les abcès du sein se rencontrent presque exclusivement chez les accouchées. Ils se développent en général dans deux circonstances : la mère a commencé l'allaitement, mais, pour une cause quelconque, elle a dû le suspendre, bien que le sein soit intact ; ou bien des gerçures se sont développées au bout du sein pendant l'allaitement et ont obligé à le suspendre, au moins de ce côté.

Le processus inflammatoire diffère dans les deux cas : dans le premier il se produit ce qu'on a appelé un engorgement laiteux aboutissant à la suppuration ; dans le second le point de départ de l'abcès est très vraisemblablement une angioleucite.

Quoi qu'il en soit de la théorie, la collection purulente peut occuper trois points différents : la couche sous-cutanée, le parenchyme glandulaire et la couche celluleuse rétro-glandulaire.

L'abcès de beaucoup le plus fréquent est l'abcès parenchymateux, dont l'abcès sous-cutané n'est souvent qu'une dépendance.

L'*abcès sous-cutané* diffère lui-même suivant qu'il siège au niveau de l'auréole du sein ou bien en dehors de l'auréole. Dans le premier cas, ce sont, en quelque sorte, de petits abcès tubéreux saillants à l'extérieur, semblables à ceux de l'aisselle, et qui ont sans doute pour siège anatomique les glandes sébacées de la région. Je rappelle qu'à ce niveau la peau, adhérente par sa face profonde, n'est pas doublée d'une couche cellulo-graisseuse

comme sur les autres points de la glande, ce qui explique l'aspect et le mode d'évolution de ces abcès. Il en existe souvent plusieurs simultanés ou successifs, et il n'est pas très utile de les inciser, car ils n'ont pas de tendance à s'étendre et les malades en souffrent peu.

Dans le second cas, lorsque l'abcès est extra-auréolaire, il ne diffère pas des abcès ordinaires, et je n'ai pas à y insister.

L'*abcès parenchymateux* présente beaucoup plus d'importance que le précédent, et c'est aussi, je le répète, celui que l'on observe dans la grande majorité des cas à la suite des couches, ou plutôt de l'allaitement, car les femmes qui ne nourrissent pas y sont bien moins exposées que les autres.

Voici comment les phénomènes se déroulent.

La femme a cessé brusquement de donner le sein ou bien elle continue à le donner, mais elle a des gerçures. La glande se tuméfie et devient douloureuse ; la peau se tend, prend l'aspect luisant, sans changer d'abord notablement de couleur ; la consistance du sein est ferme. Après quelques jours, il se ramollit, les douleurs deviennent de plus en plus intenses, la température s'élève et la peau ne tarde pas à rougir. A ce moment on perçoit la fluctuation, mais le foyer est encore profond, occupe l'épaisseur de la glande et ne fait pas relief à l'extérieur. Le pus se rapproche des téguments, finit par former un foyer superficiel, soulève la peau, forme une saillie appréciable à la vue et s'échappe enfin au dehors.

L'abcès parenchymateux abandonné à lui-même commence donc par un foyer intra-glandulaire ; le pus traverse les couches superficielles de la glande en suivant un trajet étroit et vient former un second foyer sous la peau. C'est pourquoi Velpeau lui donna le nom d'*abcès en bouton de chemise*. Cette disposition est très importante à connaître, car, si l'abcès s'ouvre de lui-même, ou bien si on se contente d'ouvrir le foyer sous-cutané, le foyer profond persiste et avec lui un trajet fistuleux qui dure un temps infini et tourmente beaucoup les femmes. Les *fistules du sein* n'ont pas d'autre origine.

La glande mammaire se compose de 12 à 15 lobes isolés l'un de l'autre et aboutissant chacun à un conduit galactophore. Or, l'inflammation peut s'emparer successivement de plusieurs de ces lobes, d'où résulte la production d'abcès à répétition qui décou-

ragent les malades, et consécutivement de fistules multiples traversant le sein dans tous les sens.

Le diagnostic de cet abcès est en général facile. On en peut craindre la formation lorsque le gonflement et la douleur persistent pendant plusieurs jours et surtout vont en augmentant : lorsque les douleurs prennent le caractère lancinant. Cependant il n'est pas rare de voir un engorgement du sein se terminer par résolution. La fluctuation est le seul signe qui permette d'affirmer l'existence d'un abcès ; toutefois ce phénomène est relativement difficile à percevoir lorsque le pus est encore emprisonné dans le parenchyme ; il devient par contre très facile quand le liquide s'est étalé sous la peau.

Faut-il ouvrir les abcès du sein ?

Je pose la question parce que quelques praticiens ont conseillé de les abandonner à eux-mêmes, à cause, sans doute, de la répétition possible des mêmes accidents dans un lobe voisin. Dans ces conditions les malades se trouvent en effet exposées à des opérations successives qui les désespèrent. Je suis cependant d'avis que, s'il n'y a pas intérêt à fendre un abcès de l'auréole, il y a grand avantage à ouvrir un abcès parenchymateux avant même qu'il soit venu faire foyer sous la peau. N'avons-nous pas le chloroforme à notre disposition dans le cas où de nouveaux abcès surviendraient ? En donnant issue au pus, on épargne à la malade plusieurs jours de grande souffrance et on évite presque à coup sûr la production des fistules consécutives.

Si l'abcès est devenu sous-cutané, ne vous contentez pas d'ouvrir la poche extérieure. Comportez-vous ici comme dans la paume de la main : cherchez l'orifice de communication avec le foyer profond et fendez largement ce dernier.

Traitez les *trajets fistuleux* du sein en les ouvrant dans toute leur étendue.

Les *abcès rétro-mammaires*, beaucoup plus rares que les deux précédents, résultent sans doute de l'inflammation des granulations les plus profondes de la glande confinant à la couche lamelleuse très lâche qui sépare celle-ci du muscle grand pectoral.

L'abcès repousse fortement la mamelle en avant. En saisissant à pleines mains cette dernière, dont l'aspect est d'ailleurs tout à fait normal, on peut la refouler en arrière et constater qu'elle est

soulevée. Le pus vient alors faire saillie à la circonférence de la glande, et c'est là qu'il convient de lui donner issue aussitôt que l'on a perçu de la fluctuation.

2° *Tumeurs du sein.* — J'ai à peine besoin de dire que les tumeurs du sein constituent l'un des chapitres les plus importants de la chirurgie. En raison de leur extrême fréquence, elles soulèvent à chaque instant, relativement au diagnostic et au traitement, des problèmes dont la solution est souvent fort difficile.

Comme toujours, je suivrai dans cette étude l'ordre clinique, supposant le lecteur en présence d'une femme qui vient le consulter pour une tumeur du sein.

Et d'abord, existe-t-il une tumeur?

Cette question ne semblera pas oiseuse aux praticiens qui ont déjà observé un assez grand nombre de malades, beaucoup de femmes s'imaginant être atteintes d'une tumeur du sein alors qu'il n'y en a pas trace. D'où vient cette erreur? De ce que la glande est douloureuse et présente un certain degré de tuméfaction et d'induration. Si vous saisissez entre les doigts, dans son diamètre vertical ou transversal, la mamelle, même tout à fait saine, vous sentirez en effet une sorte de tumeur plus ou moins volumineuse : mais pressez la glande à plat en l'appliquant contre le thorax, vous ne trouverez plus rien. Il s'agit donc là d'un mode d'exploration de la plus haute importance et qui met à l'abri de bien des méprises.

L'existence d'une saillie costale indépendante de la glande constitue une autre cause d'erreur dont il suffit d'être prévenu.

Ce premier examen vous permet de conclure à la présence d'une tumeur dans le sein. Étudiez-en maintenant les caractères. Pour cela, placez les malades sur une chaise, en pleine lumière ; faites débarrasser la poitrine et le cou de tout vêtement, afin de comparer entre eux les deux côtés non seulement au niveau de la mamelle, mais aussi au niveau des creux sus et sous-claviculaires.

Il est utile d'établir un premier départ dans le diagnostic. Recherchez donc si la tumeur est solide, ou bien si elle est liquide. Les tumeurs solides sont infiniment plus fréquentes que les tumeurs liquides. Nous verrons que l'une des tumeurs solides se creuse à un moment donné de cavités kystiques, mais la partie fondamentale est solide, les kystes sont l'accessoire.

Tumeurs solides du sein. — Il ne serait pas rationnel de faire reposer notre étude clinique sur les classifications proposées par les histologistes, puisque les caractères qui leur servent de base ne se révèlent qu'au microscope et sont inapplicables au lit du malade. Je répète ce que j'ai déjà fait remarquer en étudiant les tumeurs de la région parotidienne : l'histologie des tumeurs du sein est très intéressante au point de vue de l'histoire naturelle, il est indispensable de la connaître, mais ce n'est pas elle qui nous permet d'arriver au diagnostic ; elle ne vient qu'en second lieu pour le vérifier, le confirmer lorsque la tumeur a été enlevée. Il nous faut donc d'autres caractères pour asseoir notre jugement et prendre nos déterminations.

Le grand signe clinique sur lequel repose presque entièrement le diagnostic des tumeurs solides du sein est le suivant : *La tumeur fait-elle corps avec la glande ou bien en est-elle indépendante?*

Suivant la réponse à cette question, vous déterminerez le départ entre les deux groupes principaux des tumeurs solides du sein. Si la tumeur fait corps avec la glande, vous aurez affaire au *groupe des cancers* ; si elle en est indépendante, vous serez en présence d'une tumeur appartenant au *groupe des adéno-sarcomes*.

Ce signe doit donc être recherché tout d'abord avec le plus grand soin. Une certaine expérience est nécessaire pour le bien percevoir, mais on y arrive en général facilement. Si vous appliquez doucement le doigt à la surface d'une tumeur incorporée à la glande, vous sentez un corps dur qui se continue insensiblement par sa circonférence avec les granulations de la glande sans ligne bien nette de démarcation, ainsi que le montre la figure 88. Vous sentirez, au contraire, s'il s'agit d'une tumeur indépendante (fig. 89), une séparation très nette entre le néoplasme et la glande.

Saisissez la tumeur entre les doigts et imprimez-lui des mouvements ; la tumeur incorporée est immobile sur la glande, tandis que l'autre est très mobile : elle roule et glisse, en quelque sorte, comme une bille sous les doigts. Évitez avec soin cette cause d'erreur consistant à prendre la mobilité en masse de la mamelle sur le grand pectoral pour la mobilité partielle de la tumeur.

Il existe sans doute entre ces deux groupes de tumeurs bien d'autres signes différentiels qui apparaissent au cours de l'évolution du néoplasme et que nous signalerons plus loin, mais celui-ci, basé sur l'anatomie pathologique, est essentiel, primordial, et doit servir de base à notre classification clinique.

Les tumeurs solides du sein se divisent donc en deux groupes : les tumeurs fusionnées avec la glande et celles qui en sont indépendantes ; les premières sont encore dites *non encapsulées*, et les secondes *encapsulées*.

Poursuivons l'étude de la malade que nous supposons placée devant nous.

Nous avons acquis les trois notions suivantes : cette femme est atteinte d'une tumeur du sein ; la tumeur est solide ; elle fait

Fig. 88. — Carcinome circonscrit de la mamelle (schéma).

corps avec la glande : elle appartient donc au groupe des cancers, c'est-à-dire au groupe des tumeurs essentiellement malignes. Je dis au groupe des cancers, ce n'est peut-être pas absolument certain, mais nous touchons ici à un point de diagnostic différentiel des plus délicats et qui trouvera mieux sa place un peu plus loin lorsque nous aurons étudié l'évolution et les diverses formes du cancer du sein.

Recherchons maintenant les autres signes confirmatifs de notre première hypothèse de cancer du sein.

L'un des premiers à apparaître est l'adhérence de la peau.

Cette adhérence est si nette et si évidente à une certaine période que la malade elle-même la signale à notre attention, mais il n'en est pas ainsi au début de l'affection, alors que le diagnostic peut encore être douteux, surtout si le signe tiré de la fusion de la tumeur avec la glande n'est pas très nettement perçu, ce qui arrive souvent.

Pour reconnaître l'adhérence, explorez de la façon suivante : à une certaine distance au-dessus et au-dessous de la tumeur, sai-

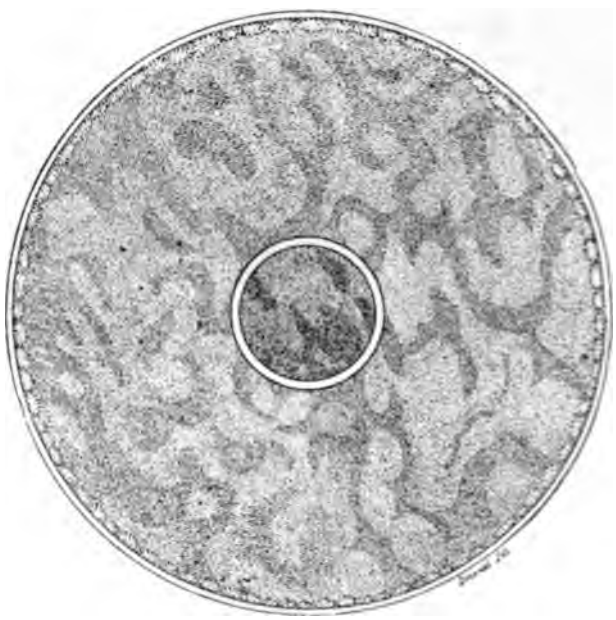

Fig. 89. — Tumeur encapsulée de la mamelle (adéno-sarcome) (schéma)

sissez la peau entre le pouce et l'index et rapprochez les doigts de façon à formez un pli : vous constaterez que vers la partie culminante de la tumeur la peau ne se soulève pas et reste déprimée en se fronçant là où devrait se trouver le sommet du pli. Il semble que le sein soit *capitonné* en ce point. Faites la même exploration sur une partie saine, et vous saisirez nettement la différence. Lorsque ce signe existe, même à l'état de nuance, il suffit pour permettre d'affirmer l'existence du cancer, car jamais une tumeur encapsulée ne lui donne naisance.

A quelle forme de cancer avez-vous affaire ?

J'estime que les expressions de squirrhe et d'encéphaloïde n'ont

plus de raison d'être, d'autant plus que la grosse tumeur molle à laquelle Velpeau donnait le nom d'encéphaloïde n'est pas du cancer, mais du sarcome.

Je ne ferai que mentionner l'épithéliome intra-canaliculaire signalé par MM. Labbé et Coyne, surtout au point de vue anatomo-pathologique. Tous les cancers ne sont-ils pas d'ailleurs considérés aujourd'hui comme des épithéliomes?

Très rarement le cancer peut débuter par le mamelon (maladie de Paget).

La véritable division clinique du cancer du sein est celle-ci : le cancer est *circonscrit* ou il est *diffus*. Donc, après avoir établi que la malade est atteinte d'un cancer, résolvez cette question : Appartient-il à la forme circonscrite? revêt-il la forme diffuse?

La forme ciconscrite se définit d'elle-même ; vous sentez nettement dans le sein un noyau très dur, plus ou moins volumineux, inégal, irrégulier, mais bien limité, et dont vous saisissez nettement les contours (fig. 88). Vous apprenez en même temps que la tumeur a marché d'une façon relativement lente : elle remonte, par exemple, à une ou deux années.

Dans la forme diffuse, il est impossible de délimiter une tumeur isolée.

Cette forme se présente elle-même sous deux aspects différents que j'ai essayé de représenter par les schémas 90 et 91. Tantôt on constate au niveau du mamelon une induration vague qui se prolonge à une certaine distance sans atteindre la périphérie de la glande ; le sein paraît plutôt ratatiné, plus petit que l'autre ; la peau très adhérente est comme plissée, ridée. On trouve à sa surface des traînées blanchâtres formées par la dilatation du réseau lymphatique ; autour du mamelon, qui est très dur et rétracté, on sent une sorte de tuméfaction mollasse diminuant insensiblement à mesure qu'elle gagne la circonférence de la mamelle. La marche du cancer est assez lente : c'est un *cancer rameux* (fig. 90).

L'autre variété du cancer diffus mérite le nom de *cancer en masse*. En effet, au lieu d'un noyau cancéreux qui, né d'un point de la glande, rayonne plus ou moins vite pour envahir toute la mamelle, le néoplasme apparaît dans tous les points à la fois, et ce travail morbide se fait souvent en quelques mois (fig. 91). Le sein est un peu augmenté de volume ; il est dur comme s'il était congelé ; la peau est rapidement adhérente, et sur toute la surface de la tumeur on trouve difficilement l'endroit où elle cesse d'être en-

vahie. C'est dans ce cas surtout que, par le plissement, la peau est criblée de petites dépressions et ressemble à une peau d'orange. Le plus ordinairement le sein est lisse; quelquefois cependant il présente des bosselures. On trouve souvent dans la peau, à une certaine distance de la tumeur, des petits grains cancéreux isolés.

Cette division clinique du cancer du sein me paraît d'autant

Fig. 90. — Carcinome diffus du sein; carcinome rameux (schéma).

plus importante que c'est elle qui fournit les indications thérapeutiques.

Mais continuons l'examen des signes que nous avons à rechercher chez notre malade.

Ces signes varient nécessairement suivant la période où en est arrivée l'affection. Nous en avons déjà constaté deux des plus importants : la fusion de la tumeur avec la glande et l'adhérence de la peau sur une plus ou moins grande étendue.

Le mamelon ne tarde pas à subir une profonde modification : il se rétracte et finit presque par disparaître. On l'a quelquefois vu le siège d'un écoulement roussâtre, mais ce phénomène ne présente aucune valeur diagnostique et se rencontre d'ailleurs rarement dans le cancer.

Recherchez ensuite les connexions de la tumeur avec les par-

ties profondes. Au début, elle glisse facilement sur le grand pectoral et ne présente avec ce muscle aucune adhérence, mais elle ne tarde pas à en contracter. Pour vous en assurer, exécutez la manœuvre suivante : saisissez la tumeur à pleine main et imprimez-lui des mouvements pendant que le muscle est au repos ; elle est alors très mobile. Ordonnez à la malade d'appuyer fortement la main sur un objet fixe, une table, par exemple, et continuez de mobiliser la tumeur : si elle adhère au muscle, elle cesse d'être

Fig. 91. — Carcinome diffus du sein ; carcinome en masse (schéma).

mobile comme le muscle lui-même, et vous constatez son degré d'adhérence à la somme de mouvements dont elle jouit encore.

Si la tumeur est fixe, même pendant le relâchement du muscle, c'est qu'elle adhère aux côtes.

Recherchez enfin l'état du système lymphatique.

C'est un des caractères essentiels du cancer de se propager rapidement aux ganglions de l'aisselle. Explorez non seulement cette cavité, mais encore les creux sus et sous-claviculaires. Comparez-les avec ceux du côté sain : s'ils sont moins profonds, même quand vous n'arriveriez pas à sentir les ganglions au toucher, concluez à l'envahissement du système lymphatique jusqu'à leur niveau.

La recherche des ganglions dans l'aisselle est entourée d'une certaine difficulté. Lorsqu'ils sont volumineux et durs, il suffit d'y porter la main pour les trouver, mais s'ils sont petits, on en peut facilement méconnaître la présence, et rien n'est plus commun que de constater à cet égard une contradiction entre plusieurs observateurs, surtout si la femme est chargée d'embonpoint.

Rappelez-vous que les ganglions occupent la paroi interne de l'aisselle et reposent sur le grand dentelé, dans la rainure que forme avec ce muscle le bord inférieur du grand pectoral. Donc, pour les rechercher, il faut porter les doigts à plat sur les côtes : explorez l'aisselle gauche avec la main droite et l'aisselle droite avec la main gauche.

Les ganglions se présentent sous plusieurs états ; ils sont isolés, mobiles, ou bien ils forment une masse agglomérée et adhérente, circonstance fort importante à déterminer au point de vue opératoire, car l'adhérence existe souvent avec la veine axillaire. Dans ces deux cas ils constituent en général une tumeur nettement limitée, mais peuvent aussi affecter la même forme que le cancer diffus : on trouve alors sur la paroi interne de l'aisselle une masse indurée, étalée, se continuant avec une traînée de même nature qui la rattache à la glande. Cette disposition, qui peut passer plus facilement inaperçue que la précédente, m'a paru se rencontrer de préférence dans la forme de cancer diffus rameux représentée par le schéma 90, celle où j'ai signalé dans la peau la présence de varices lymphatiques. Les vaisseaux, plus encore que les ganglions, paraissent dans cette forme être gorgés de tissu cancéreux.

A une période plus avancée de la maladie, la tumeur se présente sous un aspect différent : les signes précédents sont encore plus accentués et il s'en joint un autre, l'ulcération. D'abord très petite et superficielle, l'ulcération gagne de proche en proche en largeur et en profondeur et détermine des hémorrhagies qui hâtent l'arrivée de la dernière période, ou période cachectique.

A ce moment vous constatez ordinairement une tumeur ulcérée, adhérente au grand pectoral, adhérente aux côtes. Autour de la tumeur sont parfois disséminés des noyaux ou des plaques dures débordant la ligne médiane et faisant sur la poitrine l'effet d'une cuirasse. La chaîne ganglionnaire est envahie jusque dans le cou. L'état général, resté bon pendant assez longtemps, s'est profondément altéré : la malade éprouve de violentes douleurs ; elle a

maigri, jauni, perdu ses forces. De plus, par suite de la compression des vaisseaux et nerfs de l'aisselle, le bras se tuméfie, s'engourdit, devient douloureux et impuissant.

Il n'est pas rare à cette période de voir survenir des fractures spontanées compliquant encore ce long martyre.

Si le diagnostic de cancer s'impose lorsque la maladie est parvenue à une époque avancée de son évolution, il n'en est pas toujours de même au début. Le praticien peut éprouver de réelles difficultés à distinguer une tumeur néoplasique d'une tumeur purement inflammatoire, et il est à peine besoin de faire ressortir toute l'importance de cette distinction, puisque la première présente une gravité extrême, exige souvent une pénible opération, tandis que la seconde est insignifiante et disparaît.

Supposez un lobule de la glande enflammée (il s'agit d'une inflammation chronique et non de celle qui succède à l'allaitement ou à l'accouchement), vous constatez dans le sein une petite tumeur, ferme, douloureuse spontanément et à la pression et en connexion avec les lobules voisins. Ne sont-ce pas les caractères que nous avons attribués au cancer du sein à son début? C'est en effet seulement avec le cancer qu'elle pourrait être confondue et non avec les tumeurs encapsulées, car jamais une tumeur inflammatoire ne saurait être séparée du reste de la glande par une capsule. Dans le cas que nous supposons, d'une inflammation limitée à un lobule ou à un lobe de la glande, c'est donc avec le cancer *circonscrit* que la confusion est possible. J'ai observé un certain nombre de fois, et beaucoup de praticiens ont sans doute observé, comme moi, des femmes pour lesquelles une opération était décidée alors qu'il s'agissait seulement d'une tumeur inflammatoire, ce que l'avenir justifiait.

J'ai vu une femme opérée depuis quinze ans d'un prétendu cancer de chaque sein, et dont la santé n'a jamais cessé d'être florissante : je n'ai pu m'empêcher de songer aux cas dont j'ai été témoin, guéris sans opération.

Tout à fait au début de la maladie, il peut y avoir de l'hésitation : toutefois ne diagnostiquez jamais un cancer du sein avant d'avoir constaté l'adhérence de la peau, le capitonnage dont j'ai parlé plus haut. Ce signe est pathognomonique et manque toujours dans la tumeur inflammatoire : or vous savez qu'il survient rapidement dans le cancer.

Dans le cancer il n'existe qu'un seul noyau induré au milieu de la glande; dans la mammite chronique on en trouve souvent plusieurs.

Le cancer ne débute jamais à la fois dans les deux seins; si le second sein est parfois envahi, c'est vers la fin de la maladie.

Il n'est pas rare de rencontrer dans chaque sein des noyaux inflammatoires.

Si la malade vous dit: Cette tumeur oscille dans son volume, elle change même de place, — tenez le plus grand compte de ces caractères et assurez-vous de leur réalité, car ils sont la preuve qu'il s'agit d'une induration inflammatoire.

La mammite chronique peut donner lieu à un engorgement des ganglions de l'aisselle, et l'on conçoit que ce signe jette plus de trouble encore dans l'esprit du praticien — mais, dans le cancer, les ganglions lymphatiques ne sont pas envahis dès le début de l'affection, et lorsque l'adénopathie se développe, il existe déjà des adhérences à la peau.

En résumé, lorsque vous constatez dans le sein l'existence d'une tumeur non encapsulée (attachez-vous à bien déterminer ce dernier caractère qui vous permet d'éliminer l'adéno-sarcome), n'adhérant pas à la peau, ne s'accompagnant d'aucune altération du côté du mamelon, suspendez votre diagnostic et n'opérez pas. La présence des ganglions engorgés dans l'aisselle à cette période serait plutôt une preuve en faveur de la tumeur inflammatoire. Si plusieurs tumeurs de même nature se développent dans le même sein, s'il en existe dans l'autre sein, si vous constatez des oscillations évidentes dans leur volume (ce qui coïncide le plus souvent avec l'époque menstruelle), prononcez-vous pour une mammite chronique.

Indépendamment de ces noyaux inflammatoires, on peut rencontrer dans la mamelle des tumeurs qui revêtent un aspect clinique à peu près identique, mais en diffèrent quant à leur nature. Il existe en effet, quoique beaucoup plus rarement, des fibromes multiples du sein et aussi, en plus ou moins grand nombre, des kystes. Ces derniers ont fait l'objet d'une étude particulière de la part de M. Reclus qui a proposé ponr cette affection le nom de *maladie kystique de la mamelle*, sans préjuger de ses caractères histologiques.

Nous devons sans aucun doute admettre l'existence de cette

maladie déjà décrite par A. Cooper et dont la description repose sur des faits bien observés par MM. Reclus et Brissaud, mais je crois pouvoir dire qu'elle est extrêmement rare et ne doit tenir qu'une place minime dans la pathologie du sein, puisque sur un nombre extrêmement considérable de tumeurs, j'en ai peut-être observé seulement un ou deux exemples. En tout cas, ce qu'il faut savoir c'est qu'au point de vue clinique, il est impossible de dire à l'avance s'il s'agit d'un noyau purement inflammatoire (maladie noueuse de M. le Dr Phocas), d'un fibrome ou d'un kyste. Le diagnostic ne saurait être établi que par une ponction avec la seringue de Pravaz.

Il faut savoir en outre que la maladie kystique est de nature bénigne et qu'il ne s'agit pas là d'une tumeur épithéliale, ainsi qu'on a pu le croire au début. Il est même vraisemblable que ces kystes reconnaissent comme cause, au même titre que les noyaux de mammite, un processus inflammatoire.

Je ne crois donc pas qu'il soit utile de pratiquer l'ablation de la glande pour les tumeurs de ce genre. La compression méthodique, qui convient si bien quand il s'agit d'un noyau inflammatoire, ne produira sans doute aucun effet en cas de kystes, mais il n'y a toutefois aucun inconvénient à la tenter.

Une mammite généralisée à toute la glande pourrait être confondue au début avec la forme *diffuse* du cancer, d'autant plus que, si la mammite présente un certain degré d'acuité, si les couches superficielles de la région participent elles-mêmes à l'inflammation, la peau a perdu dans les deux cas une partie de sa mobilité et que, dans les deux cas aussi, on peut en plissant les téguments constater l'aspect d'une peau d'orange. Ce dernier signe, lorsqu'il est isolé, ne doit donc pas être considéré comme absolument pathognomonique d'un cancer du sein. Le diagnostic différentiel alors est parfois si difficile que j'ai vu des praticiens de grande valeur différer d'opinion à cet égard. Il faut attendre pour se prononcer. Lorsque la mammite est franchement chronique, vous n'observez aucune adhérence de la peau, le mamelon n'est pas rétracté ; la forme de la tumeur rappelle absolument celle de la glande mammaire elle-même, des poussées inflammatoires se sont produites dans les deux seins. Vous devez alors repousser l'idée de cancer. Ce sont d'ailleurs des cas que l'on observe rarement dans la pratique.

Je suppose que les signes soient évidents : peau adhérente, mamelon rétracté, etc., la femme que vous avez devant vous est donc atteinte d'un cancer du sein. Quel traitement allez-vous conseiller?

Nous admettons d'abord que jusqu'à présent toute médication interne ou externe est impuissante à guérir un cancer avéré; espérons qu'un heureux hasard mettra plus tard l'humanité en possession d'un spécifique contre cette terrible affection, mais le quinquina du cancer n'est pas encore trouvé.

C'est donc toujours à l'ablation qu'il convient de recourir quand on se propose de tenter une cure radicale.

Une cure radicale! Peut-on l'obtenir, même au prix d'une opération?

Des exemples, malheureusement trop fréquents, nous démontrent journellement le contraire. Cependant, sans être partisan de la théorie qui fait du cancer une affection microbienne toujours locale primitivement; tout en admettant une disposition spéciale, une diathèse qu'il serait puéril de contester, je pense qu'il y a un intérêt réel pour les malades à être débarrassées de leur affection; je pense qu'une opération bien complète, faite en temps opportun, donne des chances sérieuses de survie, sans oser dire toutefois qu'elle mette à l'abri de la récidive locale ou de la généralisation.

Il faut donc opérer les cancers du sein. Mais faut-il les opérer tous?

Non certainement.

Pour certains cas, il ne saurait y avoir doute. Le cancer, par exemple, ne consiste plus guère qu'en une vaste ulcération; il a détruit les parties molles du thorax, il adhère aux côtes, etc.: contentez-vous alors des moyens palliatifs les plus puissants.

Que dans un but palliatif vous enleviez, à la rigueur, un noyau cancéreux bien isolé, lorsqu'une ulcération fournit constamment du sang et occasionne de vives douleurs, vous rendrez encore service à la malade, mais ce sont là des cas exceptionnels.

Règle générale : on ne doit opérer un cancer du sein que si toutes les parties atteintes peuvent être enlevées.

En vertu de ce précepte, lorsque le cancer, quoique non ulcéré, atteint non seulement la glande, mais est disséminé sur divers points du thorax; lorsque toute la chaîne ganglionnaire est

envahie jusqu'à la racine du cou, l'abstention est de droit et il ne saurait y avoir de désaccord à ce sujet.

Il existe donc des cas dans lesquels le chirurgien ne *doit* pas opérer.

Je suppose un cancer opérable : les limites du néoplasme sont accessibles et il semble même possible de les dépasser.

C'est ici que commence la difficulté. La forme du cancer doit, à mon avis, peser d'un grand poids sur votre détermination. Si le cancer appartient à la forme circonscrite, avec ou sans ganglions dans l'aisselle, n'hésitez pas, conseillez l'opération; mais, s'il revêt la forme diffuse, et surtout la forme diffuse en masse, ne la conseillez pas. J'ai acquis la conviction profonde, basée sur de bien nombreux exemples, que l'opération est dans ces cas plus nuisible qu'utile à la malade. La tumeur *paraît* limitée, mais, en somme, elle ne l'est pas, et rien ne vous indique jusqu'où doit porter votre incision. Aussi assiste-t-on presque toujours alors au spectacle lamentable d'une récidive survenant dans la plaie, avant même que celle-ci soit cicatrisée, et le néoplasme en revêt une marche plus rapide. Vous prenez une femme présentant encore toutes les apparences de la santé, dont personne même peut-être ne soupçonne la maladie, vous l'opérez ; et loin de lui rendre service, vous lui portez préjudice, car jamais elle ne recouvrera l'état de santé relatif qu'elle possédait auparavant et vous aurez certainement abrégé ses jours.

Non seulement une opération pratiquée dans ces conditions est nuisible à la malade, elle l'est encore à la famille. Est-il donc indifférent pour les enfants qu'il soit de notoriété publique que leur mère a été opérée d'un cancer du sein? Non : par suite il est irrationnel de conseiller une opération désavantageuse pour la malade et dont la famille subit les conséquences de toute sorte.

La conduite du praticien serait des plus simples si les choses se dessinaient toujours avec une netteté parfaite, mais il n'en est pas ainsi dans la clinique, où l'on rencontre souvent les cas intermédiaires. Ce qui rend encore la situation du chirurgien plus délicate et exige de sa part une attention extrême, c'est l'état moral des malades, dont il est indispensable de tenir compte. Trop heureux lorsque, atteinte d'un cancer diffus du sein, la malade commence par vous déclarer de la façon la plus nette qu'elle n'acceptera pas l'opération : abondez dans ce sens. Mais si, au contraire, la malheureuse désire être opérée, si le refus d'une opération

de votre part est dans sa pensée un arrêt de mort : si cette idée l'obsède à chaque instant et lui rend la vie insupportable, comment ne pas prendre en commisération un tel état d'esprit? Il est des cas tellement inopérables qu'il faut refuser quand même, mais on conçoit que l'on se décide, bien qu'à contre-cœur, lorsqu'il se présente encore quelques chances favorables.

Voici comment il faut pratiquer l'ablation des cancers du sein.

Les préceptes généraux se résument en ceci : Enlevez le plus largement possible toutes les parties suspectes ; ne laissez dans la plaie aucune portion de glande, même saine.

Cernez la tumeur par deux incisions horizontales en commençant par l'inférieure ; pénétrez rapidement jusqu'au grand pectoral ; détachez la tumeur de haut en bas en la faisant basculer, en entraînant les fibres musculaires qui pourraient être adhérentes. Appliquez les pinces hémostatiques nécessaires.

Si vous avez constaté la présence de ganglions dans l'aisselle, prolongez l'incision vers cette cavité en suivant le bord inférieur du grand pectoral et divisez les parties molles jusqu'à ce que vous soyez arrivé sur les ganglions. — Quittez alors le bistouri et servez-vous des doigts. — Énucléez tous les ganglions envahis : en agissant de la sorte, vous assurez mieux l'hémostase et vous entraînez les vaisseaux lymphatiques afférents ou efférents en même temps que le ganglion.

Si vous aviez déchiré la veine axillaire, mettez un fil au-dessus et au-dessous.

Revenez ensuite à la plaie principale ; recherchez s'il ne reste pas à la face profonde de la peau des portions de glande saine, et détachez-les avec les ciseaux. N'hésitez pas à enlever quelques fragments du grand pectoral, si ce muscle vous semble atteint, mais je ne saurais, au moins jusqu'à nouvel ordre, le désinsérer et l'enlever tout entier et de parti pris, ainsi que des chirurgiens allemands l'ont conseillé dans ces derniers temps.

Faites l'hémostase définitive ; lavez à la solution phénique forte ; drainez l'aisselle et la plaie principale ; réunissez par première intention, même lorsque les bords de la plaie sont très écartés l'un de l'autre, et ne craignez pas d'exercer une certaine traction pour les affronter ; suturez avec du crin de Florence ou de la soie. Vous obtiendrez presque toujours la réunion immédiate de la peau et des neuf dixièmes de la plaie.

Je fais actuellement le pansement suivant : gaze iodoformée, épaisse couche d'ouate ; — compression avec un bandage de corps en flanelle. Comprimez énergiquement, afin d'éviter l'écoulement sanguin.

Diminuez cette compression après quelques heures, si elle gênait la respiration.

Laissez le pansement en place pendant cinq à six jours, à moins que les pièces ne soient trop tachées de sang. Enlevez alors les sutures et le drain, réappliquez ensuite le même pansement moins le drain.

Pansez de nouveau après trois ou quatre jours. La guérison est en général complète du douzième au quinzième jour.

Chaque chirurgien apporte, sans doute, quelques modifiations personnelles dans la pratique des opérations et du pansement ; il faut d'ailleurs remplir les indications spéciales, s'il s'en présente. Je puis toutefois affirmer au praticien que, s'il suit fidèlement les règles précédentes, il obtiendra certainement des résultats remarquables.

Comment se fait la récidive dans les cancers du sein ? C'est un point intéressant que, sur mes conseils, M. le Dr Rieffel a étudié d'une manière toute spéciale. Dans un très grand nombre d'observations relevées à ce point de vue, M. Rieffel a trouvé que 95 fois sur 100 environ la récidive se faisait dans la cicatrice, et 5 fois seulement dans les ganglions de l'aisselle.

Frappé, depuis bien des années déjà, de ce mode de récidive des cancers du sein, j'en avais tiré cette conclusion pratique : il est évident que si l'on constate la présence dans l'aisselle d'un ou de plusieurs ganglions indurés, il faut les extirper ; mais s'il n'en existe pas d'appréciables au toucher, est-il utile de prolonger l'incision sous le bras, de parti pris, afin de *curer l'aisselle*, ainsi qu'on l'a dit ? Le résultat des recherches de M. Rieffel me paraît répondre suffisamment à la question ; on complique, on aggrave ainsi l'acte opératoire sans aucun bénéfice pour la malade. Par contre il importe de dépasser le plus possible les limites du mal, en enlevant largement les téguments, puisque c'est de là que partira à peu près certainement la récidive.

Revenons maintenant à notre seconde hypothèse.

La malade que nous examinons est [illegible] tumeur du

sein ; cette tumeur est solide et, de plus, elle est mobile sur la glande ; elle en est séparée par une capsule d'enveloppe ; la tumeur, en un mot, est encapsulée. Elle appartient donc aux tumeurs relativement bénignes du sein, au *groupe des adéno-sarcomes.*

Il est donc de la plus haute importante de savoir si la tumeur est encapsulée, parce que vous éliminez de la sorte e tle cancer et la mammite chronique. C'est à sa mobilité qu'on le reconnaît et à l'absence de continuité avec les granulations glandulaires du voisinage. La tumeur roule, se déplace, pivote sur elle-même et fuit sous le doigt comme un noyau de fruit. On arrive assez rapidement en clinique à percevoir ces caractères ; toutefois il faut se garder de confondre (et c'est la seule difficulté) la mobilité en masse de la mamelle sur le grand pectoral avec la mobilité partielle de la tumeur sur la glande.

Je suppose que la tumeur présente le volume d'un œuf de poule ; elle est arrondie, lisse, très régulière et presque toujours indolente ; la peau qui la recouvre est saine, n'offre pas la moindre adhérence ; le mamelon n'est pas rétracté : l'aisselle est libre.

De plus, vous apprenez en général de la malade que cette tumeur est de date ancienne ; il y a six, sept, huit ans qu'elle s'est aperçue d'une petite boule qui roulait dans le sein.

Cliniquement, cette tumeur est donc très nettement définie : elle ne ressemble en rien au cancer.

En est-il de même au point de vue histologique ?

Est-ce un adénome, un fibrome, un sarcome, un myxome, même un épithéliome ? On ne peut le savoir ; c'est seulement après l'ablation de la tumeur que le microscope se prononcera, et encore nous apprend-il souvent qu'elle est mixte et composée de divers tissus. La clinique est encore à cet égard pleinement d'accord avec l'histologie. La tumeur peut revêtir dès le début les allures du sarcome pur, marcher rapidement, et il s'agit alors d'un sarcome encéphaloïde ; mais voici comment les phénomènes évoluent dans la grande majorité des cas.

Restée pendant plusieurs années presque silencieuse, et paraissant bien n'être qu'un adénome simple, cette tumeur prend tout à coup un accroissement rapide. Elle était lisse et régulière : elle devient inégale et bosselée. Elle avait une consistance rénitente, élastique, égale dans tous les points : — elle reste ferme par place, mais devient molle et fluctuante dans d'autres. La peau avait conservé sa couleur et son épaisseur normales ; — elle

rougit et s'amincit, sans toutefois jamais présenter les adhérences propres au cancer. Le mamelon était normal ; — il ne se rétracte pas, il est vrai, comme dans le cancer, mais il s'étale sous l'influence de la distension de la peau. La tumeur était à peu près indolente : — elle est devenue douloureuse. Cependant elle conserve toujours deux de ses caractères primitifs : elle est libre sur les parties profondes, complètement mobile, et les ganglions de l'aisselle sont intacts.

Que s'est-il donc passé ? La tumeur qui, pendant tant d'années, s'était comportée comme un adénome simple, a subi la transformation sarcomateuse et dès lors s'est rapidement développée. Elle s'est creusée de kystes plus ou moins vastes, et constitue, dès lors, l'affection connue sous le nom de *sarcome kystique* ou de *cysto-sarcome de la mamelle.*

Arrivée à cette période de son évolution, la tumeur ne s'arrête plus dans sa marche. Elle atteint parfois un volume énorme et peut peser six ou sept kilogrammes.

Jusqu'alors la santé générale des malades était restée remarquablement bonne. Cependant la peau s'amincit de plus en plus et finit par s'ulcérer. De grosses masses bourgeonnantes, grisâtres, sanieuses, s'échappent alors au dehors, tombent souvent d'elles-mêmes comme un fruit mûr (à ce point qu'on a observé des cas de guérison spontanée par ce mécanisme), et il survient de fréquentes hémorrhagies. A partir de ce moment, la santé s'altère et la malade ne tarde pas à succomber dans un état cachectique.

J'ai déjà dit plus haut que Velpeau donnait à ces gros sarcomes le nom de cancer encéphaloïde, mais bien à tort, car ces deux genres de tumeur, cancer et sarcome, ne présentent pas un seul caractère, je ne dis pas seulement histologique, mais même clinique, qui leur soit commun.

La confusion étant encore faite de nos jours par un grand nombre de praticiens, même par des praticiens de renom, j'ai cru utile de résumer, sous forme de parallèle, les signes qui différencient le cancer du sarcome du sein ; signes applicables aussi bien au sarcome développé d'emblée dans la mamelle, qu'à l'adéno-sarcome.

Les signes différentiels portent : sur la marche et le mode de développement ; la configuration extérieure ; l'état de la peau ; l'état du mamelon ; l'aspect de l'ulcération ; la consistance de

la tumeur: ses connexions avec la glande mammaire; ses connexions avec les parties sous-jacentes; le retentissement sur le système lymphatique; le mode de récidive; l'influence sur la santé générale; les symptômes physiologiques.

Marche et mode de développement. — Le sarcome marche beaucoup plus lentement que le carcinome, surtout au début. Il peut rester stationnaire un grand nombre d'années. J'ai eu l'occasion d'opérer un sarcome énorme, pour lequel Nélaton avait été consulté vingt-cinq ans auparavant, ainsi qu'en témoignait une consultation écrite conservée par la malade. Par contre, lorsque le sarcome se met à grossir, il marche plus vite que le carcinome, grâce surtout aux cavités kystiques qui se développent dans son intérieur.

Configuration extérieure. — Elle comprend la forme et le volume. Le sarcome confirmé du sein est inégal, bosselé à sa surface; ce ne sont pas de petites inégalités comme dans le carcinome, mais bien de grosses bosselures du volume d'un œuf de poule et dépassant même ce volume. La masse entière se détache en quelque sorte du thorax ; elle est comme pédiculée, ce qui n'a pas lieu dans le carcinome, qui est plutôt plaqué sur la poitrine. (Voyez fig. 92 et 93.)

Le sarcome peut atteindre un volume énorme, peser six ou sept kilogrammes et même davantage : jamais le carcinome n'atteint ce volume.

État de la peau. — Dans le carcinome, la peau devient rapidement adhérente par sa face profonde; dans le sarcome, l'adhérence est tardive.

De plus, quand l'adhérence existe, elle affecte des caractères tout à fait différents dans le sarcome et le carcinome.

Dans le carcinome, ce sont des tractus qui partent de la tumeur et vont dans le derme. Quand on plisse la peau, ces tractus donnent naissance au signe appelé peau d'orange. Dans le sarcome, la production morbide se rapprochant du tégument l'amincit peu à peu et s'y accole, absolument comme le fait un abcès froid qui tend à s'ouvrir au dehors.

Dans le sarcome, la peau est distendue, repoussée; dans le carcinome, elle est rétractée, attirée en dedans, le sein paraît comme capitonné.

Dans le sarcome, le tégument est souvent sillonné de grosses veines, de véritables sinus que déprime la pulpe du doigt. Dans

le carcinome, on ne rencontre pas de ces gros vaisseaux, mais on voit parfois des traînées blanches, comme lactescentes, qui ne seraient autre chose, pour M. L. Labbé, que des varices lymphatiques.

La peau qui recouvre le sarcome est souvent brillante, luisante, violacée. Elle n'a jamais cette teinte dans le carcinome.

État du mamelon. — Dans le carcinome, le mamelon se ré-

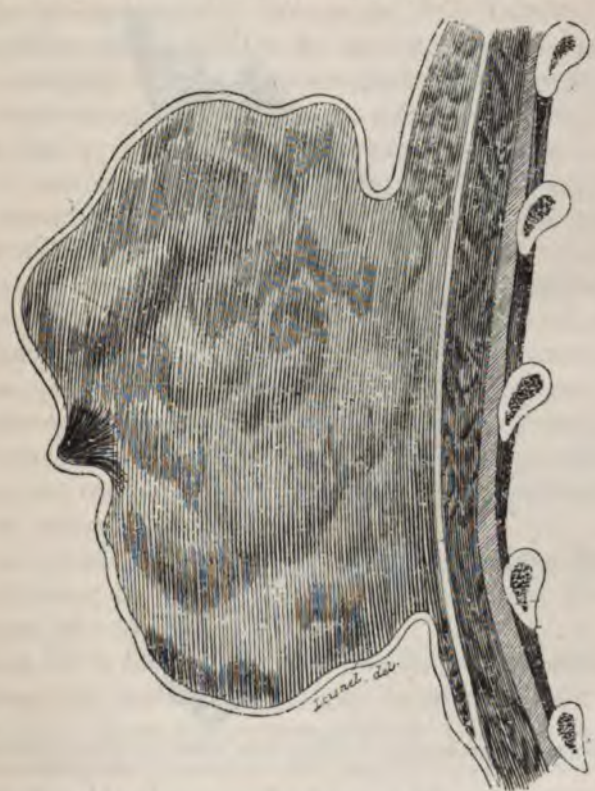

Fig. 92. — Schéma représentant la configuration extérieure d'un cysto-sarcome du sein.

tracte en général très vite, le bout du sein rentre, est absorbé en quelque sorte; dans le sarcome, il n'est pas modifié, ou bien il est étalé, c'est-à-dire qu'en ramenant avec la main les téguments distendus, le mamelon reprend sa forme.

Aspect de l'ulcération. — Les deux maladies ont une tendance à l'ulcération, mais le processus est tout à fait différent dans chaque cas : la peau fusionne avec le carcinome et se détruit;

dans le sarcome, elle cède par suite de la distension exercée à sa face interne par les bourgeons sarcomateux. Il en résulte que la surface ulcérée diffère essentiellement dans les deux cas : dans le carcinome, les bords sont durs, se continuent avec la plaie; dans le sarcome, les bords sont minces, mous et décollés. C'est à peu près la même différence qu'entre le chancre induré et le chancre mou. Dans le carcinome, la surface de l'ulcère est déprimée.

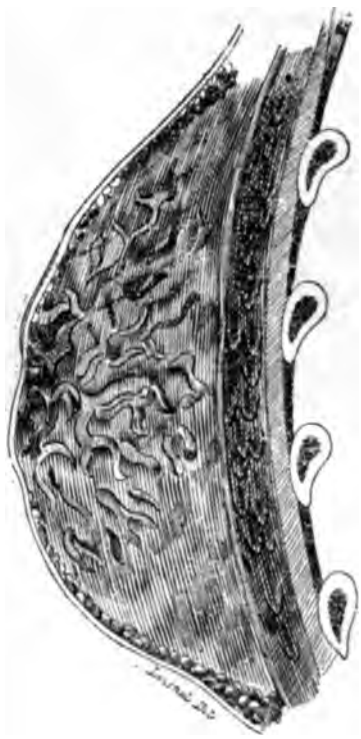

Fig. 93.— Schéma représentant la configuration extérieure d'un carcinome du sein.

c'est un trou; dans le sarcome, il s'échappe du centre de l'ulcère une masse bourgeonnante grisâtre, pédiculée, qui tend à s'éliminer et s'élimine parfois même complètement, au point de simuler la guérison.

Consistance de la tumeur. — Dans le carcinome, la consistance est ferme, parfois dure, et elle est sensiblement uniforme ; dans le sarcome, la consistance est très irrégulière. En général, elle est moins ferme que dans le carcinome, mais surtout il existe des parties molles et même liquides, ce qui tient à l'existence de kystes à l'intérieur du sarcome.

Connexions de la tumeur avec la glande mammaire. — Dès le début, le carcinome est fusionné avec la glande et l'englobe peu à peu ; le sarcome en est toujours distinct. Le sarcome est entouré d'une capsule propre qui l'isole des parties voisines, d'où sa mobilité sur la glande elle-même. De cette mobilité résulte la formation d'une seconde capsule que les auteurs ne me paraissent pas avoir signalée. Cette capsule externe, sorte de séreuse produite par les mouvements incessants de la tumeur, joue un rôle important dans l'histoire du sarcome, surtout au point de vue du traitement. J'ai parfois trouvé dans son épaisseur de petits noyaux sarcomateux : aussi est-il indispensable de l'enlever et de ne pas se contenter d'une simple énucléation.

Dans le sarcome, la glande, au lieu d'être détruite, est donc aplatie, atrophiée, refoulée sur un des côtés, mais on en retrouve toujours des traces.

Connexions avec les parties profondes. — Le carcinome adhère vite aux plans sous-jacents, au grand pectoral en particulier; jusqu'à une période très avancée, le sarcome glisse sur les parties profondes, dont il est absolument indépendant.

Retentissement sur le système lymphatique. — Presque dès le début, le carcinome envahit les vaisseaux et les ganglions lymphatiques, or, caractère bien remarquable, le sarcome n'atteint jamais ou presque jamais ce système.

Mode de récidive. — Le carcinome récidive plus facilement que le sarcome; le carcinome récidive à distance, le sarcome récidive sur place.

Influence sur la santé générale. — Le carcinome altère vite la constitution, qui devient cachectique; le sarcome reste presque toujours local. Il est fort remarquable de voir qu'à la suite de plusieurs extirpations de sarcome du sein, l'état général de la malade reste habituellement des plus satisfaisants.

Symptômes physiologiques. — Le carcinome est généralement douloureux; le sarcome est plutôt indolent.

Quel est le traitement à opposer à ce groupe de tumeurs que je désigne sous le nom d'adéno-sarcomes?

Pour diriger votre conduite, pénétrez-vous bien de cette idée: c'est que l'adénome le plus simple, le plus inoffensif en apparence, peut devenir et deviendra très probablement par la suite un cysto-sarcome des plus graves. J'ai vu la femme d'un confrère, à laquelle Denonvilliers conseilla jadis de garder un adénome du

sein; elle fut affectée plus tard d'un cysto-sarcome énorme. Les faits de ce genre sont presque journaliers et je les considère comme étant la règle.

Donc, *lorsque vous aurez diagnostiqué une tumeur encapsulée du sein, conseillez toujours l'opération et usez de toute votre influence pour la faire accepter.* — Opérez le plus tôt possible et n'attendez pas que la tumeur ait acquis un certain volume. Plus vous agirez de bonne heure, moins l'opération sera grave, et moins grandes aussi seront les chances de récidive locale et même d'extension à d'autres organes.

Si l'adéno-sarcome du sein récidive rarement, ou du moins longtemps après lorsqu'il est enlevé à une époque rapprochée de son début, il repullule au contraire parfois d'une façon désespérante lorsque l'opération est faite tardivement et, chose remarquable, ainsi que je le faisais observer plus haut, tout se passe localement; pendant très longtemps les malades conservent une très bonne santé générale, ce qui engage le praticien à détruire l'ennemi par des opérations successives chaque fois qu'il fait une réapparition. On a pu, de la sorte, obtenir la guérison définitive. Mais c'est malheureusement l'exception, car, après deux ou trois opérations, les côtes, la plèvre et même le poumon sont envahis, et la chirurgie se trouve à peu près désarmée, bien qu'à la rigueur il soit encore possible de poursuivre le sarcome jusque dans ces régions profondes.

Le procédé opératoire varie suivant qu'il s'agit d'une tumeur petite, d'un adénome, ou d'une grosse tumeur, du cysto-sarcome.

Dans le premier cas, la peau est saine et peut être conservée; dans le second cas, la peau est altérée dans une grande étendue et doit être sacrifiée.

L'ablation d'un adénome est des plus simples. Il suffit, en effet, de fixer la tumeur avec les doigts de la main gauche et de pratiquer une incision à sa surface jusqu'à ce qu'on arrive sur le tissu blanc grisâtre qui la constitue. La tumeur s'énuclée alors, comme un noyau de fruit, par une légère pression.

Ce mode opératoire est sans doute très brillant; j'engage cependant vivement le praticien à ne pas procéder ainsi, afin de se mettre plus sûrement à l'abri de la récidive.

Et d'abord, faut-il enlever la glande mammaire tout entière quand il s'agit d'un adénome gros, par exemple, comme un petit œuf de poule? Une pareille mutilation, très cruelle quand il s'agit

d'une jeune femme, et c'est souvent le cas, ne me paraît pas nécessaire. Mais il importe à un haut degré de ne pas se contenter d'une simple énucléation ; il est indispensable d'enlever la poche kystique qui sépare le néoplasme du tissu sain : or, comme la poche adhère fortement à la glande, il est nécessaire d'enlever tout autour de la tumeur une couche grandulaire saine épaisse d'un centimètre environ, et cela suffit. Il m'est arrivé plusieurs fois, en examinant attentivement la pièce après ablation, de trouver dans l'épaisseur de la poche isolante de toutes petites tumeurs qui n'auraient pas tardé à devenir un foyer de récidive locale. J'estime que cette précaution dispense d'enlever la totalité de la glande.

Drainage de la plaie et réunion par première intention.

L'ablation des gros cysto-sarcomes du sein exige un tout autre procédé opératoire.

La peau est toujours profondément altérée quand elle n'est pas ulcérée sur la partie culminante de la tumeur, mais elle est, en général, saine dans la portion qui confine à la poitrine. Il faut donc prendre en ce point un lambeau suffisant pour recouvrir la large perte de substance succédant à l'opération, et c'est habituellement sur la face inférieure qu'on le trouve. Voici comment il convient de procéder : Mesurez à l'aide d'un compas d'épaisseur la hauteur du pédicule ; elle représente la dimension qu'aura la plaie opératoire. — Reportez cette mesure sur la face inférieure de la tumeur, en l'exagérant, s'il y a moyen, afin de parer à la rétraction de la peau.

Pratiquez sur la face inférieure du sarcome, au point marqué à l'avance, une incision transversale à convexité antérieure et disséquez le lambeau jusqu'au voisinage de la poitrine ; réunissez les deux extrémités de cette incision en passant au-dessus de la tumeur. Faites ensuite basculer celle-ci de haut en bas. En raison de son poids, elle se détache en général spontanément des couches profondes sans qu'il soit nécessaire de la disséquer. L'opération ainsi conduite dure un temps insignifiant, à peine quelques minutes, et il y a grand intérêt à aller vite dans la circonstance pour éviter la perte considérable de sang résultant de l'ouverture des grosses veines qui sillonnent de toutes parts la tumeur, l'hémostase se faisant d'elle-même lorsque la masse est enlevée.

Recherchez soigneusement dans la plaie, surtout à la face pro-

fonde du lambeau et spécialement vers sa base, s'il ne resterait pas quelques fragments de glande refoulés et atrophiés par la pression du néoplasme ; retranchez tout ce qui ressemble à du tissu glandulaire.

Drainez et réunissez par première intention.

Tumeurs liquides du sein. — Il ne faut pas comprendre sous ce titre les kystes qui se développent si souvent au milieu des tumeurs sarcomateuses dont ils ne constituent qu'une partie accessoire. Cette restriction admise, on peut dire que les tumeurs purement liquides du sein sont infiniment plus rares que les tumeurs solides.

Il n'est pas toujours facile de reconnaître d'emblée la nature liquide d'une tumeur du sein, car ce diagnostic repose essentiellement sur la fluctuation : or une certaine habitude est nécessaire pour distinguer, par exemple, la sensation fournie à cet égard par un adénome ou par une poche contenant du liquide.

Vous avez constaté de la fluctuation. — Est-ce une galactocèle, un abcès froid ou bien un kyste simple?

La *galactocèle*, constituée par l'accumulation du lait dans un lobule de la glande ou dans un conduit galactophore, ne peut guère être que soupçonnée tant qu'on n'a pas vu la nature du liquide. Cependant elle atteint un volume plus considérable que les kystes simples, fait plus de relief à la surface de la mamelle et présente une fluctuation des plus évidentes, sans compter qu'elle se développe à une époque rapprochée d'un accouchement antérieur.

Le contenu est susceptible de se transformer et de donner naissance à une masse butyreuse.

L'évacuation de la poche et la compression sont le traitement indiqué; il n'y aurait aucun inconvénient à enlever le kyste.

Sous quelle influence un abcès froid se développe-t-il dans la mamelle? Il est difficile de le dire. Est-ce de la tuberculose locale comme celle de l'épididyme, par exemple? C'est possible ; le fait est que le sein renferme parfois une tumeur présentant les caractères de l'adénome, avec moins de mobilité. L'erreur ne porterait pas, d'ailleurs, grand préjudice à la malade, car la même opération convient aux deux cas. En effet, au lieu d'ouvrir cet abcès et d'en gratter la surface, il me paraît préférable d'enlever

la poche comme s'il s'agissait d'une tumeur solide. La bénignité à peu près absolue de cette opération nous autorise à la faire, d'autant plus qu'elle amène une guérison plus rapide et plus radicale.

Fig. 94. — Hypertrophie éléphantiasique de la mamelle.

Il n'est pas douteux, malgré l'opinion contraire de certains auteurs, que la glande mammaire, aussi bien que la parotide, par exemple, peut contenir des *kystes simples essentiels*. (Il ne s'agit pas ici des kystes multiples disséminés dans une ou dans les deux

mamelles, dont j'ai parlé plus haut, mais d'une tumeur unique.) Le contenu de ces kystes consiste en général en un liquide séreux noirâtre. Leur siège anatomique est sans doute un conduit galactophore dilaté et obstrué.

Il m'est arrivé plusieurs fois de diagnostiquer un kyste essentiel de la mamelle en me basant sur les caractères suivants : la fluctuation ; l'absence de toute partie solide au pourtour de la poche ; le siège à une petite distance du mamelon, et une connexion évidente avec ce dernier organe. Le kyste ne présente donc pas une mobilité aussi complète que l'adénome.

De même que pour l'abcès froid, le meilleur traitement consiste à extirper la paroi kystique.

Indépendamment des tumeurs étudiées dans les chapitres précédents et qui constituent, en raison de leur fréquence, les véritables tumeurs du sein, il en existe quelques autres que je me contenterai de mentionner : des lipomes superficiels ou profonds ; des névromes douloureux occupant de préférence la circonférence de la glande.

On a signalé dans l'épaisseur de la glande mammaire le développement de la syphilis tertiaire et décrit la *mammite gommeuse*. Lorsqu'une affection de la mamelle n'est pas de nature inflammatoire, lorsqu'elle ne peut être rattachée à aucune de celles que nous avons décrites plus haut, il est permis, par exclusion, de songer à la syphilis et d'administrer le traitement spécifique. C'est tout ce que la clinique nous enseigne sur cette maladie d'ailleurs extrêmement rare.

Je signalerai enfin l'hypertrophie de la mamelle, susceptible de prendre un développement énorme, revêtant parfois la forme éléphantiasique, ainsi que le montre la figure 94, représentant une femme que j'opérai avec succès à l'hôpital Beaujon.

Quant au *sein chez l'homme*, on y rencontre des hypertrophies, des cancers, des sarcomes, des kystes, etc., mais ces tumeurs ne diffèrent en rien de celles qu'on observe dans les autres régions et ne méritent pas une description particulière.

FIN DU PREMIER VOLUME.

TABLE DES MATIÈRES

DU PREMIER VOLUME

Préface v
Introduction 1

PREMIÈRE SECTION

AFFECTIONS CHIRURGICALES DE LA TÊTE.

PREMIÈRE PARTIE

AFFECTIONS CHIRURGICALES DU CRÂNE.

CHAPITRE PREMIER

LÉSIONS TRAUMATIQUES DU CRÂNE.

A. Contusion du crâne 44
B. Plaies du crâne 45
C. Fractures du crâne 47
D. Épanchements de sang intra-crâniens 49
E. Blessures du crâne par armes à feu 51

CHAPITRE II

AFFECTIONS INFLAMMATOIRES DU CRÂNE.

Abcès du crâne 54

CHAPITRE III

AFFECTIONS ORGANIQUES DU CRÂNE.

A. Tumeurs congénitales 60
a. *Méningo-encéphalocèle* 60
b. *Céphalématome* 61

B. Tumeurs acquises 61
a. *Fongus de la dure-mère* 62
b. *Tumeur veineuse communiquant avec la circulation intra-crânienne* .. 63
c. *Angiome* 63
d. *Anévrysmes artériels* 64
e. *Anévrysme cirsoïde* 64
f. *Anévrysme artérioso-veineux* 65
g. *Kystes sébacés* 66
h. *Tumeur de consistance osseuse* 67
i. *Tumeur gazeuse* ou *pneumatocèle du crâne* 69
C. Traitement des tumeurs du crâne 69

DEUXIÈME PARTIE

AFFECTIONS CHIRURGICALES DE LA FACE.

CHAPITRE PREMIER

AFFECTIONS CHIRURGICALES DE L'APPAREIL AUDITIF.

Méthode à suivre dans l'examen des malades 75
1° MALADIES DE L'APPAREIL DE TRANSMISSION DES ONDES SONORES 78
A. Maladies de l'oreille externe 78
Maladies du pavillon de l'oreille 78
Maladies du conduit auditif externe 79
a. *Traumatismes du conduit auditif externe* 79
b. *Corps étrangers du conduit auditif externe* 80
c. *Obstruction du conduit auditif externe par les bouchons cérumineux* . 84
d. *Obstruction du conduit auditif par les bouchons épidermiques* 85
Eczéma du conduit auditif 89
Inflammation du conduit auditif externe 90
Furoncles et abcès sous-cutanés du conduit auditif externe ... 90
Otites externes 91
1° *Otite externe cutanée* 91
Otorrhée 93
2° *Otite externe sous-périostique* 97
B. Maladies de la membrane du tympan 101
Mode d'examen de la membrane du tympan 101
1° *Perforations du tympan* 103
2° *Inflammations du tympan* 106
3° *Opacités du tympan* 107
4° *Flaccidité du tympan* 110
C. Maladies de la trompe d'Eustache 111
Obstruction de la trompe d'Eustache 112
D. Maladies de l'oreille moyenne 123
Otites moyennes 124

1° *Otite moyenne aiguë* 123
2° *Catarrhe suppuré de la caisse* 128
Carie du rocher 129
Abcès intra-mastoïdien 131
3° *Catarrhe sec de la caisse* 135
4° *Sclérose de la caisse* 136
2° MALADIES DE L'APPAREIL DE RÉCEPTION DES ONDES SONORES OU OREILLE INTERNE 140
3° MALADIES DE L'APPAREIL DE PERCEPTION DES ONDES SONORES 144

CHAPITRE II

AFFECTIONS CHIRURGICALES DE L'APPAREIL DE LA VISION.

AFFECTIONS CHIRURGICALES DE LA RÉGION ORBITAIRE 145
1° AFFECTIONS TRAUMATIQUES DE LA RÉGION ORBITAIRE 146
A. **Contusion de la région orbitaire** 146
B. **Plaies de la région orbitaire** 148
C. **Corps étrangers de la région orbitaire** 150
2° AFFECTIONS INFLAMMATOIRES DE LA RÉGION ORBITAIRE 155
A. **Inflammations portant sur l'orbite** 155
a. *Ostéo-périostite* 155
b. *Phlegmon de l'orbite* 156
B. **Inflammations portant sur le globe de l'œil** 157
a. *Panophthalmite* 157
Énucléation du globe de l'œil 158
b. *Glaucome aigu* 159
Iridectomie 160
CONJONCTIVITE 161
A. **Conjonctivite catarrhale** 162
B. — **purulente** 163
C. — **granuleuse** 164
D. — **diphthéritique** 166
KÉRATITE 168
Kératite ulcéreuse 168
— **vasculaire ou pannus** 170
— **interstitielle** 172
— **suppurative** 172
SCLÉRITE 173
IRITIS 174
CHOROÏDITE 177
3° AFFECTIONS NON INFLAMMATOIRES DE LA RÉGION ORBITAIRE 177
A. **Affections consistant en une lésion apparente, visible sans le secours de l'ophthalmoscope, occupant le segment antérieur du globe** 177
a. *Exophthalmie* 178
b. *Hydrophthalmie* 179

c. *Ptérygion* 179
d. *Pinguecula* 180
e. *Enchantis* 180
f. *Dermoïde* 180
g. *Gérontoxon* ou *arc sénile* 181
h. *Staphylomes* 181
i. *Opacités de la cornée* 183
j. *Synéchies* et *fausses membranes* 184
k. *Persistance de la membrane capsulo-pupillaire* ou *acorie* 184
l. *Cataracte* 185
Opération de la cataracte 189

B. Affections consistant en une lésion profonde, visible seulement à l'ophthalmoscope (maladies du fond de l'œil) 192
a. *Ophthalmie sympathique* 193
b. *Glaucome chronique* 194
c. *Choroïdite avec atrophie, choroïdite syphilitique* 195
d. *Rétinite* 195
e. *Décollement de la rétine* 196
f. *Embolie de l'artère centrale de la rétine* 197
g. *Névrite optique et atrophie de la papille* 197
h. *Daltonisme* 197

C. Lésions organiques de l'orbite (tumeurs de l'orbite) 197
a. *Tumeurs intra-oculaires* 198
b. *Tumeurs extra-oculaires* ou *orbitaires* 199

D. Affections consistant en un simple trouble de la vision avec intégrité des membranes et des milieux (maladies de la réfraction et de l'accommodation) 210
Anomalies de la réfraction 211
a. *Myopie* 211
b. *Hypermétropie* 212
c. *Astygmatisme* 215
Anomalies de l'accommodation 216
Strabisme 216
Strabotomie ou *myotomie oculaire* 218
2° Affections chirurgicales de la région palpébrale 220

A. Blessures des paupières 220
B. Brûlures des paupières 220
C. Inflammations des paupières 221
a. *Blépharite glandulo-ciliaire* 222
b. *Blépharospasme* 223

D. Affections organiques des paupières 224
E. Déformation des paupières 224
a. *Abblépharie* 225
b. *Lagophthalmos* 225
c. *Coloboma* 225
d. *Épicanthus* 225
e. *Ankyloblépharon* 225
f. *Symblépharon* 225
g. *Blépharoptose* ou *ptosis* 225

h. *Blépharophimosis* 228
i. *Trichiasis* 228
j. *Entropion* 229
k. *Ectropion* 230

3° MALADIES CHIRURGICALES DE LA RÉGION SOURCILIÈRE 232

4° MALADIES CHIRURGICALES DE LA RÉGION LACRYMALE 236

A. Larmoiement 237
B. Tumeur et fistule lacrymales 239

CHAPITRE III

MALADIES DE L'APPAREIL DE L'OLFACTION.

A. Maladies du nez 244
Rhinoplastie 246
Rhinoplastie totale 249
Restauration de l'aile du nez 250
— *de la sous-cloison* 250
Oblitération d'un orifice siégeant sur le dos du nez 250

B. Maladies des fosses nasales 252
Épistaxis 254
Corps étrangers 258
Coryza chronique 260
Ozène caséeux 263
— *essentiel* ou *idiopathique* 265
Tumeurs des fosses nasales 269
Polypes ou *myxomes des fosses nasales* 269
Tumeurs diverses des fosses nasales 273

C. Maladies de l'arrière-cavité des fosses nasales 273
Catarrhe naso-pharyngien 275
Ulcérations 275
Adénome 276
Polypes naso-pharyngiens 277
Fibro-myxome du pharynx nasal 281

D. Maladies des sinus de la face 284
Maladies du sinus frontal 284
Maladies du sinus maxillaire 287
Kystes du sinus maxillaire 289
Tumeurs du sinus maxillaire en général 290

CHAPITRE IV

MALADIES DE LA BOUCHE ET DE SES DÉPENDANCES.

1° MALADIES DE LA RÉGION PAROTIDIENNE 292

A. Traumatismes de la région parotidienne 292
B. Inflammations — — 296
C. Tumeurs — — 298

2° MALADIES DE LA JOUE 309

A. Plaies de la joue 310

B. Brûlures de la joue 311
C. Abcès — 311
D. Gangrène — **, génioplastie** 311
E. Fistules — 312
F. Névralgies — ..... 31[illegible]
G. Tumeurs — ..... 31[illegible]

3° MALADIES DES LÈVRES 318

Macrochylie 319
Atrésie buccale 319
Plaies des lèvres 319
Abcès — **furoncles, anthrax** 320
Ulcérations — 320
Tumeurs — 320
Épithéliome — 321
Bec-de-lièvre 326

1° *Bec-de-lièvre simple* 326
2° — *compliqué sans saillie de l'os incisif* 326
3° — — *avec* — 327
Mode d'avivement et suture du bec-de-lièvre 328

4° MALADIES DE LA RÉGION PALATINE 331

Maladies de la voûte palatine 331

A. Inflammation de la voûte palatine 331
B. Ulcération — — 333
C. Perforation et division de la voûte palatine. Uranoplastie ..... 33[illegible]

Procédé opératoire de l'uranoplastie ..... 3[illegible]
Maladies du voile du palais ..... 3[illegible]0

A. Ulcérations du voile du palais ..... 3[illegible]0
B. Tumeurs — — 341
C. Vices de conformation 342

Staphylorrhaphie 342

5° MALADIES DU PLANCHER DE LA BOUCHE ..... 3[illegible]

Maladies de la langue ..... 3[illegible]
Lésions organiques de la langue ..... 3[illegible]

Tumeurs de la langue ..... 3[illegible]
Ulcérations ..... 3[illegible]

Maladies de la région sublinguale ..... 3[illegible]
Épithéliome — — ..... 3[illegible]
Maladies de la portion sublinguale du canal de Wharton ..... 3[illegible]
Tumeurs diverses de la région sublinguale ..... 3[illegible]

Kystes dermoïdes de la région sublinguale ..... [illegible]
Grenouillettes ..... 3[illegible]

6° MALADIES DE L'ISTHME DU GOSIER ..... 36[illegible]

Épithéliome de l'isthme du gosier ..... 3[illegible]
Abcès — — ..... 3[illegible]
Hypertrophie des amygdales. Amygdalotomie ..... 36[illegible]

7° AFFECTIONS DE LA MÂCHOIRE SUPÉRIEURE ..... 36[illegible]

A. Fractures de la mâchoire supérieure ..... 36[illegible]
B. Inflammations — — ..... 36[illegible]

C. **Fistules de la mâchoire supérieure** 368
D. **Névralgies** — — 370
1° *Névralgie sous-orbitaire* 370
2° — *des rameaux dentaires antérieurs* 371
3° — — — *postérieurs* 372
E. **Tumeurs de la mâchoire supérieure** 373
Sarcome 375
Carcinome 376
Épithéliome 377
Chondrome 378
Cystome ou *kyste* 378
Épulis 379
Traitement des tumeurs de la mâchoire supérieure 381
8° Affections de la mâchoire inférieure 385
A. **Fractures du maxillaire inférieur** 386
B. **Luxation de la mâchoire inférieure** 387
C. **Arthrite temporo-maxillaire** 390
D. **Ostéo-périostite ou périostite phlegmoneuse de la mâchoire inférieure** 390
E. **Nécrose de la mâchoire inférieure** 392
F. **Constriction** — — — 395
G. **Névralgies** — — — 396
H. **Tumeurs** — — — 398
I. **Résection** — — — 399
9° Maladies des gencives et des dents 401

DEUXIÈME SECTION

AFFECTIONS CHIRURGICALES DU RACHIS.

1° Traumatismes du rachis 405
2° Affections inflammatoires du rachis 412
3° Affections organiques du rachis 422
4° Vices de conformation du rachis. — Spina-bifida 425
5° Déviations du rachis 429

TROISIÈME SECTION

AFFECTIONS CHIRURGICALES DU COU.

1° Traumatismes du cou 439
A. **Plaies du cou** 439
B. **Fracture et luxation des vertèbres cervicales** 447
C. **Fracture de l'os hyoïde et des cartilages du larynx** 448
2° Inflammations du cou 449
Anthrax de la nuque 449
Abcès du cou 451
A. **Abcès chauds de la région sus-hyoïdienne** 452
B. **Abcès chauds de la région sous-hyoïdienne** 455

C. **Abcès froids du cou** 460
Arthrite occipito-vertébrale. — Mal occipital 461
3° TUMEURS DU COU 463
A. **Tumeurs solides du cou** 464
a. *Tumeurs ganglionnaires* 464
b. *Tumeurs de la glande sous-maxillaire* 467
c. *Tumeurs du muscle sterno-cléido-mastoïdien* 470
d. *Tumeurs solides du corps thyroïde* 471
Procédé opératoire de la thyroïdectomie 477
e. *Tumeurs du larynx* 481
f. *Tumeurs du cou communes aux autres régions* 490
B. **Tumeurs liquides du cou** 490
1° *Kystes du cou* 491
a. *Kystes de la région sus-hyoïdienne* 491
b. *Kystes thyro-hyoïdiens* 494
c. *Kystes sous-thyroïdiens. Kystes du corps thyroïde* 495
d. *Kystes du creux sus-claviculaire* 498
2° *Anévrysmes du cou* 498
a. *Anévrysme carotidien* 498
b. *Anévrysme sous-clavier* 500
4° FISTULES DU COU 502
5° CORPS ÉTRANGERS DES VOIES AÉRIENNES 507
6° RÉTRÉCISSEMENT DES VOIES AÉRIENNES 512
Trachéotomie 514
7° CORPS ÉTRANGERS DU PHARYNX ET DE L'ŒSOPHAGE 517
8° RÉTRÉCISSEMENT DE L'ŒSOPHAGE 524
Gastrostomie 532
9° TORTICOLIS 533

QUATRIÈME SECTION

AFFECTIONS CHIRURGICALES DU MEMBRE SUPÉRIEUR.

CHAPITRE PREMIER

AFFECTIONS CHIRURGICALES DE L'ÉPAULE.

A. **Affections chirurgicales de la région claviculaire** 542
Traumatisme de la clavicule 543
a. *Fracture du corps de la clavicule* 544
b. *Fracture de l'extrémité externe* 546
c. *Fracture de l'extrémité interne* 546
Luxations 552
a. *Luxation de l'extrémité externe de la clavicule* 552
b. *Luxation de l'extrémité interne* — 553
Affections inflammatoires de la région claviculaire 555
Affections organiques de la région claviculaire 557
B. **Affections chirurgicales de la région scapulaire** 557

C. **Affections chirurgicales de la région scapulo-humérale**..... 560
1° Traumatismes de la région scapulo-humérale..... 560
a. *Luxations de l'épaule*..... 563
b. *Fractures du moignon de l'épaule*..... 576
Fracture de la tête de l'humérus..... 578
2° Affections inflammatoires de la région scapulo-humérale.... 582
3° Affections organiques de la région scapulo-humérale..... 589
D. **Affections chirurgicales du creux de l'aisselle**..... 593
Désarticulation de l'épaule..... 597

CHAPITRE II

AFFECTIONS CHIRURGICALES DU BRAS.

Fractures du bras..... 602
Amputation du bras..... 611

CHAPITRE III

AFFECTIONS CHIRURGICALES DE LA RÉGION DU COUDE.

Luxations du coude..... 620
Fractures — 630
Ankylose — 634

CHAPITRE IV

AFFECTIONS CHIRURGICALES DE L'AVANT-BRAS.

Fractures de l'avant-bras..... 637

CHAPITRE V

AFFECTIONS CHIRURGICALES DU POIGNET.

Plaies du poignet..... 640
Fractures — 655
Luxation — 661
Arthrites — 663
Inflammation des coulisses tendineuses du poignet..... 667
Phlegmon du poignet..... 668
Kystes — 670

CHAPITRE VI

AFFECTIONS CHIRURGICALES DE LA MAIN.

1° Affections de la portion métacarpienne de la main..... 673
Traumatismes de la main..... 674
Inflammations — — 679
Abcès de la paume de la main..... 679
Lésions organiques de la main..... 683
2° Affections chirurgicales des doigts..... 685
Plaies des doigts..... 685

Fractures — 680
Luxation — 680
Panaris 682
Lésions organiques des doigts 686
Difformités des doigts 690

CINQUIÈME SECTION

AFFECTIONS CHIRURGICALES DE LA POITRINE.

1° TRAUMATISMES DE LA POITRINE 701
A. **Contusions de la poitrine** 701
B. **Plaies** — — 702
C. **Fractures du thorax** 710
1° *Fractures du sternum* 710
2° *Fractures de côtes* 711
2° AFFECTIONS INFLAMMATOIRES DE LA POITRINE 715
1° *Abcès chauds de la poitrine* 716
2° *Abcès froids* — — 717
3° AFFECTIONS ORGANIQUES DE LA POITRINE 722
Affections de la région mammaire 724
1° *Abcès du sein* 726
2° *Tumeurs* — 727

FIN DE LA TABLE DES MATIÈRES

6411 — Corbeil. Imprimerie Ed. Crété.

LANE MEDICAL LIBRARY

To avoid fine, this book should be returned on or before the date last stamped below.

M31 Tillaux, P. 17054
T56 Traité de chirurgie
t.1 clinique
1894

NAME

DATE DUE

ATTIC

ATTIC